


# 이 인기 원장과 함께하는 실전 수의치과

## 10회 - 수의방사선 2 (이론적인 치과방사선 촬영방법과 실제임상의 차이점)



**이 인기**  
 튼튼동물병원 원장  
 medivetmen@hanmail.net

**Q.** 10회 - 수의방사선 2(이론적인 치과방사선 촬영방법 과수의치과책을 탐독을 하고, 막상 치과방사선을 촬영을 해보니, 이론과 달리 원하는 방사선상이 나오지 않아서, 치과엑스레이, 오랄센서를 구입을 해놓고도 제대로 활용을 못하고 있습니다. 그래서 치과방사선을 잘 촬영하고, 원하는 방사선상이 나올수 있도록 임상 의 팁을 가르쳐 주셨음 합니다. 실제임상의 차이점)

**A.** 항상 책에서 배운것과 실제 임상에서의 적용은 다를때가 많습니다. 하지만, 우선 우리는 교과서적인 이론은 알아야하고, 그다음 실제 임상에서 적용할수 있는 팁을 같이 공부해보도록 하지요. 먼저 이론적인 것을 먼저 다루어 보겠습니다.

우선 우리가 치과 방사선을 촬영하기 위해서는 촬영법도 알아야하겠지만, 중요한 것은 치아의 개수는 육안으로도 보이고, 학부때 배웠지만, 루트의 개수는 안배웠으므로 루트의 개수를 먼저 알아보도록 하지요

(I=Incisor, C=Canine, PM=Pre Molar, M=Molar)

DOG	I	C	PM	M
Mx	1/1/1	1	1/2/2/3	3/3
Mn	1/1/1	1	1/2/2/2	2/2/1

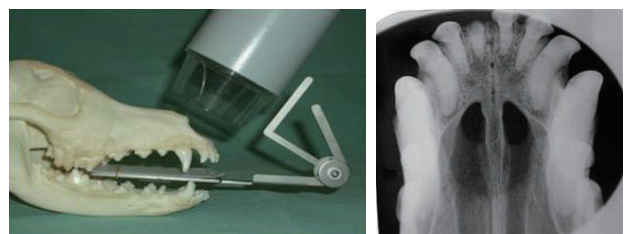
CAT	I	C	PM	M
Mx	1/1/1	1	1/2/3	2
Mn	1/1/1	1	2/2	2

치과방사선은 먼저호에서 약간 다루었지만, 평행법(Intra oral parallel technique)과 이등분면법(Intra oral bisecting technique) 2가지 촬영법이 있습니다.

아래는 평행법(Intra oral parallel technique)으로 우리가 일반 방사선 사진촬영할때와 같은 방법으로 필름이나 오랄센서를 구강안에 넣고 치과엑스레이를 바로 위에서 조사하는 방식입니다.



아래는 이등분면법(Intra oral bisecting technique)으로 우리가 치과방사선을 촬영시 가장 어려워하는 부분으로, 평행법과 달리 생소한 방법입니다.



이등분면법(Intra oral bisecting technique)은 우선 위의 그림과같이 치아에 필름이나 오랄센서를 물리고, 필름과 치축의 가상의 1/2선에 평행하게 치과엑스레이로 촬영을 하는 방법입니다.

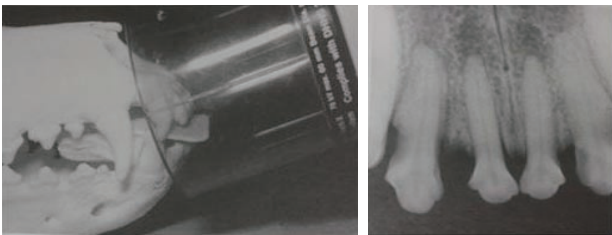
이등분면법(Intra oral bisecting technique)에서 중요한 것이 어떻게 적절한 수직각을 주냐에 따라서 치아의 길이가 실제보다 커지고 작아집니다.

예를들자면 사람이 서있는데, 태양이 15도각도, 45도각도, 80도각도에서 비춘다면, 각도가 짧은 15도각도에서 태양이 비춘다면 그림자가 실제 사람의 크기보다 커질것이고, 45도는 실제 사람의 크기와 같은 그림자가 나타날것이고, 80도 각도라면 실제 사람보다 더 짧은 그림자가 생길것입니다. 치과엑스레이도 마찬가지 이론입니다.

아래 사진을 놓고 비교를 해보도록 할까요?

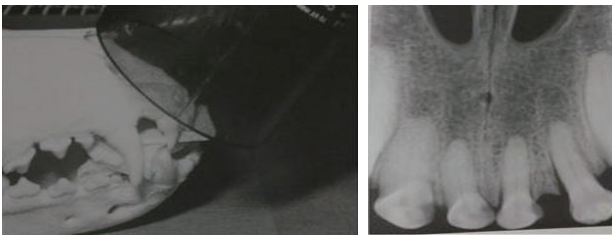아래 사진은 각도를 낮게 준것입니다. 낮게 주다보니, 실제치아보다 길게 나오게 됩니다.

**각도를 낮게 준 경우**



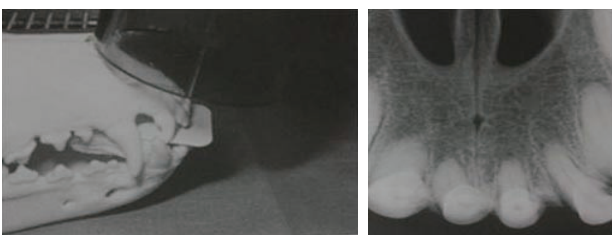
아래는 적절한 각도를 준경우로 실제치아와 같은 길이로 촬영이 되었습니다

**적절한 각도를 주고 촬영한 경우**



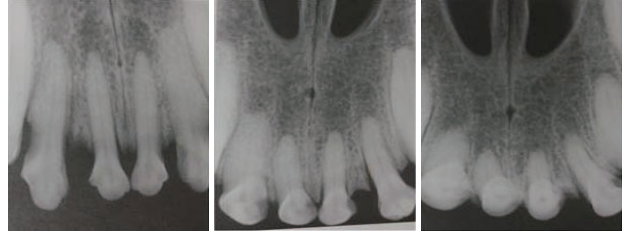
아래는 각도를 높게하여서 촬영한경우로 실제 길이보다 치아가 작게 촬영이 되었습니다.

**각도를 크게 준 경우**



그럼 비교하기 쉽게 3가지 각도에서 준 방사선 사진을 놓고 비교해 보도록하지요.

**각도를 낮게 준 경우      적절한 각도를 준 경우      각도를 크게준 경우**



위의 방사선사진을 보니, 이등분면법(Intra oral bisecting technique)으로 촬영시 각도가 얼마나 중요한지를 인지 하셧을것입니다.

그럼 어떤치아는 평행법(Intra oral parallel technique)으로 촬영을 하고, 어떤 치아는 이등분면법(Intra oral bisecting technique)으로 촬영을 하는지 알아보도록 할까요?

간단히 말하자면 하악의 2,3,4번 작은어금니와 큰어금니만 평행법(Intra oral parallel technique)으로 촬영을 하고, 나머지 하악치아, 상악전부는 이등분면법(Intra oral bisecting technique)으로 촬영을 합니다.

그 이유는 외우지 않아도 되는 것이 하악의경우는 필름이나 오랄센서를 구강안에 루트까지 넣을수 있지만 나머지 하악의 치아는 입천정(palatal) 때문에 필름이나 오랄센서를 루트까지 넣을수 없으므로 이등분면법(Intra oral bisecting technique)으로 촬영을 할 수밖에 없습니다.

여기까지 공부를 해보니, 어떤치아는 평행법(Intra oral parallel technique)으로 촬영을 하고, 어떤 치아는 이등분면법(Intra oral bisecting technique)으로 촬영을 하는지 이해가 되셧을것이고, 치과 엑스레이를 구매하셔서 방사선을 촬영한 원장님들은 이미 알고계셧던 내용일것입니다.

그런데, 질문하신 원장님의 요지는 이론대로 촬영을 했는데도 원하는대로 방사선상이 잘안나와서 질문을 하신 것으로생각됩니다.

맞습니다. 이론은 이론이고 실제 임상에서는 위의 촬영방법과 약간 달리 촬영을 하면 실제 임상에서 도움이 됩니다.

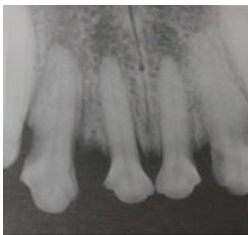
그럼 실제 임상에서는 어떻게 촬영을 해야하는지, 공부하도록 해볼까요.

우선, 평행법(Intra oral parallel technique)은 쉽고, 왜곡 현상이 없으므로 그대로 촬영하시면되고, 상악의 경우 이론적으로 촬영을 하다보면 루트부분이 잘 안찍히는 경우가 있는데, 이 경우는 필름이나 오랄센서를 치아에 물리지 말고 최대한 lingual(치아의 안쪽부분)쪽으로 부친다음 각도를 높게 해서 촬영을 하면 잘나오게 됩니다.

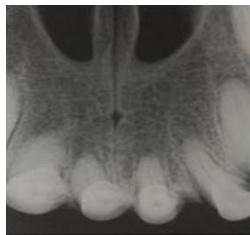
그리고, frontal(incisor-canine teeth)부분은 이론과 달리 각도를 높게 해서 촬영해주십시오. 그 이유는 아래 사진을 보면 쉽게 설명이 되는데, 대현견일수록 치아가 길기 때문에 루트부분이 잘안나오는 경우가 많습니다.

우리가 치과방사선을 촬영하는 이유중 하나가 루트부분, 정확히 이야기하자면 루트의 끝부분인 치근단부분(apical)을 보기 위해서인데, 적절한 각도를 주면 치근단 부위가 잘안나와서 2번에 걸쳐서 촬영을 해야하는 경우가 생기므로, 각도를 높게해서 촬영을 해주시면, 1번촬영으로 병변이 보기가 쉽습니다.

각도를 낮게준 경우



각도를 높게 준 경우



이번호의 핵심은 치과방사선을 어떻게 촬영하느냐도 관건이지만, 마지막부분... 상악의 전구치와 구치부분은 치아의 안쪽으로 필름이나 오랄센서를 부치고 각도를 높게하고 촬영해야 루트가 잘보인다고와 frontal(incisor-canine teeth)부분은 이론과 달리 각도를 높게 해서 촬영해주어야 한번에 치근단까지 잘보인다가 키포인트입니다.

질문하신 원장님도 마지막에 강조한 2가지 키포인트를 이 글을 읽어보시고, 치과방사선을 촬영을 하신다면, 아마도 원하시는 방사선상을 얻으리라 생각이 됩니다.

저번호에서는 치과방사선 장비 갖추기, 이번호에서는 방사선 촬영법을 다루었고, 다음호에서는 우리가 치과방사선을 리딩시에 저지르기 쉬운 오류를 핵심 정리하여서 다루어 보기로 하겠습니다.

치과에 대해서 궁금하신 점이 있으신 원장님들은 medivetmen@hanmail.net으로 사진과 히스토리를 보내주시면, 채택되신 원장님께서는 소정의 선물을 보내 드리겠습니다. ♡