

Brief Communication

갑상선기능저하에서 무증상성 혈청 CK 상승만을 보인 근육병증

제주대학교 의학전문대학원 신경과학교실

박선우 · 김홍전 · 강사윤

Asymptomatic HyperCKemia Presenting as a Sole Manifestation of Hypothyroidism

Sun Woo Park, Hong Jun Kim, Sa-Yoon Kang

Department of Neurology, Jeju National University School of Medicine, Jeju, Korea

Key Words: Creatine kinase, Hypothyroidism, Myopathy

Received 10 October 2013; received in revised form 29 November 2013; accepted 13 February 2014.

갑상선기능저하증의 임상적 특징은 피로, 기면, 변비, 한랭불내성 등이 임상 초기에 나타났다가 몇 개월이 지나면서 지적, 운동능력이 느려지고, 식욕 저하, 체중 증가, 점액부종, 갑상선종 등이 나타난다. 신경근증상으로는 근위부 근력저하, 근육통, 근경련, 근경직, 근수종(myoedema) 등의 이상을 보일 수 있다.¹ 저자들은 일반적으로 갑상선기능저하증에서 나타날 수 있는 근육의 이상 증상 없이 creatine kinase (CK) 상승만을 보인 환자를 경험하였기에 보고하고자 한다.

증 례

69세 남자가 혈청 CK의 상승 소견으로 의뢰되었다. 환

자는 흉통으로 2개월 전에 심장내과에 입원하였고, 입원 중 시행한 심장 관련 검사는 정상이었다. 당시 검사한 혈청 CK가 5,156 IU/L로 현저히 상승되어 있었고, 이후의 추적 검사에서도 CK상승이 지속되어 신경과로 전과되었다.

환자는 근육병의 가족력을 포함하여 특별한 가족력이 없었다. 과거력에서 10년 전 후두암으로 수술 받고 기관절개를 가지고 있는 상태였으며, 1년 전 심근경색으로 경피적 관상동맥 중재술을 받은 병력이 있었다. 갑상선기능저하증으로 갑상선 호르몬제 125 mcg을 매일 복용하다가 갑상선기능항진증 소견을 보여서 6개월 전부터는 갑상선 호르몬제 복용을 중단한 상태였다. 심장질환으로 인해 diltiazem, atorvastatin, clopidogrel, bisoprolol을 복용하고 있었다.

신체검사서 건조하고 윤기 없는 피부 소견을 보이고 있었으며, 양쪽 종아리의 비대는 보이지 않았다. 이외 안구 주위의 부종이나 전경골의 함요부종은 보이지 않았다. 신경학적 검사에서 근력은 모든 근육에서 강한 저항에 모두 견딜 정도로 근력이 보존되어 있었다. 건반사의 이완기 지연소견이 양쪽 무릎반사에서도 보였다. 감각장애는 없었으며, 그 밖의 신경학적 검사는 정상이었다.

검사실 소견 상 말초혈액검사에서 경도의 혈소판감소가 있었고, 혈액화학검사에서 CK는 3,510 IU/L, LDH는 1,954

Address for correspondence;

Sa-Yoon Kang

Department of Neurology, Jeju National University Hospital, 15 Ara 13-gil, Jeju 690-767, Korea

Tel: +82-64-754-8175 Fax: +82-64-717-1630

E-mail: neurokang@jejunu.ac.kr

[†]This research was supported by the 2013 scientific promotion program funded by Jeju National University.

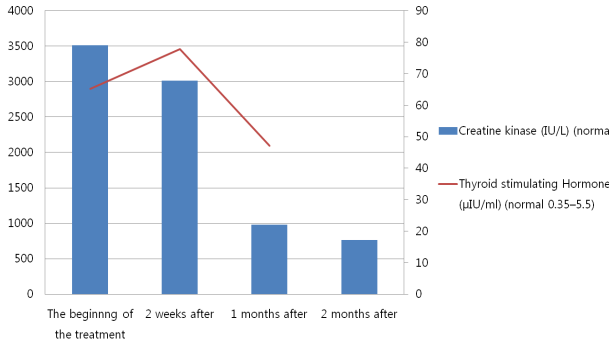


Figure 1. Serial creatine kinase values and thyroid function tests. Serum creatine kinase and thyroid stimulating hormone level are decreased after replacement of synthroxine.

IU/L, CK-MB는 15.72 ng/mL로 모두 상승되어 있었으며, 혈중 myoglobin은 235.4 ng/mL (28.00-72.00 ng/mL)로 상승되어 있었다. 갑상선기능검사에서 free T4는 0.06 ng/dL (0.93-1.70 ng/dL), 갑상샘자극호르몬은 65.23 μIU/mL (0.27-4.20 μIU/mL)였다. 신장기능의 이상이 동반되어 있어서 BUN, creatinine 이 각각 20.3 mg/dL, 1.6 mg/dL로 증가되어 있었으며, AST, ALT가 각각 117 IU/L, 59 IU/L로 증가되어 있었다. 적혈구침강속도는 4 mm/hr로 정상 범위였으며, Anti-Jo 항체는 음성을 보였다. 전해질과 소변검사는 정상이었다. 흉부단순방사선촬영에서는 경미한 심비대가 보였고, 심전도검사에서는 동성서맥이 보였다.

운동신경전도검사는 정상 범주에 속하였고 감각신경전도검사에서는 양쪽 비복신경의 감각신경활동전위 진폭이 감소되어 있었다. 침근전도에서는 좌측삼각근, 위팔두갈래근, 가쪽넓은근, 앞정강근, 짧은엄지별림근에서 기간과 진폭이 감소된 다상성의 운동단위전위가 관찰되었고, 이와 더불어 진폭이 크고 기간이 연장되어 있는 거대 운동단위전위도 함께 관찰되었다. 조기동원(recruitment)은 뚜렷하지 않았고, 침근전도를 시행한 모든 근육에서 양성 예파가 관찰되었다. 근생검은 환자가 원하지 않아 시행하지 못했다. 갑상선기능저하증에 의한 횡문근용해로 추정진단하고 levothyroxine sodium 50 mcg/day을 투약하였다. 치료 시작 후 근육통과 근육의 강직 증상이 호전되었고, 추적 관찰한 CK 수치가 감소하는 경과를 보였다. 치료 2개월 후에는 764 IU/L까지 감소하였고(Fig. 1), 입원 당시에 상승되었던 BUN, creatinine, AST, ALT도 추적검사서 정상화되었다. Atorvastatin은 CK 상승이 확인된 이후에 새롭게 시작된 약물로서 synthroxine을 투약하는 기간 중 중단하지 않고 유지하였다.

고찰

갑상선기능저하증에 의한 신경근 증상은 비교적 다양하게 보고되어 있다. 대부분 근력의 저하, 근육통, 근경련 등의 증상을 보이는 것으로 알려져 있으며 그 빈도는 보고마다 차이가 있기는 하지만 20-80% 정도로 알려져 있다.^{1,2} 최근 시행된 연구에 의하면 새롭게 진단된 갑상선기능저하증 환자의 37.5%만이 MMST (manual muscle strength test)에서 근력의 저하가 확인되고, 근력저하는 근위부 근육에 뚜렷하며, 목굴근, 삼각근, 엉덩허리근에 주로 나타난다.¹ 갑상선기능저하증에 의한 근육기능의 저하 원인에 대하여는 아직 정확히 밝혀져 있지 않지만, 산성말타아제(acid maltase) 활성 감소, 글리코겐 분해 장애, 미토콘드리아 산화 장애에 의한다고 알려져 있다.³ 본 증례에서 근생검은 시행되지 않아서 염증근육병증과 같이 CK를 매우 상승시킬 수 있는 다른 근육병에 대한 확인을 할 수 없었다. 하지만 갑상선기능저하증 이외에 혈청 CK 상승을 유발할 만한 다른 전해질의 이상이나 약물 복용력, 감염력, 다른 호르몬의 이상이 확인되지 않았다. 또한 갑상선호르몬 보충 치료 후 근육통이 호전되었고 CK값과 신장기능의 현저한 회복이 관찰되어, 환자의 병력, 검사실 소견, 치료에 대한 반응을 고려할 때 갑상선기능저하증에 의한 횡문근용해로 진단할 수 있었다. 이전 논문들에서 갑상선 기능저하에 따른 근육병증이 감염이나 statin복용과 관련되어 나타난 경우도 있었으나 본 증례에서는 뚜렷한 선행인자는 확인되지 않았다.^{4,5}

본 증례는 비교적 뚜렷한 갑상선 수치의 이상 및 CK 상승에도 불구하고 근력 저하와 같은 임상적인 증상을 보이고 있지 않으며, 신경학적 진찰에서 심부건반사의 이완기 지연 소견만 양쪽 무릎반사에서 보였다. CK는 근육병에 대한 좋은 생물표지자이지만 CK 상승 정도와 근력 저하와의 연관 관계가 뚜렷하지 않음이 이전 연구에서 보고된바 있어, 증례에서처럼 증가된 CK에도 불구하고 정상 근력을 보이는 소견을 설명해 줄 수 있다.⁵ 국내에서 갑상선저하로 인한 근육병의 보고가 있었지만, 근쇠약 없이 CK 상승만을 보인 보고는 없었다.⁴ 전신적인 증상이나 근쇠약 없이 CK 상승만을 보이는 환자에서는 갑상선기능저하증 유무를 반드시 확인해야 한다.

본 증례의 환자는 심장내과 진료를 받던 중 고지혈증이 발견되어 atorvastatin을 복용하고 있었다. 갑상선저하증과 관련되어 근육병증이 나타나는 경우 statin계열의 약물과 연관되어 있는 경우가 많다. Statin에 의한 횡문근용해는 신장 질환, 간부전, 갑상선기능저하증과 연관되어 있는 경우가

많다고 알려져 있다. Statin과 갑상선기능저하에 의한 근육 병증의 연관성은 간에서 Statin이 대사되는 과정에서 CYP3A4를 L-thyroxine 과 공유하고 있기 때문이라고 알려져 있다.⁶ 하지만 본 증례에서 atorvastatin은 CK상승이 확인된 이후 복용을 시작한 것으로서, 환자의 CK 상승 소견과는 시간적 연관성이 없는 것으로 판단되어 중단하지 않았으며, atorvastatin을 복용하기 시작한 이후에도 추가적인 혈청 CK 수치 상승이 관찰되지 않았다.

저자들은 갑상선기능저하증에 의한 횡문근융해로, 현저한 근력저하나 근부종 증상 없이 CK 상승만을 보인 증례를 경험하였기에 보고하는 바이다.

REFERENCES

1. Duyff RF, Van den Bosch J, Laman DM, van Loon BJ, Linssen WH. Neuromuscular findings in thyroid dysfunction: a prospective clinical and electrodiagnostic study. *J Neurol Neurosurg Psychiatry* 2000;68:750-755.
2. Khedr EM, El Toony LF, Tarkhan MN, Abdella G. Peripheral and central nervous system alterations in hypothyroidism: electrophysiological findings. *Neuropsychobiology* 2000;41:88-94.
3. Argov Z, Renshaw PF, Boden B, Winokur A, Bank WJ. Effects of thyroid hormones on skeletal muscle bioenergetics. In vivo phosphorus-31 magnetic resonance spectroscopy study of humans and rats. *J Clin Invest* 1988;81:1695-1701.
4. Kim BK, Han MK, Lee SS, Lee HY, Oh GS, Song HJ. A case of hypothyroid myopathy due to Hashimoto's thyroiditis. *J Korean Neurol Assoc* 2002;20:93-96.
5. Evans M, Rees A. The myotoxicity of statins. *Curr Opin Lipidol* 2002;13:415-420.
6. Scott KR, Simmons Z, Boyer PJ. Hypothyroid myopathy with a strikingly elevated serum creatine kinase level. *Muscle Nerve* 2002;26:141-144.

1. Duyff RF, Van den Bosch J, Laman DM, van Loon BJ, Linssen