

흉부 자상 환자에서 발생한 심장 열상

연세대학교 의과대학 흉부외과학교실, ¹외과학교실

우원기, 장지영¹, 이승환¹, 이창영, 이재길¹

- Abstract -

A Case of Cardiac Laceration due to Anterior Thoracic Stab Injury

Won Gi Woo, M.D., Ji Young Jang, M.D.¹, Seung Hwan Lee, M.D.¹,
Chang Young Lee, M.D., Ph.D., Jae Gil Lee, M.D., Ph.D.¹

Department of Cardiothoracic Surgery, ¹Department of Surgery, Yonsei University College of Medicine, Seoul, Korea

Among chest trauma patients, cardiac laceration is a rare, but severe, condition requiring prompt management. Depending on the patient's hemodynamic status, early detection rate of a cardiac laceration may or may not occur. If a possibility of cardiac laceration exists, an emergent thoracotomy should be performed. Furthermore, patients who experience a cardiac laceration also experience different kinds of complications. Therefore, close follow-up and monitoring are required. Herein, we report a 41-year-old man with a left atrium and a left ventricle laceration caused by a thoracic stab injury. [J Trauma Inj 2014;27:71-74]

Key Words: Chest trauma, Cardiac laceration, Stab wound, Emergency thoracotomy

I. 서 론

외상에 의한 심장 열상은 매우 치명적인 질환이다. 한 연구에 따르면 외상으로 심장 열상을 입은 1198명의 환자 중에 6%가 살아있는 상태로 병원에 도착하고, 그 중에 50%의 환자만이 생존한다고 한다.(1) 그리고 심장 열상으로 내원하는 환자들의 임상 양상이 혈액학적으로 안정적인 환자부터 심정지 상태로 오는 환자까지 다양하기 때문에 진단과 치료가 늦어지는 경우도 많다.(2) 또한 수술적 치료 이후에도 생길 수 있는 심장 관련 합병증도 많으며 이에 대한 추후 관리도 필요하다.

저자들은 흉곽의 자상에 의한 심장 열상이 발생하였던 환자 1예에 대하여 보고하고자 한다.

II. 증 례

특이 과거력이 없는 41세 남자가 내원 1시간 30분전에 좌측 앞쇄골중간선의 3번째 갈비사이공간에 4 cm 길이로 칼에 의한 자상으로 내원하였다(Fig. 1). 내원 당시 의식은 명료하였고, 혈압 82/59 mmHg, 맥박 76회/분, 호흡수 30회/분, 체온 35.7°C이었고, 급성병색을 보였다. 왼쪽 폐에서 거친

* Address for Correspondence : **Jae Gil Lee, M.D., Ph.D.**

Department of Surgery, Yonsei University College of Medicine,
50 Yonsei-ro, Seodaemun-gu, Seoul 120-752, Korea

Tel : 82-2-2228-2142, Fax : 82-2-313-8289, E-mail : jakii@yuhs.ac

Submitted : December 13, 2013 Revised : June 10, 2014 Accepted : July 8, 2014

호흡음이 청진 되었으며, 복부는 편평하였고 압통과 반발통은 없었다.

혈액검사에서는 백혈구 8,850/mm³, 혈색소 10.1 g/dL, 혈소판 362,000/mm³, creatine kinase (CK) 67 IU/L,

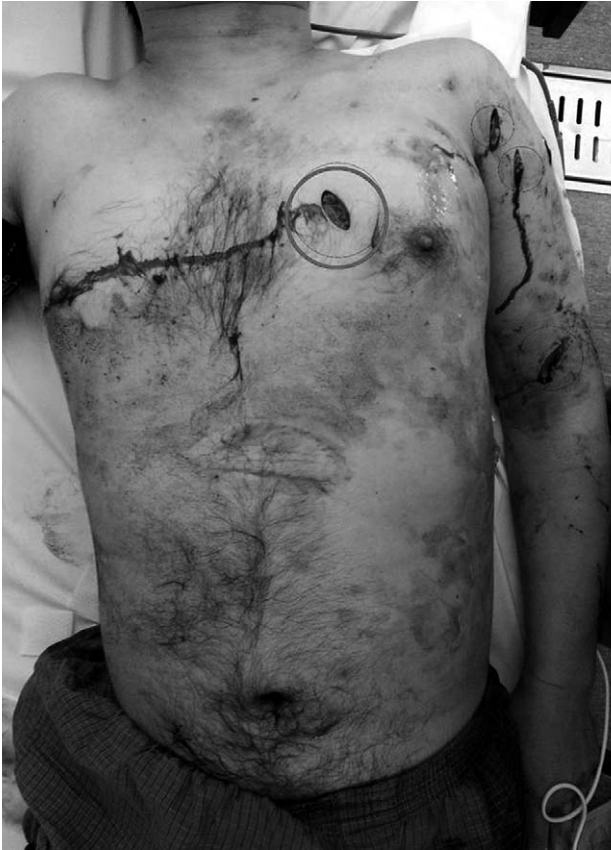

Fig. 1. Stab wound on patient's left anterior chest wall.

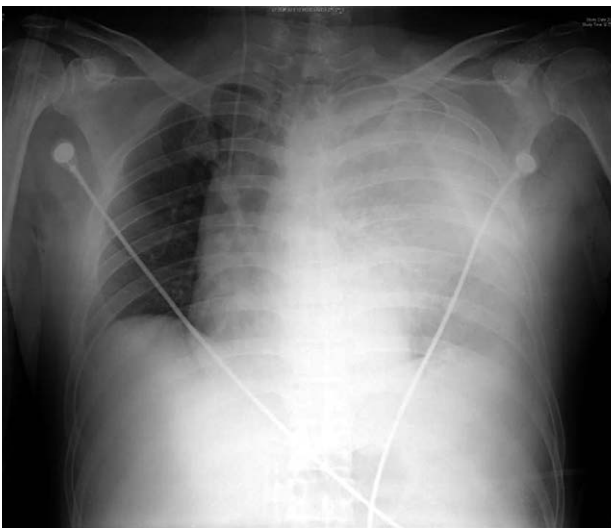


Fig. 2. Chest AP with left hemothorax and mediastinal shifting to rightside.

CK-MB 1.3 ng/mL, Troponin-T (Tn-T) 0.027 ng/mL, 동맥혈가스검사에서 pH 7.37, 이산화탄소분압(PaCO₂) 25.4 mmHg, 산소분압(PaO₂) 69.2 mmHg, 산소포화도 93%, 젓산수치 3.2 mmol/L였다.

초기 심전도는 정상 동리듬이었고, ST 분절 변화나 부정맥은 보이지 않았다. 외상초음파(Focused assessment with sonography for trauma, FAST)에서 검상돌기하 심낭창에서 심장압전이나 심낭삼출은 없었다.

생리식염수 1.5 L 급속투여 및 농축적혈구 2팩 수혈 후에 혈압은 86/58 mmHg, 맥박수 62회/분, 호흡수 30회/분, 체온 35.2°C로 유지되었다. 중심정맥압은 9 cmH₂O였고, 산소 포화도는 코삽입관으로 산소 3 L 투여 중 97% 정도 유지되었다.

흉부 엑스레이에서 좌측 흉강에 범발성 혼탁이 관찰되었고, 1시간 뒤 다시 촬영한 흉부 엑스레이에서 좌측 흉막액이 증가되고, 종격동이 우측으로 이동된 소견이 보여서, 좌측에 흉관을 삽입하였다. 흉관 삽입 후 혈성 흉막액이 500 cc 배액되었다(Fig. 2).

대동맥 전산화 단층촬영(Computed tomography, CT)에서는 심장 및 대동맥의 손상이 보이지 않았으며, 혈흉이 있는 것이 확인되었다(Fig. 3).

활력징후가 계속 안정되지 않아 흉강경적 탐색술을 진행하였다. 10 mm 흉강경으로 다량의 혈종을 제거하는 중 좌심방귀에서 다량의 출혈이 있는 것이 확인되어 개흉술로 전환하였다. 심장에서 출혈되는 것을 거즈로 압박했고, 이후 심낭막 열린 곳을 통해 좌심실에서 출혈되는 부위를 확인하였다. Pledgeted suture로 출혈부위를 봉합하고 좌심방귀에서 출

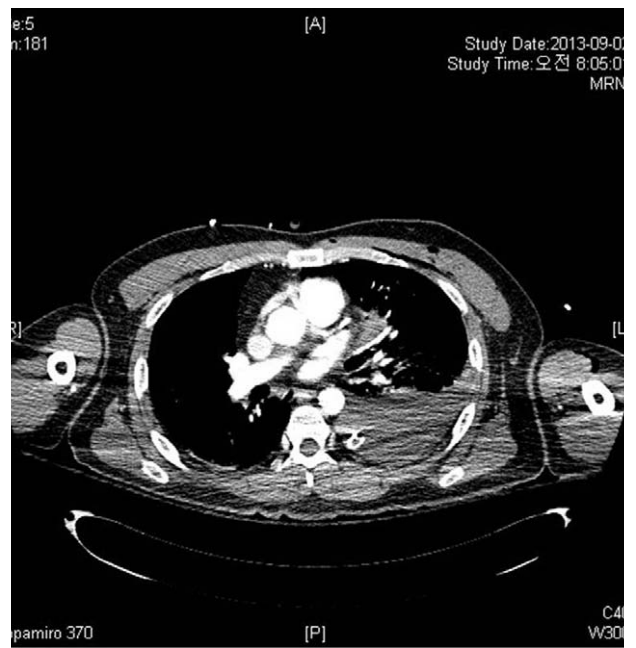

Fig. 3. Chest CT without injury to heart and great vessels.

혈되는 부위는 prolene으로 봉합하였다. 손상 부위에 출혈 소인을 보여서 TachoComb® (TC) (CSL Behring, Tokyo, Japan)을 덮어준 후 폐 손상이 있는 두군데를 봉합하고 수술을 종료하였다.

중환자실 입실 20분 경과 후 무맥박성 심실빈맥(Torsade des Pointes)이 발생하였고, 5분간의 심폐소생술을 시행하여 정상 동율동으로 회복되었다. 심전도 검사에서 V1-V5 전극에 ST분절 상승이 있었으며, 심장 초음파 검사에서는 좌전하행지(left anterior descending artery, LAD) 영역에 국소적인 운동장애(Regional wall motion abnormality, RWMA)가 있었으며, 심박출계수(Ejection Fraction, EF)는 43%였고, 중등도의 폐동맥 고혈압이 있었다. 심정지 발생시 시행한 혈액 검사에서 CK 802 IU/L, CK-MB 17.7 ng/mL, Tn-T 0.341 ng/mL로 증가된 것으로 보아, 심근경색에 의한 심정지가 발생한 것으로 추정되었다. 수술 후 28일째 촬영한 흉부 CT에서 소량의 좌측 혈흉과 심낭 삼출 소견만 남아 있었고, 환자의 증세는 호전되어 퇴원하였다.

III. 고 찰

심장 손상 환자의 예후를 결정하는 것은 빠른 진단과 즉각적인 개흉술 시행 여부이다. 따라서 심장 근처에 손상이 있는 환자에서는 심장 손상의 가능성을 염두에 두어야 한다. 이는 복장뼈 주변이나 앞가슴 외상 환자의 60%에서 심장 손상이 발견되고, 심장 손상 환자의 85%에서 이 부위의 외상이 동반되기 때문이다.(3)

심장 손상이 있는 경우에 있어서 심장 압전이 있는 경우가 그렇지 않은 경우보다 예후가 좋다고 알려져 있는데 실제로 심장 손상을 입은 환자에 있어서 80~90%의 환자는 심장 압전이 발생한다.(2) 그리고 심낭 내로 출혈된 혈액은 심장을 압박하고 이것은 지속적인 출혈을 방지하는 효과도 있다. 동시에 목정맥 팽창, 심음의 저하, 혈압의 저하 등의 Beck's triad 징후가 나타나게 되고, 이런 징후들로 인해서 빠른 진단과 함께 외과적 처치를 받게 되어 예후가 좋은 경향이 있다. 그러나 위와 같은 징후는 출혈량과 경과시간에 따라 비특이적으로 나타날 수 있다. 그리고 심장 손상을 입은 경우 대부분 저혈량성 쇼크에 빠지게 되므로 심장압전의 증상이 뚜렷하게 나타나지 않는 경우도 있다.(4) 한 연구에 따르면, 심장 손상을 입은 73명의 환자 중 22명(30.1%)은 수축기 혈압이 90 mmHg 이상으로 확인되었다. 이처럼 심장압전의 증상이 없고 활력징후가 안정적일 때는 진단이 늦어지는 경우가 많다.(5,6)

심장 손상을 진단하는 초기 도구에는 흉부 엑스레이, 심전도, 심초음파가 있다. 흉부 엑스레이에서는 심장 경계가 커져 있으면서 기흉, 혈흉을 동반한 경우를 볼 수 있다. 심전도에서는 ST-T 분절의 변화가 관찰될 수 있다. 환자의 혈액학

적 징후가 안정적일 때는 심장초음파를 시행하는 것이 심장 손상을 진단하는데 효과적이다. 심초음파로 심낭삼출을 확인하는 것에 대한 민감도는 90%, 특이도는 97%이다.(7) 그러나 혈흉을 동반한 경우에 있어서 심초음파의 심낭삼출 확인에 대한 민감도는 56%로 감소한다. 이것은 흉강 내에 고인 혈중에 의해서 정확한 초음파 관측이 어렵기 때문이다. 그런 경우에는 FAST를 통해 검사돌기하 심낭창을 통해 심낭삼출을 확인하는 것이 정확하다.(8) 또한 흉부 외상환자에서 활력 징후가 안정적인 경우에 있어서 흉부 CT 촬영도 진단에 도움을 준다. Plurad 등(9)은 흉부 CT의 심낭기종, 혈심낭 진단의 민감도는 76.9%, 특이도는 99.7%, 양성예측도는 90.9%, 음성예측도는 99.1%로 보고하였고, 대동맥 손상, 종격동 손상, 다발성 외상 환자의 평가, 폐 타박상 이후의 치명적 파악 그리고 흉부 앞면 자상의 손상정도 파악에 효과적인 것으로 보고하였다. 심장열상 환자에서 손상된 심장의 부위에 따라서 예후에도 차이가 있다. 우심실이 흉부 앞면을 대부분 차지하고 있기 때문에 가장 취약한 부위이며, 좌심방이 크기가 작고 후면에 위치하고 있어서 쉽게 손상되지 않는다. 한 연구에서는 우심실 손상 시 생존율이 31.5%, 좌심실은 26.1%, 우심방은 20.5%, 좌심방은 5.9%를 보였고, 두 군데 이상 손상 시 사망률은 95.6%에 달했다.(10)

초기 처치에 있어서는 다량의 수액 공급이 중요하다. 초기에 생체징후가 불안정한 환자들 중 85%가 초기의 수액요법을 통해서 수술실에서 개흉술을 받을 수 있는 상태까지 유지될 수 있으며 사망률 또한 감소될 수 있다.(11) 심장 열상을 동반한 혈흉 환자에 있어서 응급 개흉술은 가장 효과적인 치료방법이다. 응급 개흉술을 실시하는 경우에는 좌측 전측방 개흉술이 신속히 실시될 수 있다. 하지만 손상부위가 우측이거나 양측일 경우에 있어서는 clamshell 절개를 할 수도 있다. 심방 열상의 경우에 있어서 Satinsky 클램프로 출혈 부위를 잡고 비흡수성 봉합으로 출혈을 막을 수 있다. 심실 열상의 경우에 있어서는 손상부위에 손가락으로 지혈하거나, Foley catheter를 심실 내로 넣어 안쪽에서부터 결손부위를 막을 수 있고, 2-0 pledgeted 비흡수사로 봉합하거나, skin stapler로 신속하게 심근 결손부위를 봉합할 수도 있다.(12)

외상에 의한 심장 열상 이후 생길 수 있는 합병증으로는 심방막결손, 심실막결손, 판막질환, 심장혈관루, 심실류, 전도장애, 심실기능장애, 심근확장이나 심장비대, 벽내혈전(intramural thrombosis), 심내막염, 심근염 등이 있다.(10) 그리고 심장외상을 입은 환자들 중에 초기나 후기에 외상 후 심근경색(PAMI, posttraumatic acute myocardial infarction)을 경험할 수 있다. PAMI는 심장 외상 환자의 31.4%가 경험하는 합병증이며, 대부분은 외상으로 인한 관상동맥의 직접적인 손상이 없음에도 PAMI가 발생하였다. 그리고 관상동맥을 직접적으로 손상 받지 않은 환자군에 있어서 심장의 손상부위와 RWMA가 나타나는 영역 사이에

는 관련성이 없는 것으로 나타났다. 이것은 심장 손상 환자 대부분이 심박출량이 저하되어 있는 저혈량성 쇼크 상태에 있거나, 심장압전과 같은 심실이완 장애가 있기 때문에 상대적으로 심근 산소 공급에 취약하게 되면서 심근 허혈에 취약한 상태가 되기 때문인 것으로 보인다.(13)

본 증례에서 심장 손상에 대한 진단이 어려웠는데 내원 당시 활력징후가 비교적 안정적이었으며, 중심 정맥압의 상승이나 목정맥 팽창과 같은 심장압전의 소견도 보이지 않았다. 시행한 흉부 엑스레이, FAST를 통한 심낭액 평가, 흉부 CT에서도 심장 손상이나 심낭지중, 혈심낭을 보여주는 소견도 없었다. 흉관삽입 후 배액되는 양이 많고 수축기 혈압이 90 mmHg 미만으로 유지되어, 응급 개흉술을 시행한 후에야 심장에 손상이 있음을 확인할 수 있었으며, 손상된 부위는 pledgeted suture로 봉합하였다. 또한 수술 직후 중환자실에서 PAMI가 발생하였고, 이로 인해 심정지가 발생하였다.

IV. 결 론

이번 증례를 통해, 전흉부 외상 환자에서 반드시 심장 손상에 대한 가능성을 생각하고 그에 대한 정확한 평가가 이루어져야 하며, 필요 시 즉각적인 응급 개흉술을 통해 치료해야 함을 확인할 수 있었다.

REFERENCES

- 1) Campbell NC, Thomson SR, Muckart DJ, Meumann CM, Van Middelkoop I, Botha JB. Review of 1198 cases of penetrating cardiac trauma. *Br J Surg* 1997; 84: 1737-40.
- 2) Asensio JA, Soto SN, Forno W, Roldan G, Petrone P, Gambaro E, et al. Penetrating cardiac injuries: a complex challenge. *Surg Today* 2001; 31: 1041-53.
- 3) Robbs JV, Baker LW. Cardiovascular trauma. *Curr Probl Surg* 1984; 21: 1-87.
- 4) Gwely NN, Mowafy A, Khalaf S, Amer S, Hamza U, El-Saeed M. Management of stab wounds of the heart: analysis of 73 cases in 10 years. *Thorac Cardiovasc Surg* 2010; 58: 210-4.
- 5) Karin E, Greenberg R, Avital S, Aladgem D, Kluger Y. The management of stab wounds to the heart with laceration of the left anterior descending coronary artery. *Eur J Emerg Med* 2001; 8: 321-3.
- 6) Nagy KK, Lohmann C, Kim DO, Barrett J. Role of echocardiography in the diagnosis of occult penetrating cardiac injury. *J Trauma* 1995; 38: 859-62.
- 7) Jimenez E, Martin M, Krukenkamp I, Barrett J. Subxiphoid pericardiectomy versus echocardiography: a prospective evaluation of the diagnosis of occult penetrating cardiac injury. *Surgery* 1990; 108: 676-9.
- 8) Meyer DM, Jessen ME, Grayburn PA. Use of echocardiography to detect occult cardiac injury after penetrating thoracic trauma: a prospective study. *J Trauma* 1995; 39: 902-7.
- 9) Plurad DS, Bricker S, Van Natta TL, Neville A, Kim D, Bongard F, et al. Penetrating cardiac injury and the significance of chest computed tomography findings. *Emerg Radiol* 2013; 20: 279-84.
- 10) Tang AL, Inaba K, Branco BC, Oliver M, Bukur M, Salim A, et al. Postdischarge complications after penetrating cardiac injury: a survivable injury with a high postdischarge complication rate. *Arch Surg* 2011; 146: 1061-6.
- 11) Buchman TG, Phillips J, Menker JB. Recognition, resuscitation and management of patients with penetrating cardiac injuries. *Surg Gynecol Obstet* 1992; 174: 205-10.
- 12) DuBose RA, Karmy-Jones R. Delayed diagnosis and management of an "occult" stab wound to the heart. *Am Surg* 2005; 71: 879-81.
- 13) Castano W, Morales CH, Senior JM, Benjumea WY, Sanchez J. Relationship of echocardiographic and coronary angiographic findings in patients with acute myocardial infarction secondary to penetrating cardiac trauma. *J Trauma Acute Care Surg* 2012; 73: 111-6.