

# 양측성 성대 마비로 오인된 피열간 반흔 1예

건국대학교 의과대학 이비인후-두경부외과학교실

신동혁 · 김용운 · 이용식

= Abstract =

## A Case of Interarytenoid Scar Disguising Bilateral Vocal Cord Palsy

Dong-Hyuk Shin, MD, Yong Won Kim, MD and Yongsik Lee, MD, PhD

Department of Otolaryngology-Head and Neck Surgery, College of Medicine, Kon-Kuk University, Seoul, Korea

The patient suffered cardiac arrest 8 months before presentation. She has been suffering hoarseness and exertional dyspnea and nocturnal stridor. Upon flexible laryngoscopy, her vocal cords showed no motion and fixed in paramedian position. There was no causal finding on neck CT. EMG showed some muscular activity. Under the suspicion of crico arytenoid fixation, we performed suspension laryngoscopy, and found the arytenoid cartilage was fixed with short and stout scar, which was removed with scissors. Just after surgery she regained her voice and respiration.

KEY WORDS : Interarytenoid scar · Bilateral vocal cord palsy.

### 서 론

성대 마비를 일으키는 요인은 매우 다양하고, 그 발생 원인과 기전을 잘 이해하는 것이 환자를 치료하는 것에 있어서 중요하다. 성대마비를 일으키는 원인 중 가장 흔한 경우가 바로 반회 후두 신경 마비인데, 이는 수술 후 합병증이나 외상 등에 의하여 발생할 수 있다. 또 하나의 성대 마비의 원인은 후두 협착인데, 이는 선천적 또는 후천적으로 발생할 수 있으며 후천적 후두 협착의 경우 기관내 삽관에 따른 합병증으로 발생하는 경우가 가장 많고, 반회 후두 신경 마비와 비슷하게 수술 후 합병증, 외상 후에 발생이 가능하다.<sup>1,2)</sup> 그 외에도 성대 마비를 일으키는 원인은 많은데, 이처럼 많은 발생 원인 중 실제 발생 원인이 무엇인가에 따라서 치료 방법이 크게 다를 수 있다. 최근 저자들은 양측 반회 후두 신경마비로 추정되었던 양측성 성대 마비 환자가, 육안 소견 상, 후두 협착이 원인인 것으로 판명되어 수술적인 치료로 완치된 사례를 경험하였기에 문헌 고찰과 함께 보고하는 바이다.

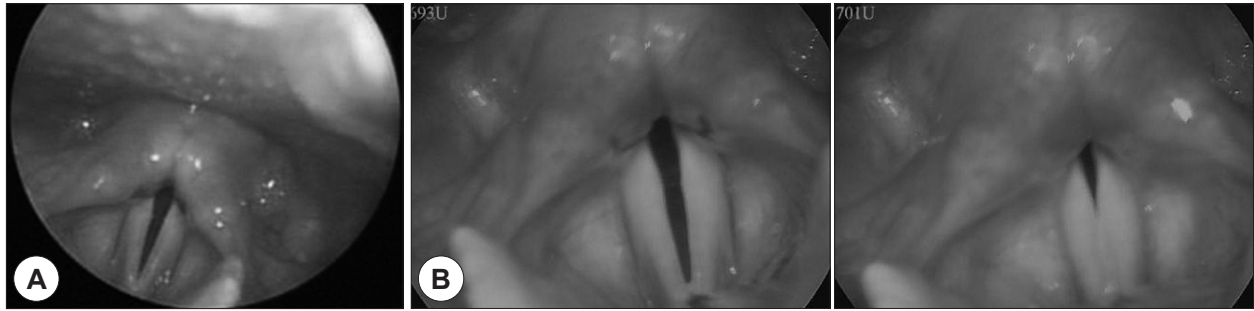### 증 례

42세 여자환자가 애성, 운동시 호흡곤란을 호소하며 외래를 방문하였다. 과거력 상, 환자는 12년 전, 임신 중 확장성 심근병증을 진단받았고, 그 후로 지속적으로 치료를 받으며 생활하였으나, 2년 전부터 잦은 실신을 경험하였고, 내원 8개월 전에 갑자기 발생한 심정지로 응급실로 이송되어 기관삽관 및 심폐소생술, 전기충격 후 소생되었다. 그 후, 3일 동안 기관삽관을 유지한 후 발관하였다. 퇴원 후, 심장 기능은 회복되었으나, 애성과 호흡곤란은 점차 심해졌다.

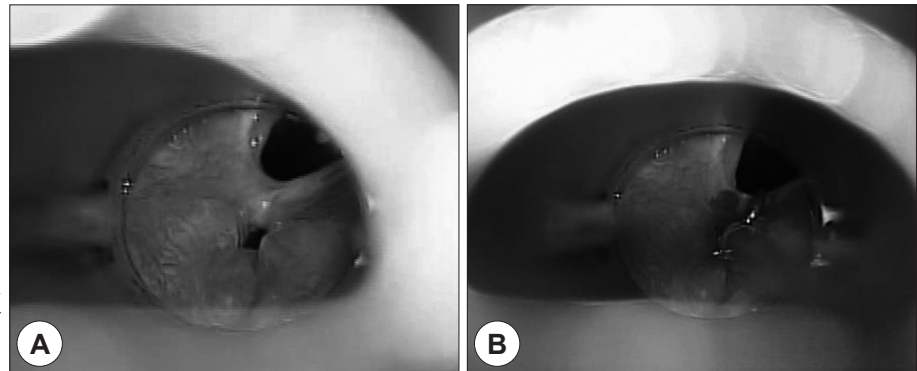
굴곡성 내시경(flexible fiberoscope)을 이용하여 성대를 관찰하였을 때 약간의 잔떨림이 관찰되었으나 성대의 휘어짐은 전혀 없었고, 양측 성대 마비 소견이 관찰되었다. 스트로보스코프로 관찰하였을 때도 비슷한 소견을 관찰할 수 있었다(Fig. 1). 양측성 반회 신경 마비 여부를 확인하기 위하여 경부 전산화단층촬영(CT)과 후두근 근전도 검사(Laryngeal EMG)를 실시하였다. CT상에서는 양측 반회 신경 마비를 일으킬 만한 특이 소견은 관찰되지 않았고, 근전도 검사 결과, 환자에게 고음을 발생하도록 유발시켰을 때 운상갑상근에서 근육의 움직임이 관찰되었으나, 좌측의 운상갑상근의 기능이 우측 보다 감소된 것으로 보이고, 좌측 상후두신경의 신경 이상의 가능성이 있다는 소견을 볼 수 있었다.

따라서, 성대 마비의 원인을 기관 삽관에 의한 운상 피열 관

논문접수일: 2014년 6월 2일  
심사완료일: 2014년 6월 24일  
책임저자: 이용식, 143-729 서울 광진구 능동로 120-1  
건국대학교 의과대학 이비인후-두경부외과학교실  
전화: (02) 2030-7669 · 전송: (02) 2030-5299  
E-mail: 20090140@kuh.ac.kr



**Fig. 1.** Preoperative findings. A : Flexible fiberoscope finding. Bilateral vocal cord palsy is seen. B : Stroboscope findings also showed similar findings like flexible fiberoscope findings.



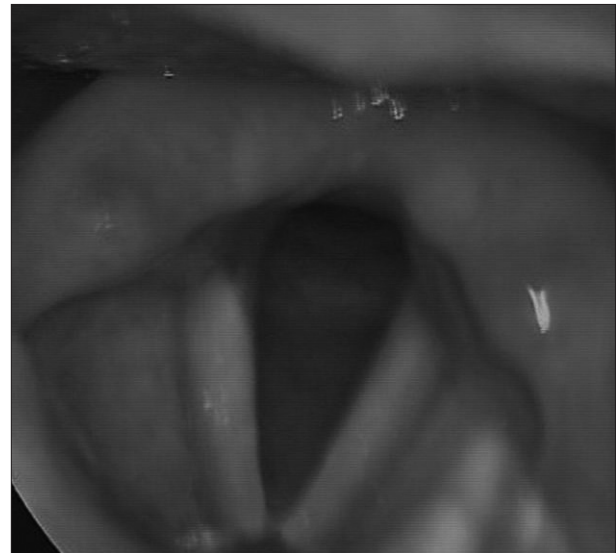
**Fig. 2.** Operative findings. A : Interarytenoid scar is found on posterior glottis. B : Miniature scissors was used to divide the scar band.

절 고착 또는 양측 성대 마비가 가장 유력한 원인일 수 있다고 판단하고, 정확한 원인을 파악하기 위하여 후두미세수술을 통한 후두 관찰을 시도하였다. 현미경을 통하여 살펴보았을 때, 진료진의 예상과 달리 성대의 후방부에서의 협착이 발견되었다. 따라서 협착 부위를 절개하였고, 성대의 움직임이 가능한 것을 확인 후 수술을 마쳤다(Fig. 2).

수술 후, 환자의 양측 성대 모두 원활하게 움직이는 것이 관찰되었고, 1년 간의 추적 관찰에서도 특별한 이상 없이 성대의 움직임이 유지되었다(Fig. 3).

## 고 찰

후방 성문부는 성대의 후방 1/3 부분을 가리키는 곳으로, 후방 성문부 협착은 어떠한 원인으로 인하여 후방 성문부의 협착이 생겨 이 부분이 좁아지고, 성대가 내전 상태로 완전 혹은 불완전 고정되는 것을 말한다. 이 때 원인은 기관삽관, 교통사고, 운동, 자살 시도 등으로 전경부가 손상되는 경우 등의 외상, 열이나 화학전 손상, 종양, 방사선 조사 치료 등이고, 가장 흔한 원인은 기관 삽관에 의한 것이다.<sup>1)</sup> 10일 이상 기관 삽관을 유지한 환자의 약 14%에서 발생하는 것으로 알려져 있다. 이로 인하여 피열간의 섬유성 유착이 발생하고, 후방 성대 조직의 반흔 및 구축이 진행되며 운상피열 관절의 고정이 나타나게 된다. 따라서 양측 성대마비와 구분하기 어려울 수 있다.



**Fig. 3.** Telescopic findings on follow-up visit. Normal vocal fold movement and no posterior glottic stenosis.

후방 성문부 협착의 분류는 여러가지가 있는데, Bogdasarian(1980)에 의한 분류는 4가지로 후방 성문부 협착을 나누었다.<sup>3)</sup> 제 1형(A type)은 피열간 반흔 또는 유착된 곳 후방에 공간이 있는 경우를 말하고, 제 2형(B type)은 협착 부위 후방의 공간이 없으나, 운상피열관절의 운동성이 모두 정상인 경우, 제 3형(C type)은 제 2형과 유사하나 편측의 운상피열관절의 고정을 동반한 경우, 제 4형(D type)은 제 2형과 유사하나 양

측의 윤상피열관절의 고정을 동반한 경우를 말한다. 본 증례에서 관찰된 것은 제 1형으로써, 양측의 윤상피열관절의 불안정한 고정을 동반한 경우였다.

후방 성문부 협착의 치료는 수술적인 치료가 필요한 데, Laser를 이용한 절개, 또는 미세가위(Miniature scissors) 등의 기구를 이용한 절개로써 협착 부위를 제거할 수 있다. 이때 재협착이 20~40%까지 보고 되고 있다.<sup>4-6)</sup> 따라서 후의 재협착을 방지하기 위하여 트리암 주사(Triamtriamcinolone acetone)를 이전 협착 부위에 주사하는 방법을 사용할 수 있다.

본 증례에서, 수술 전에 후방 성문부 협착을 발견하지 못한 이유는 굴곡성 내시경을 이용한 진찰 시, 피열연골관절 부위는 관찰이 쉽지 않아 성대의 전방부 위주로 관찰하였기 때문으로 사료된다. 또한 CT에서 반회신경마비 또는 피열관절 고착으로 원인을 집중하여 보았기 때문에, 성문부 이상 소견을 발견하지 못 하였다.

따라서, 양측성 성대 마비 환자에서의 후방 성문부 협착을 감별하는 것 또한, 중요할 수 있는데, 그 감별점으로는 기관 삼관, 수술 등의 과거력이 존재하거나, 피열 간부의 단축이 보이거나, 또는 성문부 길이 단축으로 인하여 막성 성대만 보이는 경우, 또는 현수 후두경 하에서 피열 연골 움직임을 관찰하여, 한쪽 피열 연골을 바깥쪽으로 밀었을 때 반대쪽 피열 연골이 따라 움직이는 것이 보이는 경우 등에서 후방 성문부 협착을

고려할 수 있다.<sup>7)</sup>

그러므로, 양측 성대 마비의 진찰에서 자세한 병력 청취를 통하여 후방 성문부 협착을 염두에 두고 진료를 시행해야 할 것이다.

**중심 단어 :** 피열간 반흔·양측성 성대 마비.

## REFERENCES

- 1) Liyanage SH, Khemani S, Lloyd S, Farrell R. *Simple keel fixation technique for endoscopic repair of anterior glottic stenosis. J Laryngol Otol* 2006;120(4):322-4.
- 2) Gardner GM. *Posterior glottic stenosis and bilateral vocal fold immobility: diagnosis and treatment. Otolaryngol Clin North Am* 2000; 33:855-78.
- 3) Bogdasarian RS, Olson NR. *Posterior glottic laryngeal stenosis. Otolaryngol Head Neck Surg* 1980;88:765-72.
- 4) Cotton RT, Gray SD, Miller RP. *Update of the Cincinnati experience in pediatric laryngotracheal reconstruction. Laryngoscope* 1989; 99:1111-6.
- 5) Perepelitsyn I, Shapshay SM. *Endoscopic treatment of laryngeal and tracheal stenosis-has mitomycin C improved the outcome? Otolaryngol Head Neck Surg* 2004;131(1):16-20.
- 6) Roh JL, Yoon YH. *Prevention of anterior glottic stenosis after transoral microresection of glottic lesions involving the anterior commissure with mitomycin C. Laryngoscope* 2005;115(6):1055-9.
- 7) Tanya K, Jeffrey W. *Lysis of Interarytenoid Synechia (Type I Posterior Glottic Stenosis): Vocal Fold Mobility and Airway Results. Laryngoscope* 2011;121:2165-71.