

# 족관절 골절 치료에 사용한 금속 내고정물 제거 수술 시 시행한 균 배양 검사 결과

정형진, 배서영, 유재하

인제대학교 의과대학 상계백병원 정형외과학교실

## Results of Culture Test at the Time of Removal of Metal Implants Used for Ankle Fracture Management

Hyung-Jin Chung, Su-Young Bae, Jae-Ha Yu

Department of Orthopedic Surgery, Sanggye Paik Hospital, Inje University College of Medicine, Seoul, Korea

**Purpose:** The purpose of this study is to report the results of culture test at the time of removal of metal devices used for management of ankle fractures and for analysis of contributing factors.

**Materials and Methods:** We reviewed medical records of 132 patients with lower tibia and ankle fracture who had their metal devices removed during the period from January 2010 to February 2014. Patients with clinical signs of infection were excluded. Culture test was performed by taking the granulation tissue around the metal device at the time of removal. We divided the subjects into two groups, culture positive and negative. We then performed a retrospective review of each medical record of multiple factors that might contribute to the culture results, including laboratory results, medical history, material and size of metal device, indwelling period, and whether or not it was open injury.

**Results:** Among 132 cases, six were culture positive. *Enterococcus* was detected in two cases and the others were *Staphylococcus*. No significant difference in medical history of patients and laboratory results, including C-reactive protein level, was observed between the culture positive and negative group. Culture positive rate was 5.4% in titanium and 3.9% in stainless steel. In terms of metal size, culture positive rate was 5.1% in small plates, 6.7% in large plates, and culture negative in intramedullary nails. The average indwelling period of metal device was 61.5 weeks in the culture positive group, and 68.6 weeks in the negative group. Nine cases were open fractures and all were in the culture negative group.

**Conclusion:** Whether or not the culture result was positive, there were no meaningful contributing factors. Presence of bacterium on the metal device could not be screened by any laboratory results or other factors.

**Key Words:** Ankle, Fracture, Metal device, Removal, Culture test

## 서론

족관절 주위 골절에서 골유합 후 금속 제거술은 그 생역학적 이

점과<sup>1)</sup> 이물의 제거, 내고정물에 관련된 감염 가능성으로<sup>2-4)</sup> 골유합이 얻어진 후 보편적으로 시행되곤 한다.<sup>5,6)</sup> 인체 내 이물의 존재가 통증을 유발하거나 고정 실패, 불유합, 연부 조직 합병증이 발생한 경우에는 내고정물의 제거가 필요하다는 인식에 이견이 없지만 금속 내고정물의 제거 수술로 인한 의인성 골절이나<sup>7)</sup> 재골절,<sup>8)</sup> 제거 실패, 추가적인 수술로 인한 감염 및 신경손상<sup>9)</sup> 등의 합병증이 발생할 수 있어 통상적인 제거의 필요성에는 논란이 있다. 한편 저자들은 금속 내고정물의 통상적인 제거 수술 시 흔히 볼 수 있는, 금속 주변에 형성된 육아조직의 균 존재 여부에 대해 의문을 갖고 이

Received March 29, 2014 Revised April 28, 2014 Accepted April 28, 2014

Corresponding Author: Su-Young Bae

Department of Orthopedic Surgery, Sanggye Paik Hospital, Inje University College of Medicine, 1342 Donggil-ro, Nowon-gu, Seoul 139-707, Korea  
Tel: 82-2-950-1399, Fax: 82-2-950-1398, E-mail: youngso@paik.ac.kr

Financial support: None.

Conflict of interest: None.

Copyright ©2014 Korean Foot and Ankle Society. All rights reserved.

©This is an Open Access article distributed under the terms of the Creative Commons Attribution Non-Commercial License (<http://creativecommons.org/licenses/by-nc/3.0>) which permits unrestricted non-commercial use, distribution, and reproduction in any medium, provided the original work is properly cited.

조직에서 시행한 균 배양 검사의 결과 및 유관 인자들을 분석한 뒤 금속 내고정물의 통상적 제거 수술의 필요성에 대해 재고해 보고자 하였다.

## 대상 및 방법

### 1. 연구 대상

2010년 1월부터 2014년 2월까지 인제대학교 상계백병원에서 골유합을 얻은 원위 경골 및 족관절 골절에 대해 금속 내고정물의 제거와 균 배양 검사를 시행한 예 중, 감염을 의심할 만한 임상적 징후가 전혀 없었던 132예를 대상으로 했다. 이번 연구는 인제대학교 상계백병원 연구윤리심의위원회의 승인하에 후향적 연구를 시행하였다(SPIRB-13-040). 환자의 의무기록을 조사하여 수술 전 신체 검사에서 수술 부위 발적, 국소 열감, 압통 등 수술 부위 감염을 의심할 만한 징후가 있는 예는 제외하였으며 작은 편이나 나사못을 제거한 경우도 제외하였다.

### 2. 연구 방법

#### 1) 균 배양 검사 결과에 따른 균의 분류

모든 예에서 금속 제거 수술 시 면봉을 문질러 채취하는 방법을 배제하고, 금속 제거 부위 주변의 골막, 위막을 포함한 육아조직을 무균적으로 채취하여 균 배양 및 동정 검사를 시행하였으며 배양 검사 결과에 따라 양성 및 음성 두 군으로 나누었다.

**Table 1.** Laboratory Results of Two Groups

Parameter	Culture(+) group	Culture(-) group
Blood cell count		
Hemoglobin (g/dL)	13.27±1.72	14.16±1.52
Hematocrit (%)	40.21±3.66	41.37±5.33
WBC (/μL)	8.10±4.31	7.00±2.17
Platelet (/μL)	310.17±103.63	248.49±55.52
Blood chemistry		
BUN (mg/dL)	11.57±1.93	13.65±3.99
Creatinine (mg/dL)	0.75±0.29	0.90±0.16
Glucose (mg/dL)	142.00±47.17	104.45±22.87
Uric acid (mg/dL)	5.13±1.32	5.79±8.38
Protein (g/dL)	7.01±0.78	7.25±0.54
Albumin (g/dL)	4.38±0.34	4.45±0.35
AST (IU)	25.00±9.82	28.94±14.12
ALT (IU)	28.80±15.59	29.60±32.22
ESR (mm/hr)	25.33±15.05	13.70±11.13
CRP (mg/dL)	0.30±0.00	0.31±0.07

Values are presented as mean±standard deviation.

WBC: white blood cell count, BUN: blood urea nitrogen, AST: aspartate transaminase, ALT: alanine transaminase, ESR: erythrocyte sedimentation rate, CRP: C-reactive protein.

### 2) 의무기록 검토를 통한 연관 인자의 분석

양성 및 음성으로 나뉜 두 군 각각의 의무 기록 검토를 통하여 수술 전 전혈구 검사, 혈액의 화학적 분석, 적혈구 침강 계수, C-반응 단백질 등의 혈액 검사 결과와 기저 질환 여부를 조사 기록하였다. 또한 내고정 금속의 종류를 티타늄(titanium)과 스테인리스 스틸(stainless steel)의 두 가지로 분류 조사하였고 내고정 금속의 크기를 소금속판, 대금속판 및 골수강내 금속정으로 분류하였으며, 내고정물의 유치 기간, 개방성 골절 여부 등을 조사하여 두 군 간 각 인자들의 차이가 있는지 비교해 보았다.

## 결 과

금속 제거술 시행 시 환자들의 평균 연령은 44.2세(범위 16~78세)였으며 성별은 남자가 85예, 여자가 47예였다. 총 6예(4.5%)에서 배양 검사 양성이었으며 126예(95.5%)에서 음성이었다. 균주는 장구균이 2예, 포도상구균이 4예였다. 포도상구균 중에는 황색포도상구균이 1예, 표피포도상구균이 3예였다.

수술 전 혈액 검사에서 배양 검사 양성이었던 군의 C-반응 단백질 수치는 모두 정상(0.3 mg/dL 이하) 범위였다. 배양 검사 양성이었던 군의 평균 C-반응 단백질 수치는 0.31 mg/dL였는데 3예에서 0.4 mg/dL, 1예에서 0.5 mg/dL, 1예에서 0.9 mg/dL였고 나머지는 모두 정상이었다. 다른 혈액 검사 수치에서 두 군 간의 차이는 보이지 않았다(Table 1).

기저 질환 유무에 따른 결과에서 배양 검사 양성군과 음성군 간 별다른 차이가 없었다(Table 2).

배양 검사 양성군 중 티타늄 소재 내고정물에서 균 배양 양성률은 5.4%, 스테인리스 스틸 소재 내고정물에서의 균 배양 양성률은 3.9%였으며 내고정 금속의 크기에 따른 결과에서 소금속판 주변 조직에서의 균 배양 양성률은 5.1%, 대금속판에서의 균 배양 양성률은 6.7%로 확인되었고 골수강내 금속정을 사용하였던 예에서는 균이 검출되지 않았다(Table 3).

배양 검사 양성이었던 군의 금속 내고정물의 유치 기간은 평균 61.5주(범위 34.3~94.2주)였으며 배양 검사 음성이었던 군의 내고정물 유치 기간은 평균 68.6주(범위 38~282주)였다. 배양 검사 양성이었던 6예 중 개방성 골절은 없었던 반면 음성이었던 126예 중 9예(7.1%)가 개방성 골절이었다.

**Table 2.** Co-morbid Conditions of Two Groups

Medical disease	Culture(+) group	Culture(-) group
Diabetic mellitus	2	6
Hypertension	1	13
Thyroid disease	0	3
Old tuberculosis	0	3

Values are presented as number.

## 고 찰

족관절 골절 치료에서 유합 후 금속 내고정물의 제거 수술은 정형외과 영역에서 가장 많이 시행되는 수술 중 하나로<sup>6)</sup> 대부분의 경우 이물의 제거로 인한 환자의 만족도가 높고, 술 전 내고정물에 의한 통증이나 불편감이 있는 경우 그 증상이 개선되므로<sup>10)</sup> 일단 골유합을 얻고 나면 대개 내고정물의 제거가 보편적으로 이루어지고 있다. Böstman과 Pihlajamäki<sup>5)</sup>의 통계에 의하면 골절에 대한 금속 고정술을 시행한 환자군의 약 81%에서 금속 제거술이 시행되고 있으며 한국인을 대상으로 한 통계 결과는 없지만 이와 비슷하거나 더 높을 것으로 예상된다. 비록 그 빈도는 낮지만 발암 물질로서의 작용 가능성과<sup>11,12)</sup> 인체 내 금속 이물로 인한 감염 가능성,<sup>2,3)</sup> 이물질이라는 판단하에 통상적인 제거가 선호되지만 제거 후 재골절 발생 가능성, 수술 후 합병증 가능성 등으로 인해 그 절대적인 필요성에 대해서는 논란이 있어 왔다.

정형외과적 금속 내고정물의 주변 감염은 비록 그 발생 빈도는 적으나 매우 심각한 합병증이다. 내고정물에 부착된 세균은 항생제로 효과적으로 제거되지 않고 감염을 치료하기 위해서는 내고정물의 제거가 대부분 필수적이며 치료 후에도 추후 재발 가능성이 존재한다.<sup>2,13,14)</sup> Wagner 등<sup>15)</sup>은 내고정물 주변 균막에 존재하는 균을 감염을 일으키는 원인 중 하나로 인식하였으며, 일단 균막이 형성된 경우 내고정물에 잔존하게 되는 균은 인체 내의 자가 면역 감시에 완강하게 저항하기 때문에 이를 사전에 방지할 수 있는 여러 가

지 연구가 진행되고 있다.<sup>16)</sup> 저자들은 술 전 감염의 임상적인 징후가 없는 환자군에서도 금속 주변이나 하면에 육아조직의 비후가 관찰되는 경우가 많아 이 조직의 균 존재 여부에 대한 우려를 가지고 금속 내고정물 제거 시 균 배양 검사를 함께 시행해 왔다(Fig. 1).

본 연구에서는 감염을 의심할 만한 임상 징후가 없었고 이물 제거를 위해 수술을 받았던 총 132예 중 6예에서 균 배양 검사 양성이었으며 포도상구균이 4예, 장구균 2예 있었다. 포도상구균 중에서 황색포도상구균이 1예, 표피포도상구균이 3예 있었으며 이는 족관절 골절에 대한 내고정물 주변에 생성되는 균으로 포도상구균이 가장 흔하다는 Zalavras 등<sup>3)</sup>의 연구 결과와 일치한다. 균 배양 검사 양성이었던 6예에 대해서는 금속 내고정물을 제거하고 수술 전후 항생제 정주를 이미 시행하였기 때문에 임상적 감염에 준해 치료방법을 바꾸지는 않았다.

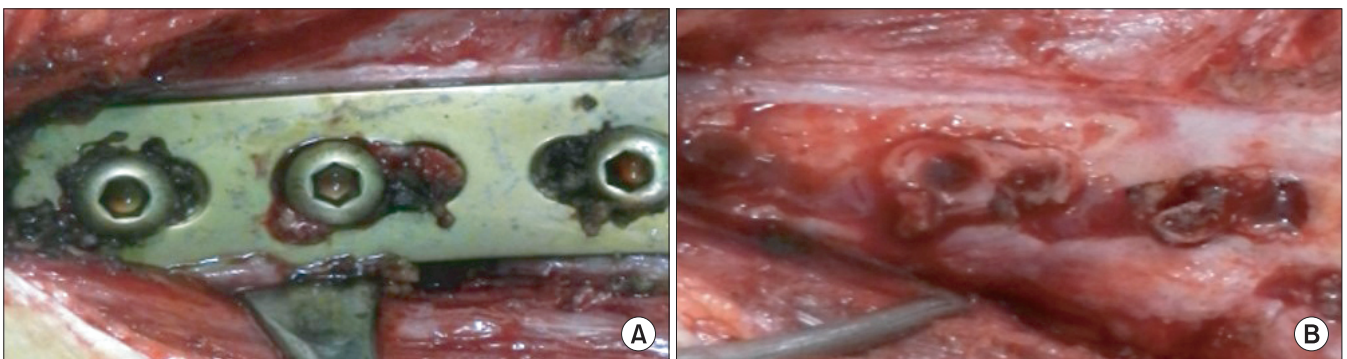
균 배양 검사 양성균과 음성균 사이에 어떠한 차이가 있는지 그 연관 요인을 찾아보기 위해 혈액검사, 기저 질환, 내고정 금속의 종류 및 크기, 금속 내고정물의 유치 기간, 개방성 골절 여부 등에 대해 조사하였지만 두 군 간의 특별한 차이는 발견되지 않았다. 이를 근거로 임상적으로 감염을 의심할 만한 징후가 없는 환자에서도 직접적인 균 배양 검사를 시행하기 전에는 금속 주변에 균의 잔존 여부 및 가능성을 예측하기는 어렵다고 할 수 있으며 내고정 금속 주변에는 임상 혹은 혈액 검사에서 발견되는 위험성 없이도 균이 존재할 수 있다는 것을 뜻한다. 이러한 내고정 금속 주변 잔존균에 대해 Moussa 등<sup>17)</sup>은 내고정물 제거 시 시행한 균 배양 검사가 양성이라도 임상적 의미가 떨어진다고 하였으나 역설적으로, 본 연구의 결과를 보면 임상적 징후 등이 균 존재 여부를 반영하지 못하므로 금속 주변 균 존재 여부가 임상적 유의성이 없다고 한 Moussa 등<sup>17)</sup>의 결론은 위험할 수 있다. 실제로 신체 내 정상균총에 의해서도 금속 내고정물 주변 감염이 발생할 수 있다는 점으로 볼 때<sup>18)</sup> 내고정물이 장기간 유지될 경우 이 잔존균이 환자의 면역력에 따라서 지연성 감염을 일으킬 가능성도 배제할 수 없다. 이에 저자들은 골유합 후 금속 내고정물의 통상적인 제거가 추천될 수 있다고 생각한다.

본 연구에서는 균 배양 검사 양성균에서 티타늄 소재와 스테인

**Table 3.** Characteristics According to the Metal Devices

	Culture(+) group	Culture(-) group
Metal		
Titanium	3	53
Stainless	3	73
Size		
Small plate	5	94
Large plate	1	14
Intramedullary device	0	18

Values are presented as number.



**Figure 1.** Clinical photographs show thick granulation tissue around (A) and at under surface (B) of the metal device during the removal.

리스 스틸 소재 내고정물의 개수가 동수였고 비율은 티타늄 소재 금속에서 다소 높았다. 티타늄은 생체 적합성이 있기 때문에 티타늄 산화물 주변에 당단백질이 형성되고 이에 골화세포가 모여 세균 집락을 방해하며 이에 따라 다른 금속에 비해 감염의 확률이 적다는 것이<sup>19)</sup> 일반적인 통설이다. 본 연구 결과만으로 티타늄 금속의 감염의 확률이 적다는 기존 보고를 반복할 수 없으나 티타늄 금속의 감염 측면에서의 우월성 여부에는 더 많은 임상 연구의 결과가 필요하다고 생각된다.

또한 저자들은 개방성 골절이었던 예에서 내고정물 제거 시 균 배양 검사 양성일 확률이 높을 것으로 예상했었으나 실제로는 폐쇄성 골절에서 균 배양 양성인 예가 더 많았다. 또한 대금속판이나 골수강내 금속정과 같은 인체 내 큰 이물질이 있는 경우나 유치 기간이 균이 잔존할 가능성과 연관되어 있을 것으로 예상하였으나 본 연구 결과에서 소금속판과 대금속판 주변의 균 검출 정도는 유사하였고 골수강내 금속정 주변에서 오히려 균 배양이 모두 음성이었다. 금속 내고정물 주변 혹은 골절 부위 감염에 대한 임상적 징후가 없는 경우에 개방성 골절 여부나 금속의 크기 및 유치 기간 등은 내고정물 주변에 존재하는 균의 잔존 여부에 중요 인자로서 작용하지 않는 것으로 판단되며, 내고정물 주변에 잔존하는 균의 기원이 수상 혹은 수술 당시부터 존재하는 것인지 혹은 환자의 세균총에 의해 이후 형성되는 것인지에 대한 의문을 갖게 한다. 추후 수술 시행 시 금속 주변 균 배양 검사와 환자의 피부 세균총에 대한 검사를 시행하여 금속 재고정물 제거 시 균 배양 검사와 비교해 본다면 이 잔존하는 균에 대한 기원을 추측해 볼 수 있을 것으로 생각된다.

본 연구의 한계점으로는 균 배양 검사 양성률의 수가 너무 적어 통계적 분석이 어려웠으며, 후향적 연구이므로 내고정물의 삽입 당시의 환경을 일관성 있게 제어할 수 없었다는 점 등이 있다. 다만 의문을 가져왔던 내고정물 주변 육아조직의 균 잔존 가능성을 제시했다는 것이 본 논문에 의미를 부여한다고 생각한다.

## 결 론

족관절 골절에 대한 치료로 금속 내고정을 시행 후 임상적인 감염의 징후나 의심할 만한 혈액검사 소견이 없다 하더라도 금속 내고정물 주변 조직에는 균이 잔존할 수 있으며 혈액 검사의 결과로도 선별이 불가능하였다. 즉 신체검진에서 특별한 문제가 없다 하더라도 금속 내고정물이 장기간 유치되면 잔존하는 균에 의해 지연성 감염을 일으킬 가능성이 있으므로 골유합 후 금속 내고정물을 제거하는 것이 바람직하다고 생각한다.

## REFERENCES

1. Perren SM, Cordey J, Rahn BA, Gautier E, Schneider E. Early temporary porosis of bone induced by internal fixation implants. A reaction to necrosis, not to stress protection? *Clin Orthop Relat Res.* 1988;(232):139-51.
2. Vinh DC, Embil JM. Device-related infections: a review. *J Long Term Eff Med Implants.* 2005;15:467-88.
3. Zalavras CG, Christensen T, Rigopoulos N, Holtom P, Patzakis MJ. Infection following operative treatment of ankle fractures. *Clin Orthop Relat Res.* 2009;467:1715-20.
4. Sanderson PJ. Infection in orthopaedic implants. *J Hosp Infect.* 1991;18 Suppl A:367-75.
5. Böstman O, Pihlajamäki H. Routine implant removal after fracture surgery: a potentially reducible consumer of hospital resources in trauma units. *J Trauma.* 1996;41:846-9.
6. Rutkow IM. Orthopaedic operations in the United States, 1979 through 1983. *J Bone Joint Surg Am.* 1986;68:716-9.
7. Sourlas L, Papadakis M, Lалlos S, Brilakis E, Efstathopoulos N. Tibial shaft fracture after removal of an ACE tibial nail. *J Long Term Eff Med Implants.* 2011;21:193-6.
8. Beaupre GS, Csongradi JJ. Refracture risk after plate removal in the forearm. *J Orthop Trauma.* 1996;10:87-92.
9. Sanderson PL, Ryan W, Turner PG. Complications of metalwork removal. *Injury.* 1992;23:29-30.
10. Minkowitz RB, Bhadsavle S, Walsh M, Egol KA. Removal of painful orthopaedic implants after fracture union. *J Bone Joint Surg Am.* 2007;89:1906-12.
11. Keel SB, Jaffe KA, Petur Nielsen G, Rosenberg AE. Orthopaedic implant-related sarcoma: a study of twelve cases. *Mod Pathol.* 2001;14:969-77.
12. Wang S, Shi X. Molecular mechanisms of metal toxicity and carcinogenesis. *Mol Cell Biochem.* 2001;222:3-9.
13. Gristina AG, Naylor PT, Myrvik QN. Mechanisms of musculoskeletal sepsis. *Orthop Clin North Am.* 1991;22:363-71.
14. Gristina AG, Naylor PT, Webb LX. Molecular mechanisms in musculoskeletal sepsis: the race for the surface. *Instr Course Lect.* 1990;39:471-82.
15. Wagner C, Aytac S, Hänsch GM. Biofilm growth on implants: bacteria prefer plasma coats. *Int J Artif Organs.* 2011;34:811-7.
16. Schaefer TP, Stewart S, Hsu BB, Klibanov AM. Hydrophobic polycationic coatings that inhibit biofilms and support bone healing during infection. *Biomaterials.* 2012;33:1245-54.
17. Moussa FW, Anglen JO, Gehrke JC, Christensen G, Simpson WA. The significance of positive cultures from orthopedic fixation devices in the absence of clinical infection. *Am J Orthop (Belle Mead NJ).* 1997;26:617-20.
18. Levy PY, Ollivier M, Drancourt M, Raoult D, Argenson JN. Relation between nasal carriage of *Staphylococcus aureus* and surgical site infection in orthopedic surgery: the role of nasal contamination. A systematic literature review and meta-analysis. *Orthop Traumatol Surg Res.* 2013;99:645-51.
19. Williams DF. Titanium: epitome of biocompatibility or cause for concern. *J Bone Joint Surg Br.* 1994;76:348-9.