

Application of 3D Simulation Surgery to Mandibular Asymmetry: Case Report

Sung-Hwa Lee, D.M.D., Ho-Sung Lee, D.M.D., Young-Soo Jung, D.M.D., Ph.D.,
Hyung-Sik Park, D.M.D., Ph.D., Hwi-Dong Jung, D.M.D., M.S.D.

Department of Oral and Maxillofacial Surgery, College of Dentistry, Yonsei University, Seoul, Korea

Two-dimensional cephalometric analysis has been used for diagnosis and treatment of correction of mandibular asymmetry by many maxillofacial surgeons. And 2D analysis showed excellent results in many cases, however 2D has some drawbacks in diagnosis and treatment planning because of its fundamental limitation like overlapping. Today many physicians use 3D diagnosis & treatment tools to expect better results and reduce possible errors. The aim of this report is to present treatment procedures using 3D analysis and treatment modalities for mandibular asymmetry patients.

Key Words Facial asymmetry · Mandibular asymmetry · Computer aided surgery · Simulation surgery.

Received: November 25, 2014 / **Revised:** November 26, 2014 / **Accepted:** December 1, 2014

Address for correspondence: Hwi-Dong Jung, D.M.D., M.S.D.

Department of Oral & Maxillofacial Surgery, Yonsei University College of Dentistry, 50-1 Yonsei-ro, Seodaemun-gu, Seoul 120-752, Korea

Tel: 82-2-2228-8744, **Fax:** 82-2-2227-7825, **E-mail:** cancer7@yuhs.ac

서 론

악안면기형의 분석 및 치료에 있어서 두부방사선 계측사진을 기반으로 한 2차원 평면기준 진단 및 치료계획 수립은 약 30년 전부터 현재까지 많은 임상가에 의해 안정적으로 이용되고 있는 방법이다 (1-3). 2차원 기반의 악안면기형의 분석은 장기간의 연구결과가 누적되어 있어 예측이 가능하고 신뢰할 수 있으며, 쉽고 빠르게 적용할 수 있는 장점이 있다. 하지만, 심한 악안면기형의 경우 두부방사선 계측사진 상 구조물의 중첩으로 인해 분석이 어렵고 수술 후 나타나는 3차원적 변화를 2차원 평면에서 예측해야 하기에 경험이 부족한 임상가의 경우 기형이 잔존하는 문제를 만들 수 있다 (4). 또한, 안면비대칭 중 하악골비대칭이 두드러진 경우 2차원을 기반으로 한 분석의 경우 두부규격분석으로 하악각 (gonial angle), 하악지 고경 (ramal height), 하악체 길이 (mandibular body length) 등을 비교할 수 있으나, 이러한 값들은 X-ray 조사관으로부터 필름까지의 거리의 차이로 인해 확대율의 차이가 생기고, 따라서 우측 영상과 좌측 영상의 값에 차이가 나타나 잠재적으로 수술 후 비대칭의 잔존 가능성이 증가하게 된다 (5).

영상에서부터 얻어지는 3D 영상은 앞에서 언급한 2차원적 분석의 한계에 대한 해결책이 될 수 있을 것으로 보인다. 특히 최근에는 3D에 대한 사회적인 관심이 증가하고 있고, 악안면기형 분야에 있어서도 3차원적인 분석과 연구는 활발하게 이루어지는 중이며 3D를 이용한 기법이 증가하고 있다. 3차원 영상 처리 기법 및 가상수술을 진행할 수 있는 컴퓨터 소프트웨어의 발달에 따라 2차원의 단점을 극복할 수 있는 치료법이 최근 많이 시도되고 있다. 특히 컴퓨터단층촬영 (Computerized tomography, CT) 영상의 정밀도 향상과 3D 프린팅을 이용한 입체인쇄술의 발달로 환자 두개골, 악골과 악궁의 정밀한 3D 모형의 제작이 가능하고, 최근에는 실제 수술에 적용할 수 있는 guide를 3D printing 함으로써 수술의 정확도를 높이는 수준까지 기법이 발달하였다 (6-8).

본 증례 보고에서는 하악골에 국한된 비대칭에 있어서 현재 적용할 수 있는 3차원 치료 프로토콜을 이용한 실제 환자의 치료과정을 살펴봄으로써 현재의 3D 영상 기술을 통한 가상수술의 임상적용 예를 보고하고자 한다.

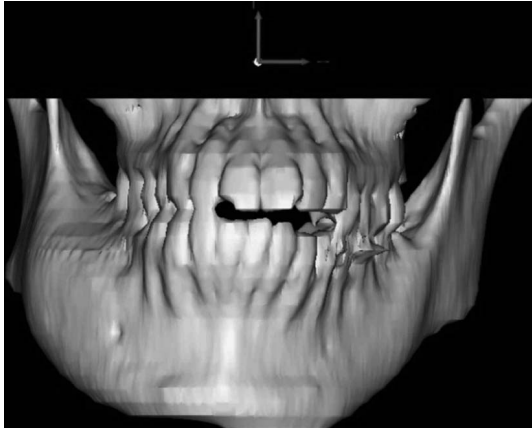


Fig. 1. Reconstructed virtual skull based on DICOM file from computerized tomography. The patient has asymmetric facial appearance because of fibrous dysplasia (Case 1).

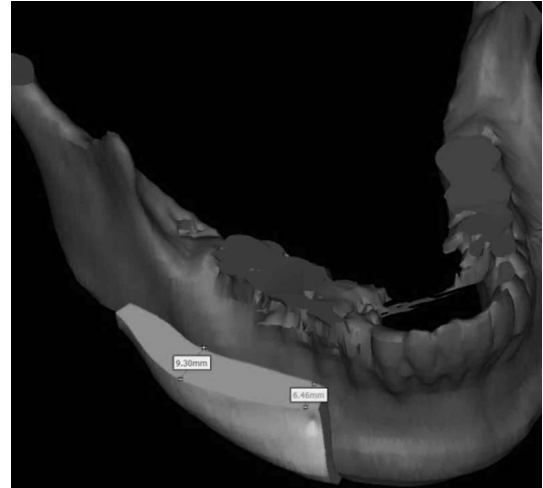


Fig. 2. Mirroring technique was used to determine amount of bony reduction.

증례보고

증례 1

19세의 여자 환자가 6~7년 전부터 오른쪽 턱이 점점 커지는 느낌이라는 주소로 구강악안면외과로 내원하여 파노라마 방사선 사진과 CT 촬영을 포함한 검사를 시행하였다. 방사선 사진 검사상 하악 우측 상행지에서 우측 소구치부에 이르는 광범위한 간유리상의 팽창 양상을 확인할 수 있었으며, 이상의 결과를 바탕으로 하악 우측의 섬유성 이형성증 (Fibrous dysplasia)로 진단 하에 심미성 개선을 위한 골성형술을 시행하기로 계획하였다.

CT DICOM 파일을 기반으로 Mimics software (Mimics, Materialise®, USA)를 이용하여 3차원 가상 두개골 (Virtual skull)을 제작하였다 (Fig. 1). 가상 두개골 상에서 안면 정중선을 설정하였으며 질환의 영향을 받지 않은 하악골 좌측을 mirroring technique을 이용해 질환에 이환된 우측으로 중첩하여 중첩된 부분을 제거함으로써 제거가 필요한 부분을 3차원적으로 재구성하였다. 가상 수술을 통해 재구성한 삭제량을 바탕으로 실제 수술에서 삭제량을 예상하고 수술을 진행하였다 (Fig. 2). 실제 수술을 통해 삭제한 후 대칭적인 안모의 회복을 도모할 수 있었다.

증례 2

23세의 남자 환자가 아래턱이 틀어졌다는 주소로 본과에 내원하였다. CT 촬영을 포함하여, 통상의 술전 검사를 시행하였으며, CT DICOM 파일을 기반으로 Simplant (simplant pro, Materialise®, Belgium)를 이용해 환자의 3차원 가상 두개골을 제작하여 악안면기형 진단 및 분석을 시행하였다 (Fig. 3). 분석한 결과 안면 비대칭, 하악골 전돌증으로 진단되었으며, 상악골 후방의 상방 이동을 동반한 하악골 후방 이동을 위한 양악 동시 악교

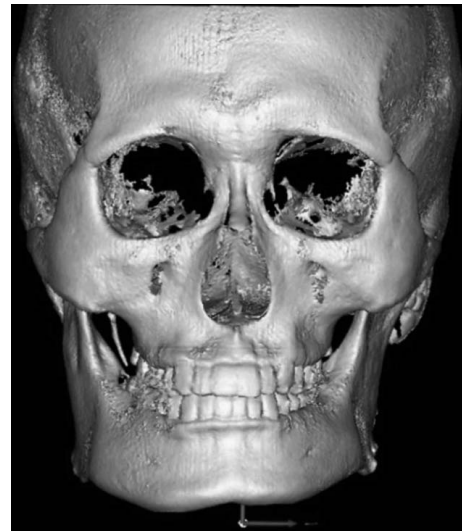


Fig. 3. Reconstructed virtual skull based on DICOM file from computerized tomography (Case 2).

정수술의 시행 및 하악체, 하악각 하방의 골절제술을 계획하였다. 하지만 환자는 하악골의 전돌양상에 대해서는 치료하길 원하지 않아, 환자의 요구에 따라 우측 하악체, 하악각, 하악결합 주위부 및 좌측 하악각의 골절제술 및 우측 상행지의 피질골절제술을 시행하기로 계획하였다.

증례 1과 같이 CT DICOM 파일을 기반으로 Mimics (Mimics, Materialise®, USA)를 이용하여 악골을 3차원 가상 두개골로 구성 하였으며 사각형인 환자의 안모 개선을 위해 가상수술을 통해 좌측 하악각을 우선 절제하였다 (Fig. 4). 이후 정중선을 설정하였으며, 정중선을 기준으로 하악각을 절제한 후의 좌측 하악골을 기준으로 거울상을 만들어 우측 하악골에 중첩하였다. 중첩된 부분을 제거하고 남은 우측 하악골 영상을 기준으로 하악체, 하악각, 하악결합 주위부의 골절제술을 시행할 골절

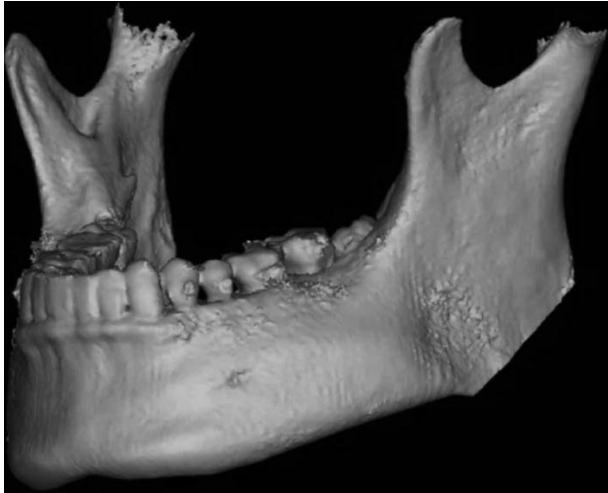

Fig. 4. Left mandibular angle reduction was carried out through a virtual surgery (Case 2).

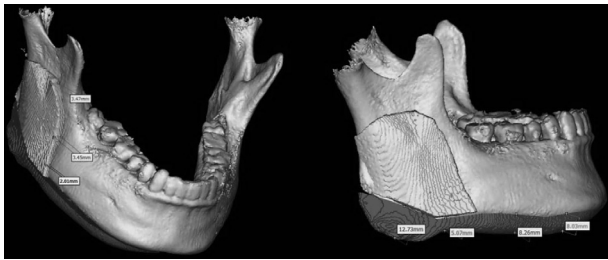


Fig. 5. Mirroring technique was used to determine amount of bony reduction.

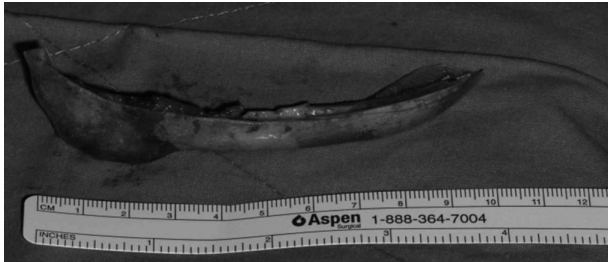


Fig. 6. Mandibular contouring was performed as planned in virtual surgery. Reduction was performed successfully by using surgical guide.

제선을 설정 및 우측 상행지의 피질골절제술을 시행할 부분을 결정하였다 (Fig. 5). 가상 수술을 통해 설정한 골절제선을 실제 수술에서 표현할 수 있도록 레진상을 이용한 surgical guide를 제작하였으며, 실제 수술에 적용하여 계획대로 골절제를 시행하였다 (Fig. 6). 수술 후 양호한 대칭성을 확인할 수 있었다 (Fig. 7).

고 찰

악안면기형의 분석에 사용되는 두부방사선 계측사진은 3차원의 악골을 2차원 평면에 나타내기 때문에 수직적, 수평적인

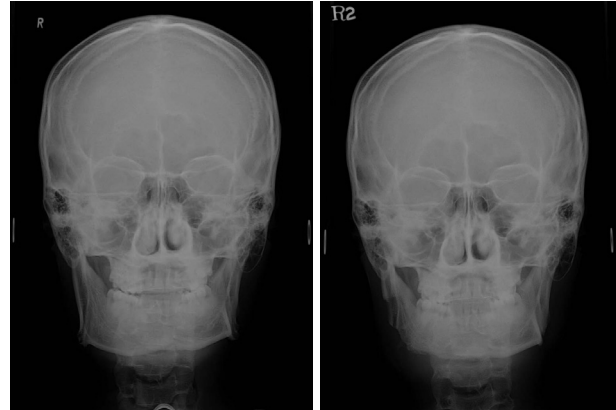


Fig. 7. Mandibular contouring was performed successfully as planned through virtual surgery (Left : Pre-op Cephalo PA, Right : Post-op 1week Cephalo PA).

오차가 발생할 수 있으며, 촬영 중 환자 두부의 위치가 변함에 따라 왜곡이 발생할 수 있고, 안면 비대칭이 존재하여 좌, 우측 구조물이 정중시상면에서 중첩되지 않을 경우 다른 구조물과 중첩되어 분석이 부정확해질 수 있다. Adams 등은, dry skull을 이용하여 2차원 두부방사선 계측사진과 3차원적인 분석을 비교한 연구에서, 대부분의 2차원적인 계측값은 부정확한 값이 많고, 필름과 구조물의 거리에 따라서 좌측의 두부방사선 계측사진의 구조물이 약 5~10% 정도 확대되는 경향이 있으며, 2차원 두부방사선 계측사진이 실제보다 7~12% 정도 확대되는 오차가 있음을 보고한 바 있다 (5). 이렇듯, 전통적으로 사용되던 방법은 서로 다른 방향에서 촬영한 몇 장의 평면 방사선 사진을 이용하여 3차원 구조에 대해 분석하고 수술 계획을 수립하기 때문에, 수술에 의한 안모 변화 및 안모의 최종적인 외형의 예측이 어렵다. 반면에, 3차원적인 모의 수술과 실제 술후를 비교하였을 때, 여러 계측점에서 큰 차이를 보이지 않았으며, 양호하고, 예측 가능한 술후 결과를 나타냄을 알 수 있다 (6, 9).

또한, 3차원적인 모의 악교정수술은 환자와의 의사소통을 위한 강력한 도구가 되기도 한다. 치료계획에 대해서 치아, 경조직, 연조직이 포함된 모형을 환자에게 시각적으로 보여줄 수 있다. 또한 이를 통해, 환자가 원하는 것을 더 명확하고 구체화하여 알 수 있다. 뿐만 아니라, 교정 의사와도 치료계획에 대해서 좀 더 구체적인 논의를 가능하게 한다 (8).

섬유이형성증은 정상 골의 내부에서 정상 골조직이 섬유-골성 결합조직으로 대체되는 양성의 골 병소이다. GNAS I 유전자의 돌연변이로 인해 고리형 아데노신일인산의 생산이 증가하며, 골모전구세포의 분화와 증식에 영향을 미친다. 이는 정상 골대사에 변화를 야기하며 해면골의 모든 구성요소들을 섬유성 조직으로 대체하여 다양한 비정상적으로 보이는 골로 변화하도록 야기한다 (10). 섬유이형성증에 대한 문헌들에서, 병소에 대한 수술은 병소가 진행되는 증거가 있거나, 임상적인 징후를 나타내

는 것이 아니라면 수술적인 절제가 우선적으로 고려되지는 않는다고 보고되고 있다. 이러한 맥락에서 악골에서 발생한 섬유이형성증의 수술은 기능적인 골절제술을 통하여 안모변형을 야기할 부분만을 절제하는 보존적 절제법이 합당한 치료법으로 널리 받아들여지고 있다. 병소의 완전한 절제가 아닌 최대한의 심미성이 섬유이형성증 수술의 목표이며, 정중선을 포함하지 않는 병소에서는 병소의 비이환측을 기준으로 이환측의 골절제 범위를 결정하는 것이 적절한 것으로 여겨진다 (10, 11).

본 증례 1의 경우에서는 위의 방법으로 병소에 이환되지 않은 좌측 하악골을 기준으로 우측 하악골을 절제하기로 하였으며, 정중선을 기준으로 좌측 하악골의 거울상과 중첩되는 부분을 제외하여, 골절제술을 시행할 부분을 설정하였다. 이러한 방법의 장점은 골절제술이 필요한 부분의 길이 두께에 대해서 명확하게 확인할 수 있으며, 직관적이면서도 정확하다.

본 증례 2에서도 좌우의 비대칭을 해소하기 위해서 중심선을 기준으로 한 좌우의 중첩을 비교하여 골절제술을 시행할 부위를 결정하였다. 이러한 증례와 같은 경우에서, 2차원적인 두부방사선 계측사진만을 통한 수술 계획은 예측하기 어렵고, 정확한 결과를 도출하지 못할 가능성이 크다. 따라서, 돌출의 정도가 심하지 않은 좌측 하악골을 기준으로 우측 하악골의 피질골절제술, 하연골절제술을 시행할 정도를 결정하였으며, 이 방법은 절제하여야 하는 부분의 위치, 길이, 두께를 정확하게 확인할 수 있으면서도 훨씬 더 직관적이라는 장점이 있다.

3차원 기반의 악골 분석을 진행하기 위해서는 CT의 DICOM file을 처리하여 3D 모형을 제작하기 위한 software가 필요하다. 이는 기존에 사용하던 2차원 두부방사선 계측사진 진단에 비해 추가적인 시간과 노력이 필요하며, 비용적인 측면에서도 불리하지만, 정확하고 수술 결과에 대해서 안정적이며 예측가능하여, 2차원적 진단 및 수술의 한계들을 극복 가능할 수 있을 것으로 보인다.

결 론

악안면기형의 진단 및 수술에 있어 3차원적인 악안면기형의

분석 및 치료계획 수립은 예측가능하며 정확하고 직관적이며, 수술 시 발생할 수 있는 오류를 줄일 수 있는 방법으로 생각된다. 아직 3D 영상을 이용한 진단과 치료가 보편화되지 않았지만 2차원적인 진단에 비해서 3차원 가상수술이 가지고 있는 장점은 명확하며 앞으로 많은 발전과 연구가 있을 것으로 생각되는 분야이다. 본 증례를 통해서 3차원 진단과 가상 모의수술을 통한 하악골 비대칭 개선이 효과적인 방법임을 다시 확인할 수 있었다.

참 고 문 헌

1. Ellis E 3rd. Accuracy of model surgery: evaluation of an old technique and introduction of a new one. *J Oral Maxillofac Surg* 1990; 48(11):1161-1167.
2. Ellis E 3rd, Johnson DG, Hayward JR. Use of the orthognathic surgery simulating instrument in the presurgical evaluation of facial asymmetry. *J Oral Maxillofac Surg* 1984;42(12):805-811.
3. Marko JV. Simple hinge and semiadjustable articulators in orthognathic surgery. *Am J Orthod Dentofacial Orthop* 1986;90(1):37-44.
4. Sarver DM. *Esthetic orthodontics and orthognathic surgery*. 1998, St. Louis: Mosby. xviii, 281 p.
5. Adams GL, et al. Comparison between traditional 2-dimensional cephalometry and a 3-dimensional approach on human dry skulls. *Am J Orthod Dentofacial Orthop* 2004;126(4):397-409.
6. Song KG, Baek SH. Comparison of the accuracy of the three-dimensional virtual method and the conventional manual method for model surgery and intermediate wafer fabrication. *Oral Surg Oral Med Oral Pathol Oral Radiol Endod* 2009;107(1):13-21.
7. Swennen GR, et al. A cone-beam computed tomography triple scan procedure to obtain a three-dimensional augmented virtual skull model appropriate for orthognathic surgery planning. *J Craniofac Surg* 2009; 20(2):297-307.
8. Swennen GR, Mollemans W, Schutyser F. Three-dimensional treatment planning of orthognathic surgery in the era of virtual imaging. *J Oral Maxillofac Surg* 2009;67(10):2080-2092.
9. Schendel SA, Jacobson R, Khalessi S. 3-dimensional facial simulation in orthognathic surgery: is it accurate? *J Oral Maxillofac Surg* 2013;71(8):1406-1414.
10. De Melo WM, Sonoda CK, Hochuli-Vieira E. Monostotic fibrous dysplasia of the mandible. *J Craniofac Surg* 2012;23(5):e452-e454.
11. Murray DJ, et al. Advanced technology in the management of fibrous dysplasia. *J Plast Reconstr Aesthet Surg* 2008;61(8):906-916.