

## 3D CT Image Processing for 3D Printed Auricular Reconstruction of Unilateral Microtia Patient

Tae Suk Roh, M.D., Ph.D., In Sik Yun, M.D., Ph.D.

Department of Plastic & Reconstructive Surgery, Gangnam Severance Hospital, Yonsei University College of Medicine, Seoul, Korea

**Purpose** Microtia is congenital anomaly of external ear and the reconstruction method for the external ear of microtia patient was based on autogenous costal cartilage framework. The application of 3D printing technique in medical science has made more possibility of human tissue restoration, and we tried to apply this technique in auricular reconstruction field.

**Materials and Methods** As for unilateral microtia patient, the contralateral side ear is normal and reconstructive surgeon tried to mimic it for reconstruction of affected ear. So, we obtained facial CT scan of microtia patient and made mirror image of normal side ear. Moreover, to make the 3D scaffold based on the mirror image of normal ear and to apply this scaffold for the auricular reconstruction surgery, we included auriculocephalic sulcus and anterior fixation part.

**Results** We could successfully obtain mirror image of normal ear, auriculocephalic sulcus and anterior fixation part for 3D scaffold printing.

**Conclusions** Using this CT image processing and 3D printing technique, we will be able to make the scaffold for auricular reconstruction of unilateral microtia patient, and perform auricular reconstruction in near future.

**Key Words** 3D CT · 3D printing · Auricular reconstruction · Microtia.

Received: November 22, 2014 / Revised: November 23, 2014 / Accepted: December 8, 2014

Address for correspondence: In Sik Yun, M.D., Ph.D.

Department of Plastic & Reconstructive Surgery, Gangnam Severance Hospital, Yonsei University College of Medicine, 211 Eonju-ro, Seoul 135-720, Korea  
Tel: 82-2-2019-3423, Fax: 82-2-577-4914, E-mail: eqatom@yuhs.ac

### 서 론

소이증(microtia, 작은귀증)은 약 6000명 중에 1명 정도 발생하는 선천기형으로, 대부분의 경우 일측성 소이증이며, 따라서 반대쪽 귀는 정상적인 형태를 갖는 경우가 대부분이다. 현재까지 소이증 환자에게 귓바퀴 재건술을 시행하는 방법은 자가 갈비뼈 연골을 이용한 연골기틀을 제작하여 삽입하고, 2차수술로 재건된 귀 뒷면에 피부이식 등을 통해 귀 후면의 각도를 들어올려주는 방법을 가장 많이 시행하고 있다 (1, 2).

그러나 3D 프린팅 기술이 여러분야에 응용되면서 이러한 소이증 환자들의 귀 재건에도 이 기술이 상용화 되기를 기대하는 움직임과 노력이 점차 확대되고 있다. 실제로 귓바퀴는 사람마다 다른 형태이며, 3차원적인 굴곡으로 이루어져 있어 3D 프린팅 기술이 적용되기에 아주 이상적인 분야 중 하나이다 (3).

본 연구에서는 일측성 소이증 환자의 CT 영상을 통해 정상측

귀 형태의 mirror image를 얻어, 소이증이 있는 쪽 귓바퀴를 재건할 수 있는 방법을 찾고자 하였다.

### 방 법

일측성 소이증 환자의 안면부 3D CT image를 DICOM 파일로 저장한 후, 이를 Invivo 5 (Anatomage, San Jose, CA, USA) 영상분석 프로그램을 이용해 처리하였다. 환자의 피부 윤곽이 잘 표현되도록 opacity, brightness, contrast 등을 조절하고, 불필요한 부분은 삭제하였다 (Fig. 1).

정상측 귓바퀴 부분만을 clipping을 통해 잘라낸 다음, 실제 수술에 사용될 수 있는 scaffold 형태로 만들기 위해 귓바퀴 주변으로 추후에 조직에 고정할 수 있는 부분을 남기고, 귀 뒷면에는 귓바퀴의 각도를 표현할 수 있도록 일정 부분을 남기고 제거하였다 (Fig. 2).

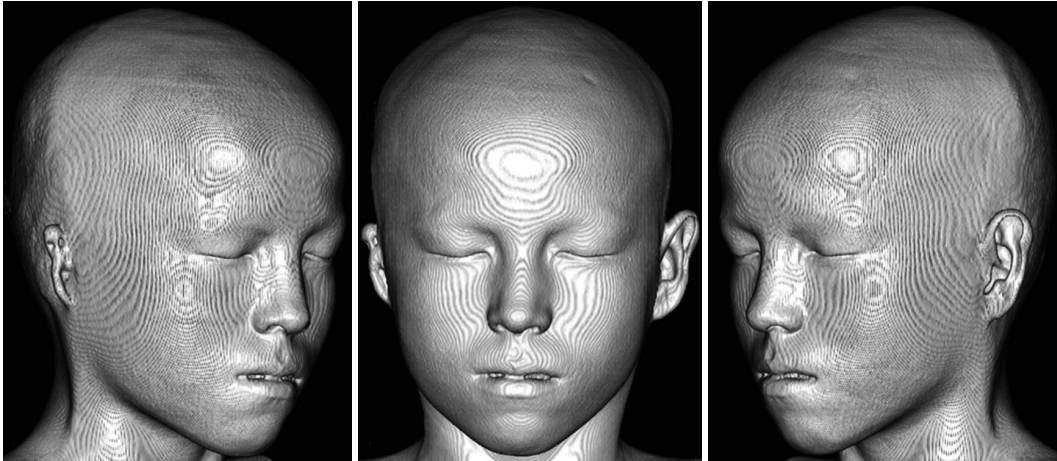


Fig. 1. 일측성 소이증 환자의 안면부 3D CT 영상. 우측 소이증 환자의 안면부 CT를 영상분석 프로그램을 이용해 환자의 피부 윤곽이 잘 표현 되도록 opacity, brightness, contrast 등을 조절하고, 불필요한 부분은 삭제하였다.

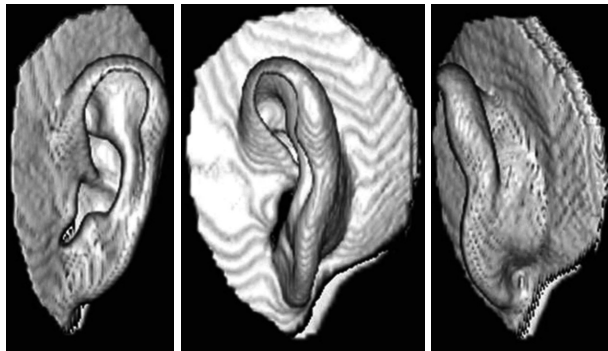


Fig. 2. 3D 프린팅을 위한 정상측 귀형태의 3D 영상. 정상측 귓바퀴 부분만을 clipping을 통해 잘라낸 다음, 실제 수술에 사용될 수 있는 scaffold 형태로 만들기 위해 귓바퀴 주변으로 추후에 조직에 고정할 수 있는 부분을 남기고, 귀 뒷면에는 귓바퀴의 각도를 표현할 수 있도록 일정 부분을 남기고 제거하였다.

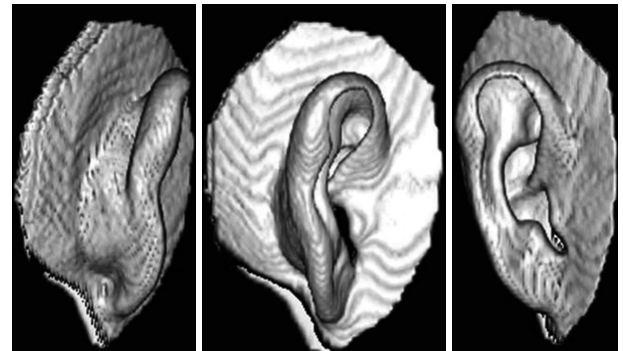


Fig. 3. Mirror image를 통해 얻은 귀형태의 3D 영상. 정상측 귀 영상을 좌우를 반대로 하여 소이증이 있는 쪽 귓바퀴 재건을 위한 scaffold를 제작하는데 사용할 수 있도록 하였다.

이후 이 3D 이미지를 mirror image로 얻어서 좌우를 반대로 하여 소이증이 있는 쪽 귓바퀴 재건을 위한 scaffold를 제작하는데 사용할 수 있도록 하였다 (Fig. 3).

## 결 과

일측성 소이증 환자의 정상 귀 CT 영상을 통해, 환측 귓바퀴 재건을 위한 3D 영상을 얻을 수 있었으며, 이는 단순히 귓바퀴 재건만을 위한 것이 아니라 실제 scaffold로 제작하여 정상적인 귀의 각도를 표현할 수 있도록 하였다. 이렇게 제작된 파일은 STL 형태로 저장하여 3D 프린팅에 사용되도록 하였다.

## 고 찰

자가 갈비뼈 연골을 이용한 귓바퀴 재건은 수십년간 소이증 환자의 귓바퀴 재건 방법으로 사용되어 왔다. 자가조직을 이용함

으로 여러가지 장점이 있는 반면에, 대부분의 경우 2차례의 수술을 필요로 한다는 점과 갈비뼈 연골이 충분히 성장해야만 수술이 가능하기 때문에 보통 10세 경에 수술을 받게 되는데, 대부분 초등학교 입학 전에 수술을 원하는 현실과 조금 거리가 있다. 또한 상대적으로 단단한 갈비뼈 연골을 이용해 귓바퀴의 섬세함을 표현하고자 조각도를 이용해 연골을 깎아내고 수많은 와이어를 이용해 연골 조각을 퍼즐 맞추듯 맞추어야 한다.(1, 2, 4)

최근에 porous polyethylene (Medpor<sup>®</sup>)를 이용해 귓바퀴를 재건하는 방법이 시도되고 있으나, 장기적인 추적관찰이 더 필요한 상태이고, 이 또한 학령기 전에 수술 할 수 있다는 장점은 있으나, 정상측 귓바퀴의 섬세함을 표현하기에는 한계가 있다 (5).

따라서 3D 프린팅을 이용한 귓바퀴 재건이 많은 환자들과 보호자들에게 기대가 되고 있다. 일측성 소이증 환자에게는 정상측 귓바퀴와 유사한 귀 형태를 만들어 주는 것이 중요하므로, 3D 프린팅을 통한 귓바퀴 재건이 가지는 장점이 두드러지게 표출될 수 있는 분야이다. 이러한 기술이 귀 재건에 도입된다면 자가 연골을 이용할 때 공여부의 통증이나, 흉곽 변형 등에 대한

걱정도 없고, 무엇보다도 학령기 전에 수술을 받을 수 있다는 점이 큰 장점이다 (3, 6).

또한 최근 시도되는 바이오프린팅 기술은 단순히 귀 형태의 scaffold만을 프린팅하는 것이 아니라 줄기세포나 연골세포를 함께 프린팅 함으로써 이식한 후에 실제 연골조직으로 대체되는 확률을 높일 수 있을 것으로 기대되고 있다 (3, 7, 8).

일측성 소이증 환자에게 3D 프린팅 기술을 이용해 귓바퀴 재건 수술을 하기 위해서는 정상측 귀의 3차원 이미지를 얻어서 이를 바탕으로 소이증이 있는 쪽 귓바퀴를 재건하게 되는데, 이를 위해서 3D 카메라, 또는 MRI 영상, CT 영상 등이 사용될 수 있을 것이다. 본 연구에서 CT 영상을 이용한 것은 CT 영상이 다른 이미지 보다 상대적으로 정교하기 때문이다. MRI 영상은 귀 연골 부분만을 편집하는 데에는 유용하기는 하나 실제로 겉으로 드러나는 귓바퀴의 형태는 귀 연골과는 상당한 차이가 있기에 크게 장점을 가질 수 없을 것으로 생각되었다. 다만 CT가 가지는 방사선 노출에 대한 부담이 있기는 하지만, 대부분 소이증 환자에서 내이의 구조를 보기 위해 CT를 촬영해야 하므로 이를 이용한다면 추가적인 방사선 노출에 대한 부담을 덜 수 있을 것으로 생각된다.

최근 국내외 여러 기관에서 3D 프린팅을 이용한 귓바퀴 재건이 시도되고 있다. 하지만 아직 임상에 적용되기에는 거리감이 있는 것이 현실이다. 또한 기존 연구에서는 단지 귓바퀴 부분만을 3D 프린팅 하기 때문에 실제 수술을 통해 정상 귀의 각도를 표현하기에 어려움이 있을 것으로 생각된다. 본 연구자는 실제 수술에 적용이 가능하도록 귓바퀴 부분을 조직에 고정할 수 있는 부분을 포함시켰으며, 귀 뒷면의 각도를 표현할 수 있도록 귀 뒷면도 3D 프린팅 부분에 포함되도록 하였다.

이렇게 제작된 3차원 이미지는 차후 3D 프린팅을 통한 귀 재건 수술에 사용될 수 있을 것이며, 대부분 소아에게 시행되는 수술임을 감안할 때 줄기세포나 연골세포를 3D 프린팅 후에 배양시키거나 아니면 세포를 함께 프린팅 하는 바이오프린팅 기술을 이용해, 이식한 후에도 오랜기간 체내에서 유지될 수 있도록 하는 것이 중요할 것으로 생각된다. 또한 세포를 배양시키는 것 뿐 아니라 정상적인 귀 연골과 유사한 물리적 특성을 갖는 재료를 사용해 귀 연골의 유연성을 재현하고, 현재 사용되는 Medpor®

보다 더 생체적합성이 높은 재료를 사용하여 평생동안 이식한 귀의 안정성을 보장하는 것이 3D 프린팅을 이용한 귓바퀴 재건의 선결 과제로 생각된다.

다만 본 연구에서는 일측성 소이증 환자의 정상측 귀 CT 영상을 바탕으로 귓바퀴 재건에 필요한 3D 이미지를 얻었지만, 양측성 소이증 환자는 정상인 귀 형태가 없으므로 한국인의 표준 귀 계측 결과를 따라 3D 프린팅을 통해 귓바퀴 재건을 할 수 있을 것으로 생각된다.

## 결론

본 연구에서는 일측성 소이증 환자의 안면부 3D CT 영상을 통해 3D 프린팅 기술을 이용해 소이증 귀를 재건할 수 있는 3차원 이미지를 얻을 수 있었고, 향후 이렇게 3D 프린팅 기술을 이용해 제작한 귀 형태에 세포를 배양하거나 세포를 함께 프린팅하여 소이증 귀를 재건하는 수술에 응용이 가능할 것으로 생각된다.

## 참고 문헌

1. Nagata S. A new method of total reconstruction of the auricle for microtia. *Plast Reconstr Surg* 1993;92:187-201
2. Firmin F, Marchac A. A novel algorithm for autologous ear reconstruction. *Semin Plast Surg* 2011;25:257-264
3. Lee JS, Hong JM, Jung JW, Shim JH, Oh JH, Cho DW. 3d printing of composite tissue with complex shape applied to ear regeneration. *Biofabrication* 2014;6:024103
4. Baluch N, Nagata S, Park C, Wilkes GH, Reinisch J, Kasrai L, et al. Auricular reconstruction for microtia: A review of available methods. *Can J Plast Surg* 2014;22:39-43
5. Reinisch JF, Lewin S. Ear reconstruction using a porous polyethylene framework and temporoparietal fascia flap. *Facial Plast Surg* 2009;25:181-189
6. Staudenmaier R, Hoang NT, Mandlik V, Schurr C, Burghartz M, Hauber K, et al. Customized tissue engineering for ear reconstruction. *Adv Otorhinolaryngol* 2010;68:120-131
7. Wang B, Dong Y, Zhao Y, Bai S, Wu G. Computed tomography measurement of the auricle in han population of north china. *J Plast Reconstr Aesthet Surg* 2011;64:34-40
8. O'Sullivan NA, Kobayashi S, Ranka MP, Zaleski KL, Yaremchuk MJ, Bonassar LJ, et al. Adhesion and integration of tissue engineered cartilage to porous polyethylene for composite ear reconstruction. *J Biomed Mater Res B Appl Biomater* 2014