

만성육아종질환 환자에서 합병된 식도 폐쇄 사례 -만성육아종질환의 육아종성 식도 폐쇄

서울대학교 의과대학 소아과학교실, 영상의학교실*

김지수 · 황진솔 · 최영훈* · 김우선* · 김종곤

A Case of Esophageal Obstruction Complicated in a Patient with Chronic Granulomatous Disease - Esophageal obstruction in Chronic Granulomatous Disease

Ji Soo Kim, M.D., Jinsol Hwang, M.D., Young Hun Choi, M.D.*, Woo Sun Kim, M.D.*,
and Joong Gon Kim, M.D.

Departments of Pediatrics, Seoul National University College of Medicine, Seoul, Korea
Departments of Radiology, Seoul National University College of Medicine, Seoul, Korea*

Chronic granulomatous disease (CGD) is an inherited immunodeficient disease characterized by recurrent infections and granuloma formation. Granulomatous obstruction of esophagus is one of the rare complications of CGD. The use of steroids and antimicrobials for esophageal obstruction by granuloma in CGD patients has been controversial due to the possibility of concomitant inapparent infection. We report a case of esophageal obstruction in an 8-year-old CGD patient showing the poor response to antibiotics therapy. However, dramatic improvement of symptoms and radiologic findings of esophageal obstruction were achieved after steroid therapy. One month after discontinuation of steroid, esophageal obstruction recurred and the patient was re-treated with steroid. After that time, he experienced one more recurrence of esophageal obstruction. This symptom subsided after antibiotics therapy without steroid and he has been followed up to the present without further relapse.

Key Words : Chronic granulomatous disease, Esophageal stenosis, Steroid

서 론

Chronic granulomatous disease (CGD)는 식세포 내의 반응성 산소 대사물을 생성하는 nicotinamide adenine dinucleotide phosphate oxidase (NADPH oxidase)의 유전적 결함에서 기인하는 유전성 면역결핍질환이다¹⁾. CGD 환자는 이러한 선천적 면역 결함으로 인해 catalase

양성 세균 및 진균의 감염과 염증성 육아종의 형성이 반복적으로 발생한다²⁾. CGD 환자에서 염증성 육아종의 형성은 다양한 장기에서 관찰되나 특히, 위장관계가 가장 빈번하게 침범된다³⁾. 위장관계의 내강의 침범한 경우에는 전형적으로 누공의 형성이나 폐쇄 증상 등 크론병과 같은 염증성 장질환 유사 증후군의 양상을 보인다^{3, 4)}. 이 중 폐쇄 증상은 위의 전정부(antrum)에서 가장 흔하며, 요로계에도 나타날 수 있다. 식도 및 소장 폐쇄는 드물게 나타나며 식도 폐쇄의 사례는 주로 소아 연령대에서 보고되었다²⁻⁴⁾. 저자들은 CGD로 진단된 소아 환자에서 발생한 식도 협착에서 항생제와 스테로이드를 사용하고 호전된 증례를 경험하였기에 문헌고찰과 함께 보고하는 바이다.

접수 : 2013년 5월 24일, 수정 : 2013년 7월 13일

승인 : 2013년 9월 9일

책임저자 : 김종곤, 서울대학교어린이병원 소아청소년과

Tel: 02)2072-2812, Fax: 02)2072-3917

E-mail: jgkim@snu.ac.kr

증 례

CGD로 치료 중인 8세의 남자 환자가 7일 전부터 발생한 고형 음식을 잘 삼키지 못하는 증상으로 내원하였다.

환자는 생후 1개월부터 반복된 항문 농양으로 생후 8개월에 타 병원에서 Dihydrohodamine (DHR) 검사를 시행 후, CGD로 진단되었다. 환자는 항생제 및 Interferon- γ 치료를 지속하는 중에도 항문 농양이 반복되어 2세에 본원 소아청소년과로 전원 되었다. 이후 환자는 반복적인 감염으로 입원 치료를 반복하였고, 외래에서 항생제 치료를 유지하던 중이었다.

환자는 내원 1주일 전부터 고형 음식을 먹을 때 목에 심한 이물감을 느꼈고, 음식을 삼키면 삼키자마자 바로 구토하는 증상을 보였다. 이러한 증상은 물이나 유동성 음식을 먹을 때는 발생하지 않았다. 발열과 설사 및 복통은 호소하지 않았다. 이에 외래에서 식도 조영술을 시행한 결과, 용골(carina)의 직 하부에 위치한 식도에서부터 5 cm 길이에 걸쳐 식도의 내강이 좁아진 소견이 관찰되었고, 위 날문(pylorus) 협착은 동반되지 않았다(Fig. 1A). 환자는 이에 대한 치료를 위해 입원하였다.

내원 당시 혈압은 104/61 mmHg, 맥박수는 102회/분, 호흡수는 22회/분, 체온은 36.3도 이었다. 신체 계측에서 키는 121.9 cm (25-50 백분위수), 체중은 20.8 kg (3-5 백분위수)이었다. 의식은 명료하였고, 전신 상태는 양호하였다. 구강 내는 깨끗하였고 편도비대나 인두 발적은 발견되지 않았다. 복부는 부드러웠고 팽만은 없었다. 장음은 정상적으로 청진되었다. 그 외 신체 검진 상의 특이소견은 관찰되지 않았다.

내원 당시 시행한 말초 일반 혈액 검사에서 백혈구 $8,160/\text{mm}^3$, (호중구 57.1%, 림프구 33.2%, 호산구 4.5%), 혈색소 10.8 g/dL, 혈소판 $395,000/\text{mm}^3$ 이었다. 일반 화학 검사에서 혈청 요소질소 7 mg/dL, 크레아티닌 0.7 mg/dL, 총 단백 9.9 g/dL, 알부민 4.4 g/dL, 칼슘 9.6 mg/dL, 인 4.3 mg/dL, 콜레스테롤 147 mg/dL, 요산 6.2 mg/dL, aspartate aminotransferase (AST)

301 IU/L, alanine aminotransferase (ALT) 111 IU/L, 혈청 전해질검사 상 Na 139 mEq/L, K 4.5 mEq/L, Cl 103 mEq/L, TCO_2 23 mmol/L이었다. erythrocyte sedimentation rate (ESR)는 57 mm/hr, C-reactive protein (CRP)는 5.31 mg/dL (정상치, 0.0-0.5 mg/dL) 이었다.

흉부 단층 전산화 촬영에서는 5 cm 정도의 식도 분절에서 식도 내강 안쪽으로 식도 벽이 전반적으로 비후되면서 식도 내강이 좁아진 소견을 보였다(Fig. 2). 상부 위장관 내시경 검사 시 식도의 협착된 부위 주변의 점막에서 궤양이나 미란은 관찰되지 않았으나, 점막의 결정성 변화가 일부에서 관찰되었다. 내시경 중 식도에서 시행한 조직 검사 결과 상 점막에서는 특이 소견이 발견되지 않았다.

환자 검사 결과 상 CRP 및 ESR이 상승한 소견을 보여, 협착이 불현성 감염에 기인할 가능성을 먼저 고려하여 항

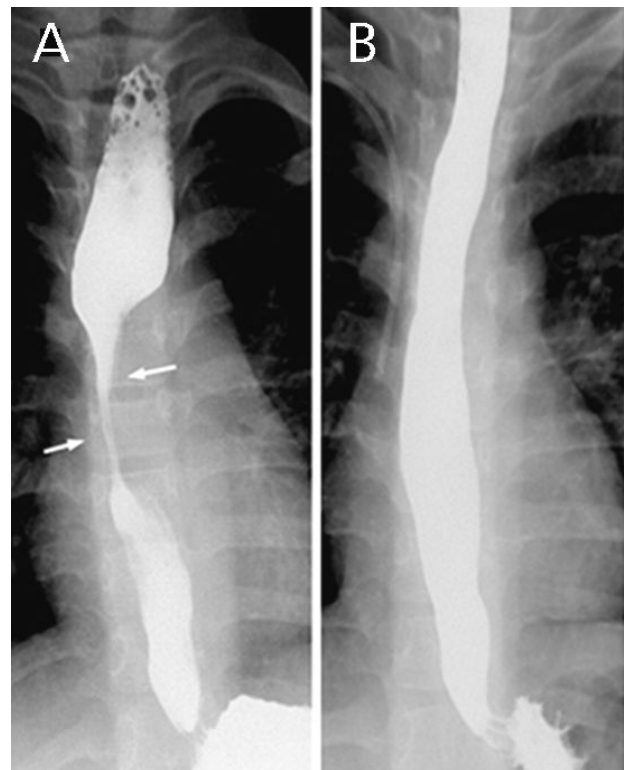


Fig. 1. (A) Initial esophagogram reveals segmental stenosis at the mid-esophagus with dilatation of the proximal esophagus (arrows). (B) On esophagogram following treatment, mid-esophageal stenosis has markedly improved.

생제 치료를 결정하였고, 위장관계 침범 시에 주된 원인균인 *Staphylococcus* 및 *Enterobacteriaceae*를 고려하여 광범위 항생제로 teicoplanin (10 mg/kg/일)과 amikacin (20 mg/kg/일)을 정맥 투약 시작하였다. 항생제 치료를 지속하면서 환자의 경부 불편감 호소는 감소하였고, 구토 증상도 다소 호전되는 양상을 보였다. 이에, 제 13병일에 치료에 대한 반응을 확인하기 위해 식도 조영술로 추적 검사를 하였고, 식도 내막의 협착은 호전되었고, 음식물이 식도를 통과할 때 통과 지연은 관찰되지 않았다. 그러나, 환자가 고형의 음식을 삼킬 때 느끼는 불편감은 완전히 호전되지 않고 지속되었다. 이에, 제 18병일에 deflazacort를 0.5 mg/kg/일 용량으로 정맥 내 투여하기 시작하였다. 제 23병일에 환자의 음식을 삼킬 때 느꼈던 불편한 증상이 완전히 호전되어 deflazacort를 감량하였다. 이후 환자의 증상이 재 발생하지 않아 제 25병일에 식도 조영술을 추적 검사하였고, 제 13병일에 시행한 식도 조영술의 결과와 비교하여 호전된 소견을 보여 deflazacort의 투약을 중단하였다(Fig. 1B).

환자는 퇴원한 지 한달 후에 고형음식에 대한 연하곤란

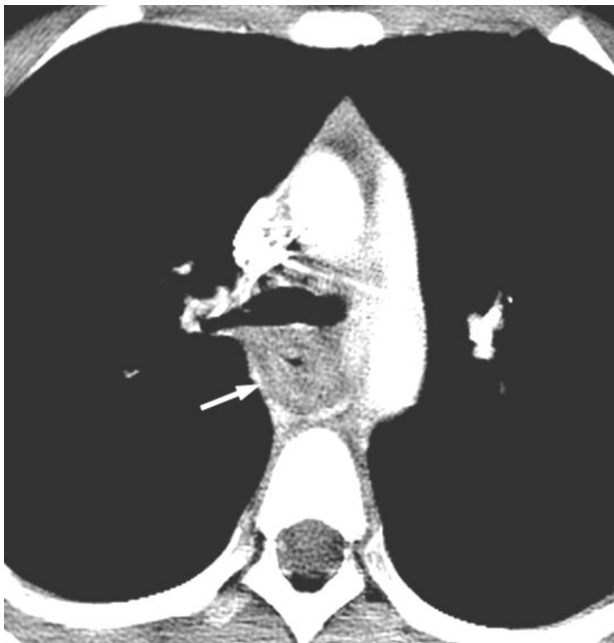

Fig. 2. Magnified view of the CT scan obtained at the level of carina shows circumferential wall thickening of the mid-esophagus (arrow).

이 재 발생하여 내원하였고, 38도 이상의 발열은 동반되지 않았으나, 미열이 있었으며, 다른 동반 증상은 없었다. 이에 시행한 식도 조영술 상 용골(carina)의 직 하부에 위치한 식도에서부터 2.5 cm 길이의 식도 분절에서 내막의 협착 소견이 발견되었다. 식도 협착이 처음 발생한 당시 환자가 항생제 치료에 불완전하게나마 증상의 호전을 보인 바 있어 항생제 치료를 먼저 시도하기로 하였고, 이전 teicoplanin을 사용하였을 시에 구역감을 보여 vancomycin (40 mg/kg/일)과 amikacin (20 mg/kg/일)을 투약하기 시작하였다. 항생제 치료에도 불구하고 증상이 지속되었고, 제 2병일부터 고열이 발생하였다. 제 4병일부터 deflazacort를 0.5 mg/kg/일 용량으로 투약 시작하였다. 제 9병일에 환자의 연하곤란과 구토 증상이 호전되었고, 식도 조영술 추적 검사 상에도 식도협착이 관찰되지 않았다. 제 12병일에 환자의 증상이 완전히 호전되어 deflazacort의 투약을 중단하였고, vancomycin과 amikacin 투약은 유지하였다. 그러나, 제 19병일에 환자는 연하곤란을 다시 호소하였다. 이에 시행한 식도 조영술 결과 상 식도 협착이 재 발생한 것이 확인 되었다. 환자의 연하곤란 증상이 이전에 비해 경한 것을 고려하여 항생제 치료를 지속하기로 하였고 metronidazole (30 mg/kg/일)을 추가하여 투약 시작하였다. Vancomycin, amikacin과 metronidazole로 1주일간 치료 후 증상은 호전되었다. 환자는 경구 항생제로 변경하여, amoxicillin and clavulanic acid (40 mg/kg/일)와 cefixime (8 mg/kg/일)을 유지하여 퇴원하였다. 이후, 환자는 9년 간 경과 관찰 중으로 폐렴 및 경부 림프절염 등의 감염으로 입원하여 감염 증상의 여부에 따라 항생제의 사용과 중단을 반복하였으나, 현재까지 식도 폐쇄 증상은 재발하지 않았다.

고 찰

CGD 환자에서 발생하는 합병증의 하나로 위장관계, 식도, 요로계의 폐쇄가 보고되고 있으며 특히, 식도 폐쇄는 매우 드물게 나타나는 합병증으로 주로 소아에서 발생한다. 이러한 폐쇄성 합병증은 스테로이드 치료에 반응이

좋은 것으로 알려져 있으나, 육아중 형성이 불현성 감염에서 기인하는 것으로 생각되어 스테로이드 사용 시에 감염이 악화될 것에 대한 우려가 있어왔다. 이에 스테로이드 치료를 결정하기 전, 경험적 항생제 또는 다른 대증적 요법을 먼저 시도해보는 것이 일반적이었다. 그러나 이러한 통상적 치료 방법은 치료 반응이 낮고, 치료에 반응한 경우에도 재발하는 경우가 많은 것으로 알려져 있다.

CGD 환자에서 식도협착의 사례는 문헌을 통해 10여 개의 사례가 보고된 바 있으며 각각의 사례에서 식도 확장술, 항생제, 위장축진제, 아트로핀 정맥 주입, 또는 스테로이드를 개별적으로 또는 병용하여 투여하였다(Table 1)^{2, 4-11)}. 각 사례에서 사용된 초기 스테로이드의 사용량

과 지속 기간 및 감량의 방법은 다양하였고, 항생제의 용량은 기술되지 않았다. 문헌에 따르면 CGD 환자에서 위장관계를 침범한 폐쇄 증상이 있는 경우에 prednisolone을 0.5-1 mg/kg/일의 초기 용량으로 7-10일 동안 유지한 후 감량하는 치료 방법이 제시된 바 있다¹²⁾. 또한, Marciano 등³⁾은 prednisolone 1 mg/kg/일을 초기 용량으로 시작하여 12-20주 간에 걸쳐 감량하는 치료 방법을 제시하였다. 보고된 11사례 중에서 9례에서는 스테로이드를 사용하여 치료하였고 본 증례와 유사하게 모든 사례에서 스테로이드를 투약 후 1-2주 내에 임상적인 호전을 보였으나, 스테로이드 투여를 종료한 후 5경우에서 스테로이드 투여를 종료한 지 수 일에서 수 개월 후에 식

Table 1. Response of Treatments for Esophageal Obstruction in Chronic Granulomatous Disease

	sex/age	Treatment (duration)	Response	Recurrence (interval)	Pathology
Golieto et al.	M/27 yr	Pd 20 mg	good	N	normal
Hiller et al.	F/5 yr	antimycotic drug	poor	R	normal
		Pd	good	N	
Markowitz et al.	M/11 yr	Broad spectrum antibiotics	good	R (few m)	
		endoscopic dilatation	good	R (18 m)	-
		atropine 0.2 mg	good	R (1 m)	
Ruiz-Contreras et al.	M/14 yr	teicoplanin, ceftriaxone (3 wk)	good	R (2.5 m)	normal
		teicoplanin, ceftriaxone, Pd (3 wk)	good	N	
Alborzi et. al	M/3 yr	endoscopy	good	R	
		Pd 2 mg/kg/d (2 wk)	good	R (2 m)	-
		Pd 2 mg/kg/d (8 wk)	good	N	
Al tawail et al.	M/3 yr	antibiotics endoscopic dilatation	poor	R	
		Ranitidine 6 mg/kg/d	good	R (3 d)	
		metoclopramide 0.6 mg/kg/d			reflux esophagitis
		Pd 1.2 mg/kg/d (8 wk)	good	R (1 m)	
		Pd 1 mg/kg/d (4 wk)	good	N	
Laskey et al.	M/9 yr	Pd 2 mg/kg/d	good	R	reactive change without granuloma
Chin et al.	M/10 yr	cephamandole, tobramycin (3 wk)	poor	R	
		endoscopic dilatation			-
		Pd 25 mg/d (6 wk)	good	R (2 wk)	
		Pd 20 mg/d (8 wk)	good	N	
	M/2 yr	metoclopramide, cimetidine	poor		
		clindamycin (2 wk)	good	R (1 m)	
		methyl Pd 2 mg/kg/d (8 wk)	good	N	
Renner et al.	F/14 yr	Pd	good	R	-
	M/21 yr	endoscopic dilatation	good	N	-

Abbreviations: M, male; F, female; yr, years; m, months; wk, weeks; d, days; Pd, prednisolone; N, no recurrence; R, recurrence

도의 협착이 재발하였다.

CGD 환자에서 식도 폐쇄 증상을 보고한 여러 사례에서 항생제의 추가적 사용 없이 스테로이드만으로 충분한 치료 효과를 보는 것을 볼 수 있다(Table 1). 또한, 위날문 폐쇄 증상 또는 방광 폐쇄 증상을 보이는 CGD 환자에서도 경구용 스테로이드만 치료한 경우와 경구용 스테로이드와 함께 clindamycin을 투약한 경우에서 임상적 효과는 차이가 없었다는 보고도 있다¹³⁾. 이와 같은 사실들은 위장관계에 발생하는 육아종 형성이 불현성 감염에 기인하기 보다는 질환 자체의 조절되지 않는 병적으로 활성화된 면역 반응 혹은 유사 자가면역 반응에 기인할 가능성을 뒷받침하고 있다. 이에 더하여 Brown 등¹⁴⁾은 생체 외 실험을 통해 CGD 환자에서 분리된 호중구가 정상인의 호중구에 비해 자연 세포사멸에 저항성을 가지고 있음을 증명하였고, 또한 이 연구에서는 CGD 환자의 대식세포에서 항염 과정에 관여하는 cyclopentenone prostaglandin D2 (PGD2) 및 Transforming Growth Factor- β (TGF- β)의 생성능력이 대조군에 비해 유의하게 감소되어 있음을 통해 이러한 면역 세포의 자연 세포사멸 및 항염 과정의 저하로 CGD 환자에서의 과활성화된 면역 반응을 설명하였다.

그러나, CGD 환자에서 육아종 형성과 과활성화된 면역 반응의 관련성은 병리학적으로 명확하게 밝혀진 바는 없다. 본 사례의 환자는 병변의 조직 검사 상 비특이적 소견을 보였고, 기존 문헌에 보고된 사례 중 병변의 조직 검사를 시행한 4례에서도 이 중 2례는 역류성 식도염 소견과 육아종을 동반하지 않는 반응성 변화의 소견을 보였다. 반면, 나머지 2례에서는 정상 조직 검사 소견을 보였다.

CGD 환자에서 감염의 조절은 예후 결정에 중요한 인자이다. 따라서 육아종 형성에 의한 폐색 증상을 보이는 CGD 환자에서 불현성 감염이 있을 가능성은 언제나 신중히 판단되어야 한다. 본 사례의 경우에도 항생제 치료 시에 충분한 치료 효과를 보이지는 않았으나 증상의 정도가 다소 호전되었고, 세 번째 식도 협착이 발생했을 때에는 항생제만으로 충분한 치료 반응을 보였다. 그러나, 기존의 사례와 본 사례에서 볼 수 있듯이 CGD 환자에서 합

병된 식도 폐쇄의 경우 항생제를 단독으로 투여 시, 치료 반응이 불충분하거나, 반응이 있는 경우에도 투약 기간이 길고 재발하는 경우가 많았다. 그러나 스테로이드를 병용 투여 시, 증상의 기간을 단축시키고 재발을 줄일 수 있다. 따라서, 식도 폐쇄 증상을 보이는 CGD 환자에서 임상적 상태를 고려하여 조기에 스테로이드 사용을 결정하는 것이 필요하다.

요 약

CGD 환자에서는 면역 체계의 결함으로 인한 반복적인 감염과 육아종 형성이 특징적이다. CGD 환자에서 육아종의 형성에 의한 식도 폐쇄는 매우 드문 합병증 중 하나로 CGD 환자의 육아종 형성에 의한 식도 폐쇄의 치료에 대해서는 불현성 감염이 동반될 가능성이 있어 스테로이드 치료와 항생제 치료에 대한 논란이 있어왔다. 저자들은 항생제 치료에 반응하지 않는 육아종 형성에 의한 식도 폐쇄 증상을 보인 8세 만성육아종질환 환자를 보고하는 바이다. 환자는 스테로이드 치료 이후에 임상적 증상과 영상 검사 상의 급격한 호전을 보였으나 스테로이드 치료를 중단한 지 한 달 뒤 환자의 식도 폐쇄 증상은 재발하였고, 이는 스테로이드를 재 투약 후 호전되었다. 스테로이드 중단 이후 한 차례 다시 재발하였으나, 항생제 치료 후 호전되었고 이후 추가적 재발 없이 경과 관찰 중이다.

References

- 1) Rosenzweig SD. Inflammatory manifestations in chronic granulomatous disease (CGD). *J Clin Immunol* 2008;28: S67-S72.
- 2) Golio M, O'Connor JB. Esophageal dysmotility in an adult with chronic granulomatous disease. *J Clin Gastroenterol* 2001;33:330-2.
- 3) Marciano BE, Rosenzweig SD, Kleiner DE, Anderson VL, Darnell DN, Anaya-O'Brien S, et al. Gastrointestinal involvement in chronic granulomatous disease. *Pediatrics* 2004;114:462-8.
- 4) Laskey HL, Gopal L, Gallin JI, Holland SM, Heller T. Twenty-year follow-up of esophageal involvement in

- chronic granulomatous disease. *Am J Gastroenterol* 2009;104:2368-70.
- 5) Alborzi A, Mostafavi N, Pouladfar GR. Effect of corticosteroid therapy in esophageal stricture of a child with chronic granulomatous disease. *Iran J Allergy Asthm* 2008;7:235-8.
 - 6) AlTawil YS, Abramson SL, Gilger MA, Paul ME. Steroid-responsive esophageal obstruction in a child with chronic granulomatous disease (CGD). *J Pediatr Gastr Nutr* 1996;23:182-5.
 - 7) Hiller N, Fisher D, Abrahamov A, Blinder G. Esophageal involvement in chronic granulomatous-disease - case-report and review. *Pediatr Radiol* 1995;25:308-9.
 - 8) Esophageal involvement in chronic granulomatous disease. *Pediatr Radiol* 1996;26:169.
 - 9) Renner WR, Johnson JF, Lichtenstein JE, Kirks DR. Esophageal inflammation and stricture - complication of chronic granulomatous-disease of childhood. *Radiology* 1991;178:189-91.
 - 10) Chin TW, Stiehm ER, Falloon J, Gallin JI. Corticosteroids in treatment of obstructive lesions of chronic granulomatous-disease. *J Pediatr* 1987;111:349-52.
 - 11) Ruiz-Contreras J, Bastero R, Serrano C, Benavent MI, Martinez A. Oesophageal narrowing in chronic granulomatous disease. *Eur J Radiol* 1998;27:149-52.
 - 12) Seger RA. Modern management of chronic granulomatous disease. *Br J Haematol* 2008;140:255-66.
 - 13) Danziger RN, Goren AT, Becker J, Greene JM, Douglas SD. Outpatient management with oral corticosteroid-therapy for obstructive conditions in chronic granulomatous-disease. *J Pediatr* 1993;122:303-5.
 - 14) Brown JR, Goldblatt D, Buddle J, Morton L, Thrasher AJ. Diminished production of anti-inflammatory mediators during neutrophil apoptosis and macrophage phagocytosis in chronic granulomatous disease (CGD). *J Leukoc Biol* 2003;73:591-9.