

## 골다공증성 척추 압박 골절에서 풍선 척추 성형술 후 통증의 호전 및 관련 요인에 대한 분석

이화여자대학교 의과대학 이대목동병원 정형외과

고영도, 김동진

### - Abstract -

### Pain Relief and Associated Factors after a Kyphoplasty for Treating an Osteoporotic Vertebral Compression Fracture

Young Do Koh, M.D., Dong Jin Kim, M.D.

*Department of Orthopedic Surgery, School of Medicine, Ewha Womans University, Seoul, Korea*

**Purpose:** The objectives of this study were to assess pain relief according to the time after kyphoplasty and to evaluate the factors affecting pain relief after kyphoplasty in the treatment of a single-level osteoporotic vertebral compression fracture.

**Methods:** A retrospective review of 34 kyphoplasties for single-level osteoporotic vertebral compression fractures was performed. Pain relief was assessed by using the visual analogue scale (VAS) at preoperatively and postoperatively at 6 weeks, 3 months, and 6 months. Associated factors, including age, sex, pain duration, bone mineral density, and cement leakage, were evaluated using the patients' medical records. Statistical analyses were conducted using the paired t-test to assess pain relief and using the independent t-test and Pearson's correlation coefficient to evaluate the relationship between those factors and pain relief.

**Results:** Preoperatively, the mean VAS score was 7.06. Postoperatively, it declined to 3.66 ( $p=0.001$ ), 2.81 ( $p=0.001$ ) and 2.24 ( $p=0.001$ ) at 6 weeks, 3 months and 6 months, respectively. Also, statistically significant pain relief was observed during the periods from 6 weeks to 3 months ( $p=0.001$ ) and from 3 months to 6 months ( $p=0.001$ ). However, reduction of the VAS score showed no significant correlation with age, sex, pain duration, bone mineral density, or cement leakage ( $p>0.05$ ).

**Conclusion:** Our study suggests that a kyphoplasty may be effective in osteoporotic vertebral compression fracture patients with acute pain and that after the kyphoplasty, pain is reduced remarkably for 6 weeks and then continuously for 6 months. [ J Trauma Inj 2014; 27: 186-91 ]

**Key Words:** Osteoporosis, Compression fracture, Kyphoplasty

\* Address for Correspondence : **Young Do Koh, M.D., Ph.D.**

Department of Orthopedic Surgery, School of Medicine, Ewha Womans University  
1071, Anyangcheon-ro, Yangcheon-gu, Seoul 158-710 Korea  
Tel : 82-2-2650-5564 Fax : 82-2-2642-0349, E-mail : ydkoh@ewha.ac.kr

**Submitted** : October 17, 2014 **Revised** : November 7, 2014 **Accepted** : November 8, 2014

## I. 서 론

고령사회로 접어들면서 골다공증성 척추 압박 골절의 빈도는 증가하는 추세로, 50세이상 여성의 8%, 65세이상 인구의 27%가 일생에 한번 겪는 것으로 보고되고 있다.(1) 척추 압박 골절 환자는 급성 통증을 호소하는 것 이외에도 기능적, 사회적 장애를 겪게 된다.(2) 급성통증으로 인한 장기간 침상 안정은 골밀도 감소와 근력 약화를 진행시키며,(3) 심혈관 및 호흡기계 합병증도 증가하는 것으로 보고되고 있다.(4)

골다공증성 척추 압박 골절의 초기치료로 침상 안정, 보조기, 진통제를 사용하지만 일부 환자에서는 보존적 치료가 실패하여 통증이 장기간 지속되기도 한다.(5,6) 따라서 경피적 척추 성형술과 풍선 척추 성형술이 보존적 치료의 대안으로써 최소침습적인 시술의 용이성과 통증의 신속한 완화를 보인다는 장점이 있어 증가하는 추세이다.(3,5,7,8) 하지만 아직까지 척추 성형술의 적응증과 예후에 대해 논란이 있는 상태이며, 연령, 골밀도, 통증 기간 등이 시술 후 효과에 영향을 미치는 것으로 보고되고 있다.(2,9)

풍선 척추 성형술은 경피적 척추 성형술의 변형된 술식으로 풍선을 이용하여 높이가 감소된 척추체를 정복한 후 시멘트를 삽입하여 척추체 높이 회복과 척추 시상면 정렬 교정의 장점을 가지고 있다.(6,7,10-13) 또한 좀 더 점성이 있는 시멘트의 삽입이 가능하여 시멘트 삽입시 압력을 감소시켜 골시멘트 누출의 빈도를 줄이는 것으로 보고되고 있다.(14)

급격한 통증의 소실로 인해 척추 성형술의 빈도는 증가하는 추세이나, 아직까지 시술 후 통증의 추시상 변화 및 통증 호전과 시술 전후의 요인들의 관련성에 대한 보고는 부족하다. 본 연구에서 풍선 척추 성형술 시행 후의 통증의 완화 정도를 파악하고, 통증의 완화 정도와 연령, 성별, 골밀도, 통증 기간, 시멘트 누출과 같은 시술 전후 요인들의 관련성을 분석하여 척추성형술의 예후를 예측하고자 하였다.

## II. 대상 및 방법

2009년 3월에서 2013년 10월까지 골다공증성 척추 압박 골절로 풍선 척추 성형술을 시행받은 142명의 환자 중, 단일 분절에 대하여 풍선 척추 성형술을 시행받고 최소 6개월이상 추시가 가능하였던 34명을 대상으로 하였다. 환자들의 평균 연령은 76.5 (59~91)세, 남녀비는 5:29, 평균 골밀도(T-score)는 -2.44 (-5.48~-1.6), 평균 통증 기간은 22.7 (1~30)일이었다. 진단은 모두 압박 골절이었으며, 골절부위는 제 12흉추 11례, 제 1요추 11례, 제 2요추 4례, 제 3요추 2례, 제 8, 9, 10, 11 흉추와 제 4, 5 요추가 각 1례이었다. 수상기전은 낙상이 24례, 교통사고가 7례, 비외상성이 3례이었다. 시술 방법은 양측 척추경을 통하여 접근하였고, 평균 시멘트 주입량은 5.7 (3.1~7.5) cc 이었다(Table 1).

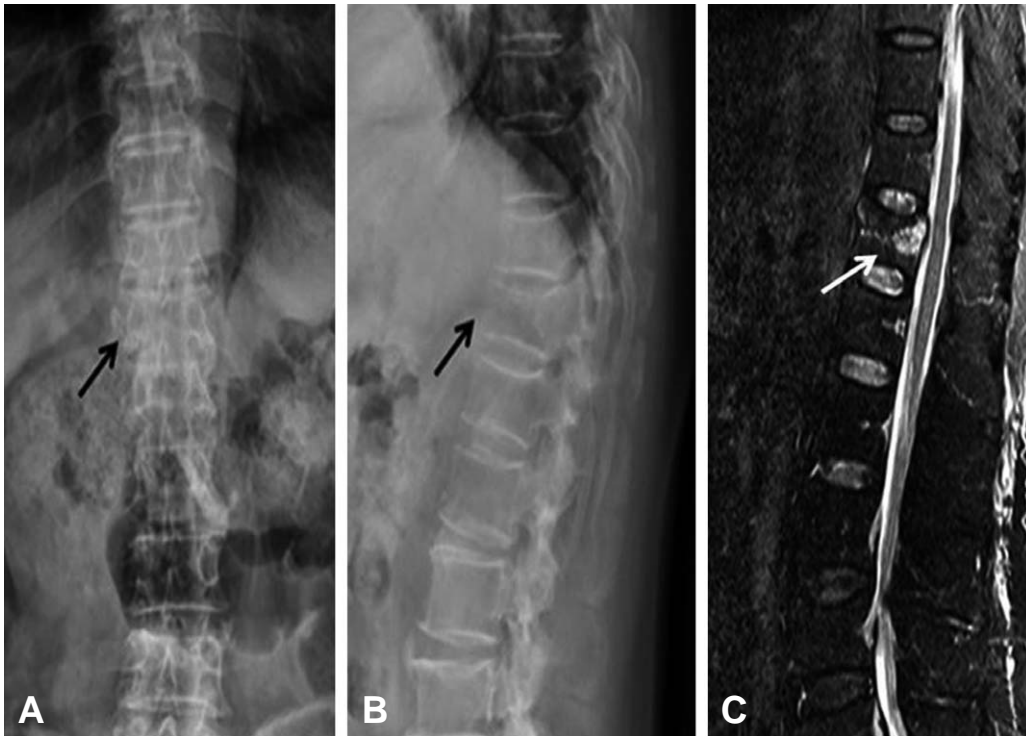
요배부에 급성 통증을 호소하는 고령의 환자에서 신체 검진과 단순 방사선 사진상 척추 압박 골절이 의심될 경우 자기 공명 영상을 촬영하여 척추 압박 골절을 진단하였다(Fig. 1). 자기 공명 영상에서 후방 인대군의 손상이 있는 불안정 방출성 골절, 2개 이상의 분절에 다발성 골절이 존재하는 경우는 제외하였다.

척추 압박 골절 진단 후 흉요추 보조기를 착용시키고 가능한 범위 내에서 보행을 시작하여 골절 진단 후 3주 추시상 측면 방사선 사진상 붕괴의 진행이 보이거나 VAS 동통점수가 5점 이상으로 심한 동통이 지속되는 환자를 시술 대상으로 하였다. 다만 80세 이상의 경우, 심한 동통을 호소할 경우 입원 1일째에도 시술을 시행하였다.

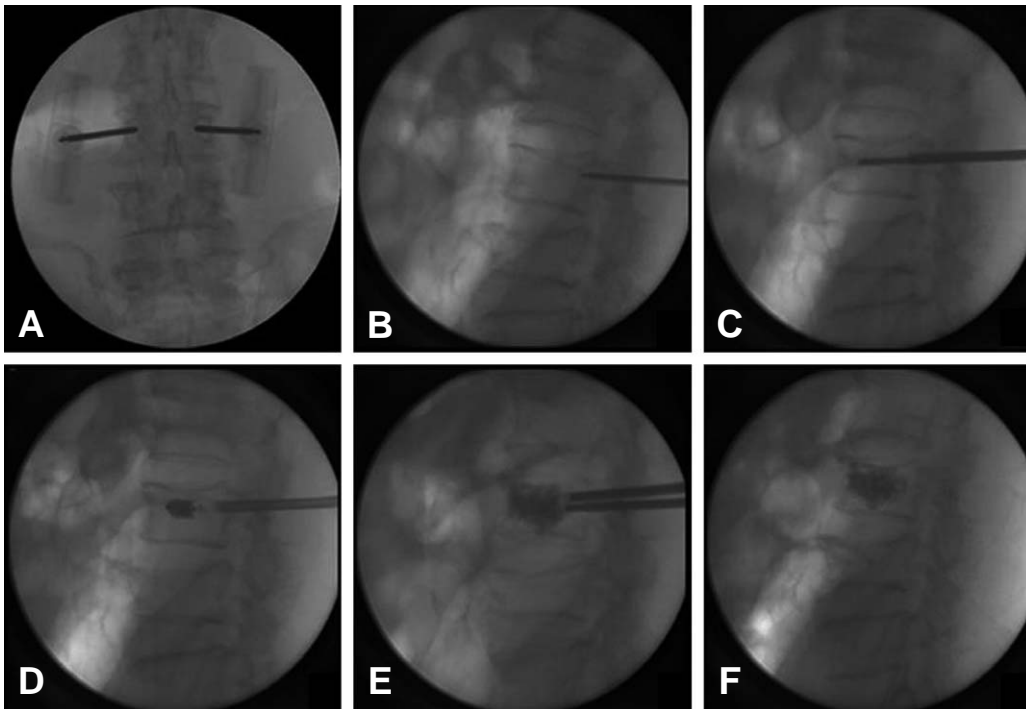
34례 모두에서 국소마취하에 시술을 하였다. 환자가 엎드린 상태에서 C형 방사선 투시기를 이용하여 시술 부위를 확인하고 투관침이 삽입될 자리에 2% 리도카인으로 국소마취를 시행하였다. 전 예에서 양측 척추경 접근법을 사용하였으며, 3~4 mm정도 피부 절개 후 전후 및 측면에서 방사선 투

**Table 1.** Demographic data of patients (N=34).

	Mean Value	
Age (years)	76.5 (59~91)	
Male/Female (numbers)	5/29	
Bone mineral density (T-score)	-2.44 (-5.48~-1.6)	
Pain duration (days)	22.7 (1~30)	
Fracture level	T12	11 (32%)
	L1	11 (32%)
	L2	4 (12%)
	L3	2 ( 6%)
	Others	6 (18%)
Trauma mechanism	A fall	24
	Traffic accident	7
	Non-traumatic	3
Cement insertion (cc)	5.7 (3.1~7.5)	



**Fig. 1.** (A) 65 year-old male was diagnosed an acute T12 compression fracture. (A, B) Preoperative radiograph showed loss of T12 vertebral height (black arrow). (C) T2 weighted fat suppression sagittal MRI showed high signal intensity at T12 vertebral body (white arrow).



**Fig. 2.** Kyphoplasty steps (surgical technique), 75 year-old female with an acute T12 compression fracture. (A, B) Insertion of needle into the fractured vertebral body using a bipedicular approach. (C) Guide wire inserted, then it was exchanged by a walking cannula. (D) Balloon placement and inflation. (E) Cement application. (F) Final cement fill.

시기 확인 하에 척추경을 통하여 투관침을 삽입 후 유도관으로 교환하였다. 추체 크기에 따라 15 mm 또는 20 mm의 풍선을 유도관을 통해 삽입한 후 200 mmHg 압력이하에서 풍선을 팽창시켜 추체 교정을 시행하였다. 추체 교정이 완료되면 골시멘트를 주사기에 담아, 1.5 cc 투입기 4~5개를 준비하고 방사선 투시기 확인 하에 시멘트를 주입하였다. 시멘트 주입 중 누출의 위험 신호가 나타나거나 누출이 확인된 경우는 시멘트 주입을 중단하였다(Fig. 2).

VAS 동통점수는 시술 전, 시술 후 6주, 3개월, 6개월째 측정하였으며, 의무기록 검토를 통하여 환자의 연령, 성별, 골밀도, 통증 기간, 시술 후 골시멘트 누출 여부를 확인하였다. 통계학적 분석은 SPSS 프로그램(version 18.0 for windows)를 사용하였다. VAS 동통점수의 호전 정도 분석은 paired *t*-test를 사용하였으며, 유의수준은  $p < 0.05$ 로 하였다. 환자의 연령, 골밀도, 통증 기간과 VAS 동통점수 호전 정도의 관련성은 Pearson correlation coefficient를 이용하여 상관분석하였고, 상관계수인 감마는 -1과 1사이의 값을 가진다. 감마가 0에서 1로 갈수록 양의 상관관계를 가지게 되며 이는 두 요인이 정비례 관계를 가진다는 것을 의미하고, 감마가 0에서 -1로 갈수록 음의 상관관계를 가지게 되며 이는 두 요인은 반비례 관계를 가진다는 것을 의미한다. 유의수준은  $p < 0.05$ 로 하였다. 성별 및 시술 후 골시멘트 누출 여부와 VAS 동통점수 호전 정도의 관련성은 independent *t*-test를 사용하였으며, 유의수준은  $p < 0.05$ 로 하였다.

### III. 결 과

VAS 동통점수는 시술 전 평균 7.06에서 시술 6주 후 평균

3.66으로 감소를 보였으며, 시술 3개월 후 평균 2.81, 시술 6개월 후 평균 2.24로 더욱 감소되었으며 통계학적 유의성을 보였다( $p=0.001$ ) (Fig. 3). 시술 6주 후와 시술 3개월사이, 시술 3개월 후와 시술 6개월 사이의 감소도 통계학적 유의성을 보였다( $p=0.001$ ).

술 후 시행한 단순 방사선 사진상 추체 밖으로 시멘트 누출을 보이는 경우가 5례(15%) 있었으며, 시술 후 3례(9%)에서 인접 추체의 추가 골절이 발생하였다. 이외에 방사통이나 신경학적 증상 등의 합병증은 없었다.

상관 분석 결과에서 환자들의 연령과 VAS 동통점수의 호전 정도는 6주( $r=-0.088, p=0.619$ ), 3개월( $r=0.116, p=0.514$ ), 6개월( $r=0.131, p=0.460$ ) 추시상 통계학적으로 유의한 상관관계를 보이지 않았다. 통증 기간과 VAS 동통점수의 호전 정도도 6주( $r=-0.128, p=0.470$ ), 3개월( $r=0.26, p=0.883$ ), 6개월( $r=0.122, p=0.493$ ) 추시상 통계적으로 유의한 상관관계를 보이지 않았다. 골밀도와 VAS 동통점수의 호전 정도도 6주( $r=-0.008, p=0.963$ ), 3개월( $r=-0.234, p=0.183$ ), 6개월( $r=-0.137, p=0.440$ ) 추시상 통계학적으로 유의한 상관관계를 보이지 않았다. Independent *t*-test 결과에서 성별과 VAS 동통점수의 호전 정도는 6주( $p=0.373$ ), 3개월( $p=0.853$ ), 6개월( $p=0.924$ )로 통계학적으로 유의한 상관관계가 없었고, 시멘트누출과 VAS 동통점수의 호전 정도도 6주( $p=0.894$ ), 3개월( $p=0.179$ ), 6개월( $p=0.214$ )로 통계학적으로 유의한 상관관계가 없었다.

다만 6주째 추시상 VAS 동통점수가 5점보다 높게 측정된 7례의 환자에서 평균 VAS 동통점수는 시술 전 7.14에서 시술 6주 후 5.57 ( $p=0.005$ ), 시술 3개월 후 5.42 ( $p=0.023$ ), 시술 6개월 후 4.57 ( $p=0.022$ )로 통계학적으로 유의하게 감

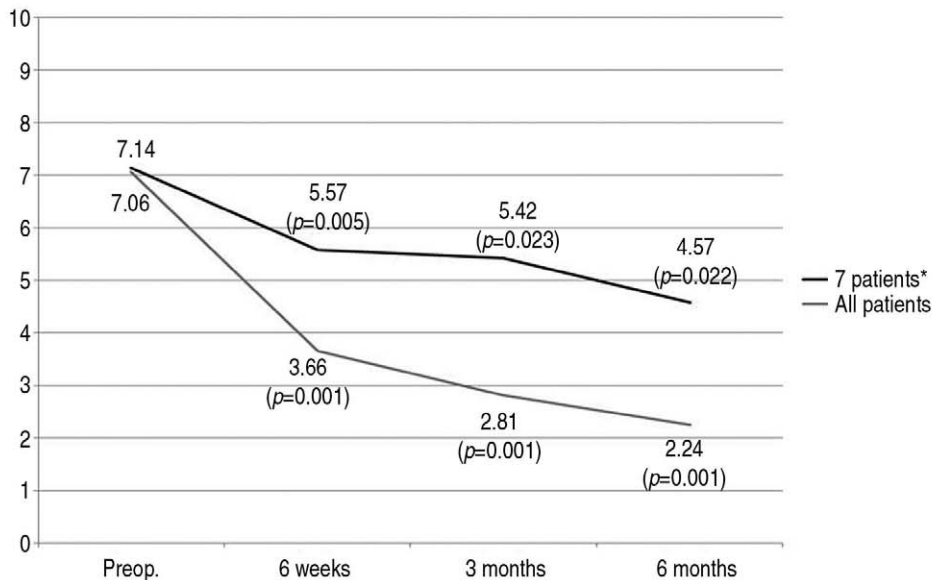


Fig. 3. Mean VAS scores according to the time after kyphoplasty, compared with preoperative VAS score. Both groups showed statistically significant reduction of VAS score. (\*7 patients: VAS score was over than 5 at 6 weeks after kyphoplasty.)

소하였으나(Fig. 3) 전체 평균에 못 미치는 결과를 보였다. 그리고 시술 후 6주에서 3개월( $p=0.740$ ), 시술 후 6주에서 6개월( $p=0.078$ ), 시술 후 3개월에서 6개월( $p=0.134$ )은 VAS 동통점수는 감소하였으나 통계학적으로 유의성은 없었다. 7례의 환자에서 평균 연령은 76.7세, 남녀비는 1:6, 시멘트 누출은 1례(14%)에서 있었으며 전체 평균 값과 차이가 없었다. 하지만 평균 통증 기간은 15일로 전체 평균 값에 비해 짧았으며, 평균 골밀도는  $-3.18$ 로 전체 평균 값에 비해 낮은 결과를 보였다.

#### IV. 고 찰

척추 압박 골절의 초기 치료로 침상 안정과 진통제를 이용한 보존적 치료가 사용되고 있으나 골절의 자연치유에는 최소 6~8주의 시간이 필요하며, 통증 기간이 길어짐에 따라 침상 안정 기간이 길어져 다른 전신적 합병증을 동반하는 것으로 보고되고 있다.(4,15) 따라서, 보존적 치료에 대안으로 경피적 척추 성형술 및 풍선 척추 성형술을 이용한 급성기 통증 조절의 좋은 결과가 보고되고 있다.(2,3,6-13) Ryu 등(2)은 골다공증성 척추 압박 골절에서 경피적 척추 성형술을 시행하여 84.2%의 통증 호전과 84.7%의 시술 후 만족도를 보고하였으며, Alvarez 등(9)도 경피적 척추 성형술 시행 후 술전 평균 VAS 점수 8.9에서 술 후 평균 3.0으로 통증의 호전을 보고하였다. Van Meirhaeghe 등(6)은 풍선 척추 성형술과 보존적 치료의 비교 연구에서 풍선 척추 성형술 시행시 VAS 점수의 유의한 감소, 척추체 높이 회복 및 후만각 교정의 효과를 보고하였다. Bozkurt 등(7)은 경피적 척추 성형술과 풍선 척추 성형술의 비교에서 VAS 동통점수는 모두 호전을 보였으나 척추체 높이 회복은 양측 척추경 접근법을 이용한 풍선 척추 성형술에서 우수한 것으로 보고하였다. 풍선 척추 성형술에서 시술 후 통증 호전은 경피적 척추 성형술과 비슷하나 척추체 높이 회복과 후만각 교정의 우수한 결과가 보고되고 있으며, 특히 양측 척추경 접근법을 사용할 경우 더 좋은 결과가 보고되고 있다.(3,6-8,11-13) 본 연구에서도 34례의 풍선 척추 성형술 환자에서 VAS 동통점수는 시술 전 평균 7.06에서 시술 6주 후 평균 3.66으로 통증이 현저히 완화되었으며, 시술 3개월 후 평균 2.81, 시술 6개월 후 평균 2.24로 지속적인 호전을 보였다.

Alvarez 등(9)도 경피적 척추 성형술을 시행한 후향적 연구에서 연령, 성별, 시술 방법, 골밀도와 통증 호전은 관련이 없다고 하였으며, 시멘트 누출이 있었던 증례에서도 통증 호전과는 관련성이 없었다. 그러나 자기 공명 영상을 통하여 확진되거나 환자의 전신 상태가 좋은 경우, 척추체 압박률이 70%이하일 경우 좋은 통증 호전 결과를 보고하였다. Ryu 등(2)도 경피적 척추 성형술의 후향적 연구에서 통증 기간과 시멘트 누출은 통증 호전 결과와 관련이 없었으나 통증이 심

하고 골밀도가 낮을수록 통증 호전 결과가 좋음을 보고하였다. 본 연구에서 통증 호전과 관련하여 연령, 성별, 통증 기간, 골밀도, 시멘트 누출 여부는 통계학적으로 유의한 상관관계를 보이지 않았으나, 시술 후에도 통증이 지속되었던 7례에서 통증 기간이 짧고 골밀도가 낮은 경향을 보였으나 통계학적으로 유의하지는 않았다.

시멘트 누출로 인한 신경 증상이나 인접 추체의 추가 골절은 척추 성형술 시행의 가장 주요한 문제점으로 지적되고 있다. 시멘트 누출은 가장 흔한 합병증이나 대부분 증상과는 관련성이 없다고 한다.(6,8,10,12,13,16-20) 경피적 척추 성형술은 시멘트 누출의 빈도가 70%이상까지 보고되었으나(16,17) 풍선 척추 성형술은 시멘트 누출의 빈도가 10%정도로 낮았으며(10,12) 두 술기 모두에서 증상이 있었던 경우는 1~2%정도로 보고되고 있다.(10,12,16-18) 본 연구에서는 15%에서 시멘트 누출이 있었으나 관련된 증상은 없었으며 통증 호전과는 관계가 없었다. 시멘트 누출보다는 빈도가 낮으나 인접 추체의 추가 골절은 보존적 치료보다 척추 성형술 시행시 증가하는 것으로 알려져 있다.(6,19,20) Van Meirhaeghe 등(6)은 보존적 치료에서 4%, 풍선 척추 성형술에서 8%의 인접 추체 골절을 보고하였고, Berlemann 등(11)은 풍선 척추 성형술에서 4%의 인접 추체 골절을 보고하였다. Rho 등(20)은 147명의 경피적 및 풍선 척추 성형술 시행 환자에서 27명(18.4%)의 인접 추체 골절을 보고하였고 이는 골다공증이나 시멘트 누출과 관련이 있다고 하였다. 본 연구에서는 인접 추체의 추가 골절이 8%에서 발생하였고, 전예에서 추가적 풍선 척추 성형술을 시행하였다. 인접 추체의 추가 골절이 발생할 경우 급성 통증이 재발하며, 추가 치료가 필요하므로 척추 성형술의 주요 합병증으로 생각된다.

본 연구의 한계점으로는 좀 더 많은 환자에서 전향적으로 장기 추시가 필요하였으며, 시멘트 주입량 등 더 많은 인자에 대한 분석이 필요할 것으로 생각된다.

#### V. 결 론

풍선 척추 성형술은 골다공증성 척추 압박 골절 환자에서 급성 통증을 호전시키는 효과적인 치료방법으로 생각되며, 시술 직후 뿐 아니라 추시 과정에서도 지속적인 통증 호전을 기대할 수 있을 것으로 생각된다.

#### REFERENCES

- 1) Bonnick SL. Osteoporosis in men and women. Clin Cornerstone 2006; 8: 28-39.
- 2) Ryu K, Park C. The prognostic factors influencing on the therapeutic effect of percutaneous vertebroplasty in treating osteoporotic vertebral compression fractures. J Korean Neurosurg Soc 2009; 45: 16-23.



- 3) Garfin SR, Yuan HA, Reiley MA. New technologies in spine: kyphoplasty and vertebroplasty for the treatment of painful osteoporotic compression fractures. *Spine* 2001; 26: 1511-15.
- 4) Silverman SL. The clinical consequences of vertebral compression fracture. *Bone* 1992; 13: S27-31.
- 5) Chen AT, Cohen DB, Skolasky RL. Impact of nonoperative treatment, vertebroplasty and kyphoplasty on survival and morbidity after vertebral compression fracture in the medicare population. *J Bone Joint Surg Am* 2013; 95: 1729-36.
- 6) Van Meirhaeghe J, Bastian L, Boonen S, Ranstam J, Tillman JB, Wardlaw D. A randomized trial of balloon kyphoplasty and nonsurgical management for treating acute vertebral compression fractures. *Spine* 2013; 38: 971-83.
- 7) Bozkurt M, Kahilogullari G, Ozdemir M, Ozgural O, Attar A, Caglar S et al. Comparative analysis of vertebroplasty and kyphoplasty for osteoporotic vertebral compression fractures. *Asian Spine J* 2014; 8: 27-34.
- 8) Wenger M, Markwalder TM. Re: Percutaneous vertebroplasty for pain relief and spinal stabilization. *Spine* 2000; 25: 2968-9.
- 9) Alvarez L, Perez-Higueras A, Granizo JJ, de Miguel I, Quinones D, Rossi RE. Predictors of outcomes of percutaneous vertebroplasty for osteoporotic vertebral fractures. *Spine* 2005; 30: 87-92.
- 10) Majd ME, Farley S, Holt RT. Preliminary outcomes and efficacy of the first 360 consecutive kyphoplasties for the treatment of painful osteoporotic vertebral compression fractures. *Spine J* 2005; 5: 244-255.
- 11) Berlemann U, Franz T, Orler R, Heini PF. Kyphoplasty for treatment of osteoporotic vertebral fractures: a prospective non-randomized study. *Eur Spine J* 2004; 13: 496-501.
- 12) Truumees E. Osteoporosis. *Spine* 2001; 26: 930-2.
- 13) Park H, Kim M, Yoo M, Lee S, Park J, Hwang W et al. Complications after vertebroplasty of treatment for compression fracture with osteoporosis. *J Korean Fracture Soc* 2003; 16: 534-40.
- 14) Phillips FM, Todd Wetzel F, Lieberman I, Campbell-Hupp M. An in vivo comparison of the potential for extravertebral cement leak after vertebroplasty and kyphoplasty. *Spine* 2002; 27: 2173-9.
- 15) Voormolen MH, Mali WP, Lohle PN, Fransen H, Lampmann LE, van der Graaf Y et al. Percutaneous vertebroplasty compared with optimal pain medication treatment: short-term clinical outcome of patients with subacute or chronic painful osteoporotic vertebral compression fractures. The VERTOS study. *AJNR Am J Neuroradiol* 2007; 28: 555-60.
- 16) Deramond H, Depriester C, Galibert P, Le Gars D. Percutaneous vertebroplasty with poly-methylmethacrylate. Technique, indications and results. *Radiol Clin North Am* 1998; 36: 533-46.
- 17) Cortet B, Cotton A, Boutry N, Flipo RM, Duquesnoy B, Chastanet P et al. Percutaneous vertebroplasty in the treatment of osteoporotic vertebral compression fractures: an open prospective study. *J Rheumatol* 1999; 26: 2222-8.
- 18) Eck JC, Nachtigall D, Humphreys SC, Hodges SD. Comparison of vertebroplasty and balloon kyphoplasty for treatment of vertebral compression fractures: a meta-analysis of the literature. *Spine J* 2008; 8: 488-97.
- 19) Lindsay R, Burge RT, Strauss DM. One year outcomes and costs following a vertebral fracture. *Osteoporos Int.* 2005; 16: 78-85.
- 20) Rho Y, Choe W, Chun Y. Risk factors predicting the new symptomatic vertebral compression fractures after percutaneous vertebroplasty or kyphoplasty. *Eur Spine J* 2012; 21: 905-911.