

하악골 부분절제술을 받은 환자에서 발생한 기도 관리 실패

김석곤, 송재격, 강봉진, 김철환*, 최규운

단국대학교 의과대학 마취통증의학교실, 단국대학교 의과대학 구강악안면외과학교실*

Failed Airway Management in a Patient with Wound Hematoma After Partial Mandibulectomy and Reconstruction with Free Flap

Seokkon Kim, Jaegyok Song, Bongjin Kang, Cheolwhan Choi*, Gyuwoon Choi

Department of Anesthesia and Pain Medicine, College of Medicine, Dankook University, *Department of Oro-maxillo-facial surgery, College of Medicine, Dankook University, Korea

We experienced failed airway management in a patient who had partial mandibulectomy and reconstruction with free-flap. 40 year-old man (height: 164 cm, body weight: 59 kg) with malignant melanoma on #38 tooth area of mandibular body was scheduled for partial mandibulectomy and reconstruction with free flap. Approximately fifteen-hours after surgery, the patient was extubated without complication. Seven hours after extubation, we experienced respiratory failure and failed airway management due to airway edema and neck. We failed orotracheal intubation with direct laryngoscopy and laryngeal mask airway, thus we tried tracheostomy but the patient was hypoxic state for more than 30 minutes. The patient had got hypoxic brain damage in whole cerebral cortex and basal ganglia. We should have the policy of airway management of the patients who have massive oro-maxillo-facial surgery and all medical personnel who treat these patients should be educated the policy and airway management methods.

Key Words: Difficult airway; Hypoxemia; Nasotracheal intubation; Tracheostomy; Wound hematoma

대규모의 구강 악 안면 수술을 받은 직후에 기도 확보를 해야 하는 경우 악안면부에 변형, 부종, 수술 부위 출혈, 안면 마스크 밀착의 어려움으로 인한 환기 어려움, 기도의 부종으로 인한 상기도의 협착, 어려운 기관 내 삽관 등의 원인으로 기도의 적절한 확보가 매우 어려울 수 있다. 수술에 따라서 미리 기관절개술을 시행하는 경우도 있으나, 기관절개술 자체가 갖는 위험과 합병증으로 인해 정규적으로 이를 시행하기는 어려운 점이 있다. 이로 인해 두경부의 수술을 한 환자 들은 수술기에 기도관리에 연관된 위험에 노출되어 있다.

저자들은 40세 남자 환자에서 좌측 하악체 부분에 발생한 악성 흑색종을 치료하기 위해 하악골 부분 절제 및 비골을 포함한 유리 피판으로 하악 재건술을 받은 환자를 치료하면서 겪은 기도관리 실패 경험에 대해 문헌 고찰과 함께 보고하

고자 한다.

증례

40세 남자환자가 1개월 전부터 발생한 38번 치아의 잇몸 부위에 발생한 종괴를 주소로 내원하여 시행한 조직검사서 악성 흑색종을 진단받고 수술적 치료를 위해 내원하였다. 이후 시행한 두경부 자기공명 영상에서 하악체부에 3.5 X 2.7 X 2.5 cm 크기의 종괴와 함께 좌측 Ib, II, V 부위의

Received: 2013. 9. 24 • Revised: 2013. 10. 2 • Accepted: 2013. 10. 2
Corresponding Author: Jaegyok Song, Department of anesthesiology and pain medicine, Dankook University, College of medicine, San#29, Anseo-dong, Dongnam-gu, Cheonan-si Chungnam, 330-714
Tel: +82.041.550.6819 Fax: +82.041.550.6819 email: drjack@nate.com

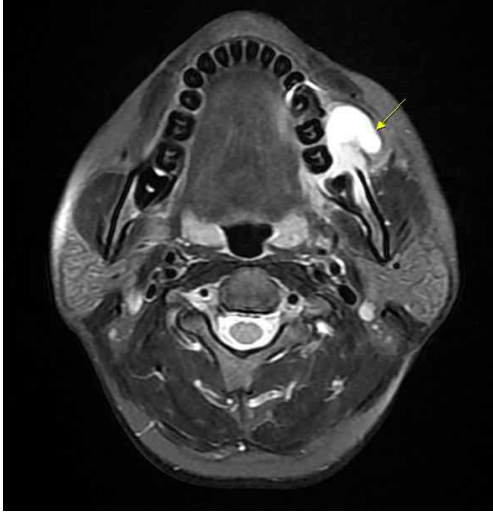


Fig. 1. Horizontal view of Mandible (T2 Magnetic resonance image) is showing 3.5 X 2.7 X 2.5 cm ill-defined mass lesion in left lateral part of oral cavity.

임파선 크기의 증가 소견을 보였으며 하악골 부분 절제술, 변형 경부 림프절 절제술 및 유리 피판 재건술을 시행 받기로 하고 수술실로 입실하였다(Fig. 1).

키 164 cm, 체중 59 kg로 정상 범위였으며, 당뇨, 고혈압 및 기타 특이질환으로 치료받은 과거력은 없었다. 기도평가에서 Mallampatti class II였고, 경부신전, 개구 장애 및 흔들리는 치아는 없었다. 심전도, 흉부방사선 검사에서 특이소견은 없었으며, 수술 전 혈액검사 결과도 모두 정상범위에 있었다. 병동에서 측정된 활력증후는 혈압이 130/80 mmHg, 심박수 63회/분, 호흡수 20회/분, 체온 36.3°C로 측정되었다.

마취 유도 중 특별한 소견은 없었으며, fentanyl 100µg, lidocaine 60 mg, propofol 120 mg, rocuronium 40 mg 을 순서대로 정맥 내로 주입하여 마취를 유도하고 내경 6.5 mm인 강화 기관 내 튜브(reinforced tube)를 이용하여 기관 내 삽관을 시행하였으며, desflurane 8 vol%로 마취를 유지하였고 rocuronium을 30분마다 10 mg씩 주입하였다. 동맥관과 중심정맥관을 삽입하여 환자의 상태를 지속적으로 모니터링 하였고 수술 중 특별한 혈액학적 변화는 관찰되지 않았다. 총 마취 시간은 13시간 45분이었고, 총 수액 투여량은 정질액 6,200 ml, 교질액 1,500 ml, 20% 알부민 용액 200 ml, 농축적혈구 5단위, 신선동결혈장 5단위가 각각 주입되었다. 수술 종료 직전 시행한 혈액검사상에서 pH 7.5, pCO₂ 36 mmHg,

pO₂ 294 mmHg, Na⁺ 141 mmol/L, K⁺ 3.0 mmol/L, Ca²⁺ 0.96 mmol/L, HCO₃⁻ 28.1 mmol/L, Base Excess 4.6 mmol/L, hemoglobin 8.4 g/dl로 나타났다. 수술 종료 후 근 이완을 역전시키지 않은 상태로 중환자실로 전동되었으며 인공호흡기를 연결하고 midazolam과 rocuronium을 투여하여 진정시킨 상태로 유지하였다.

수술 후 1 일째에 수술 부위에 심한 부종 및 혈종 나타났으나 일단 관찰하기로 하였으며, 환자의 활력징후 및 혈액 검사 결과에서 특별한 문제는 없었다. 수술 후 2일째 아침부터 진정제 투약을 중지하였고, 오전 10시에 인공호흡기의 설정을 Continuous positive airway pressure 로 바꾸었고, 정상 동맥혈 가스 분석 검사 소견을 확인한 뒤 오후 4시에 인공호흡기를 제거하고 T-piece로 분당 5 L로 산소를 공급하였다. 환자의 의식 상태는 명료하였으며 충분히 근력 및 호흡이 회복된 것을 확인하였고, 오후 6시(수술 종료 15시간 후)에 경비삽관 된기관 내 튜브를 제거하였다. 이후 특별한 문제가 없었으며 비강 캐놀라를 통해 분당 3L로 산소를 투여하였고 동맥혈 산소포화도는 100%를 계속 유지하였다.

수술 후 3일째 오전 1시경에 환자가 갑자기 호흡곤란을 호소하였으며 동맥혈 산소포화도가 84%로 감소하였다. 당직 중이던 마취과 전공의를 호출하였으며 후두경을 이용하여 기관 내 삽관을 시도하였으나 얼굴과 입 안쪽의 부종 때문에 후두경의 삽입이 매우 어려웠으며, 후두경으로 성문을 전혀 확인할 수 없었다. 후두마스크를 삽입을 시도하였으나 잘 삽입이 되지 않았고 삽입 후에도 제대로 환기가 되지 않았다. 코와 입으로 기도유지기를 삽입하고 반복적으로 기도를 흡인하면서 환기를 시도하였으나 제대로 환기가 되지 않았고 산소포화도는 40-60%를 유지하였다. 림프절 절제술을 시행한 이후 발생한 목 부위의 부종과 혈종 때문에 목 부위에서 갑상연골과 운상연골 및 기관의 위치를 특정할 수 없어서 운상갑상막 천자도 실패하였다. 이비인후과 당직 전공의를 호출하여 기관절개술을 시도하였으며 시술 도중 두 차례 40회 이하의 서맥과 함께 저혈압이 발생하여 1시 10분경에 심폐소생술을 시작하였고 atropine 0.5 mg, epinephrine 1 mg이 11번, sodium bicarbonate가 20 mEq씩 8번 정맥 내로 주입되었다. 1시 40분에 기관절개술이 완료되었고, 이후 산소포화도는 100%를 회복하였으며 dopamine 30µg/kg/minute,

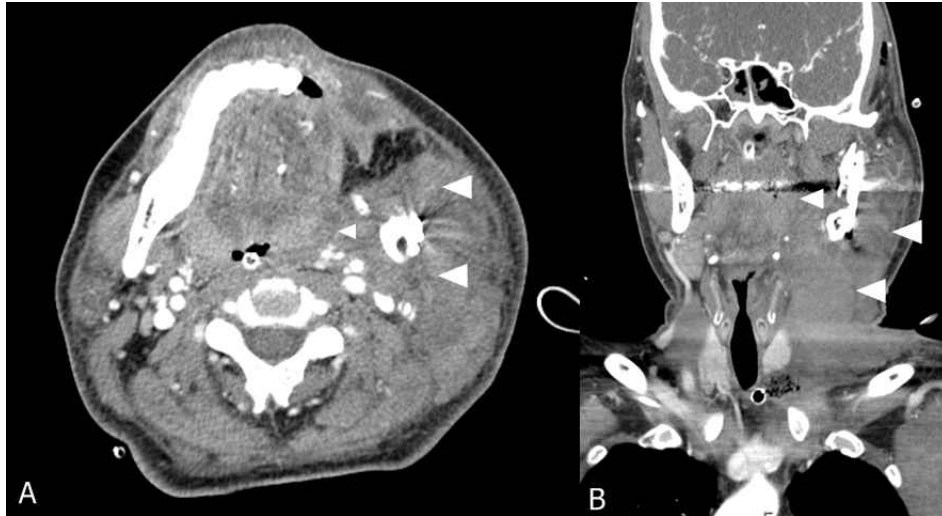

Fig. 2. A: sagittal view; B: coronal view of computed tomographic scan of the neck is demonstrating hematoma which compressing upper airway (white arrow).

dobutamine 30 μ g/kg/minute, norepinephrine 0.2 μ g/kg/minute로 주입하기 시작하였고 혈압은 120/70 mmHg, 심박수는 140회/분을 유지하였다. 이후 midazolam과 rocuronium 지속주입으로 진정시키고 인공호흡기로 인공호흡을 시행하였다. 이후 혈압이 오르면서 norepinephrine, dobutamine, dopamine의 순서로 주입량을 줄이면서 투여를 중지하였다. 이후 시행한 컴퓨터 단층 촬영에서 구강부위에서 성문 상방 부위까지 상기도를 압박하는 혈종과 부종이 관찰되었다(Fig. 2). 혈액검사서서 Hb 7.3, K⁺ 2.1 mmol, CK 538, CK-MB: 2.49로 나타나 농축적혈구 2 단위를 수혈하고 KCL 20 mEq를 생리식염수에 500 ml에 혼합해서 점적 하여 주입하였다. 다른 검사결과에서는 특이사항이 없었다. 수술 후 3일째 midazolam의 주입을 중지하자 환자가 지속적으로 경련을 하기 시작하였으며 의식수준은 반 혼수(semi-coma) 상태였다. 신경과 협진과 함께 시행한 자기공명영상 촬영에서 광범위한 뇌부종을 동반한 대뇌피질과 기저핵의 전체적인 저산소성 손상이 나타났다. Phenytoin 투여 후 경련은 멈추었으나 의식상태는 회복되지 않았다. 술 후 5일째 신경과로 전과되었으며 지속적으로 보존적 치료를 받던 중의식을 회복하지 못한 상태로 술 후 93일째 타 병원으로 전원되었다.

고찰

성문상방 부분의 혈종으로 인한 상기도의 협착은 매우 드물지만 외상, 혈우병, 항응고제 투여(heparin, wafarin, fibrinolytics), 심지어 임플란트 시술 등의 원인으로 발생할 수 있다[1-5].

본 증례의 경우 환자는 하악골의 좌측 부분을 근치적으로 절제하고, 왼쪽 다리에서 공여된 비골을 포함한 유리 피판을 이용하여 재건한 뒤, 왼쪽 목부분의 림프절을 근치적으로 절제하였다. 수술 후 목 부분과 얼굴부분에 혈종과 부종이 나타났으나, 통상적인 수준으로 재수술을 할 정도는 아닌 것으로 판단을 하였다. 목부분의 혈종에 대해서는 압력이 높지 않아 기관을 막히게 할 만큼 심하지 않다고 판단하였다. 기관절개술 후 시행한 컴퓨터 단층 촬영 결과에서도 성문 이하의 부위에서는 기관이 좁아진 소견이 나타나지 않았다. 기관 내 튜브를 제거한 후에 환자는 호흡곤란을 호소하지 않았고 별다른 이상소견이 없었으나 기관 내 튜브를 제거한 지 7시간 만에 호흡곤란을 호소하였다. 따라서, 이 7시간 사이에 하악골 수술부위에서 구강 안쪽으로 혈종 및 부종이 발생하여 상기도를 좁아지게 한 것으로 보이며 이로 인해 후두경을 이용한 경구 기관 내 삽관도 불가능하였다.

Ledesma 등은[6] 두경부 수술 후 발생한 4건의 심각한 기도 협착 증례를 보고하였으며, 이러한 환자들을 치료하는

데 있어서 다섯 가지 정책을 제안하였다. 첫째, 이러한 환자군을 치료하는 의료진은 특별히 따로 교육받아야 한다. 둘째, 조기에 진단되고 치료될 수 있도록 회복실에서 환자의 상태를 잘 감시해야 한다. 셋째, 매우 침습적이고 광범위한 두경부 수술을 받은 경우 수술할 때부터 기관 절개술을 시행하거나, 24시간 이상 기관 내 삽관을 유지한다. 넷째, 수술 후 환자가 다른 원인이 없이 불안한 모습을 보일 경우 저산소증 가능성을 항상 고려한다. 다섯째, 기도를 압박하는 혈종이 생길 경우 즉시 수술 부위를 열고 혈종을 제거하여 기도에 압박을 없앤다.

본 증례의 경우 비교적 침습적인 수술이었으나, 정규적으로 기관절개술을 시행하고 있지는 않았고 수술 후 24시간 이상 기관 내 튜브를 유지하는 정책을 가지고 있지 않았으므로 약 15시간만에 기관 내 튜브를 제거하였다. 본 증례의 환자의 상태를 보았을 때 24시간 이상 튜브를 거치하고 있었다 하더라도, 심한 구강 및 구 인두 내 부종 및 혈종으로 인해서 발관 후 안전을 장담하기는 어려웠을 것으로 생각되며, 환자의 외관만을 확인하고 발관 하는 것은 안전하지 못한 정책으로 생각된다. 영상의학적 검사를 통해 기도압박 상태를 확인하는 것도 한 가지 방법이나, 과도한 방사선 노출 및 비용 문제 등으로 반복해서 검사하기도 어렵다. 결국은 환자에게 호흡곤란 및 저산소증이 발생하는 것을 가능한 한 빨리 발견할 수 있도록 주의 깊게 관찰하는 것 가장 중요한 예방법이 될 것으로 생각된다. 또한, 외과의가 수술 중 기관 절개술을 시행하는 것을 좀 더 적극적으로 고려하는 것이 안전할 것으로 생각된다.

저자들은 이 당시에 양악수술을 받은 환자에 대해서는 24시간 이상 기관 내 튜브를 유지하는 정책을 가지고 있었으며 본 증례 및 최근 많이 이루어지고 있는 양악수술 환자들을 고려하여, 기관 내 튜브의 제거에 대한 정책을 다시 마련하게 되었고 그 내용은 다음과 같다.

1. 환자의 의식상태가 완전히 정상상태이며 구두지시에 적절히 반응할 수 있다.
2. 호흡곤란이 없으며, 인공호흡기의 도움이 필요하지 않다.
3. 환자의 구강 내 출혈, 분비물의 양이 환자에게 문제가 없을 만큼 적다.

4. 환자가 스스로 구강 내 분비물을 적절히 뱉어내거나 흡인기로 제거할 수 있다.

5. 환자가 스스로 입을 벌리고, 혀를 내밀 수 있다.

6. 환자의 아래턱 부분의 부종이 기도를 압박할 만큼 심하지 않고 수술부위의 부종이 목 부분까지 뻗어있지 않다(부종이 기도를 압박하지 않는다).

7. 코피를 막기 위해 비강/구강 내 삽입했던 거즈패킹은 모두 제거되어 있다.

상기한 조건들이 모두 충족된 경우에만 기관 내 튜브를 제거하며, 문제가 생겨도 즉시 의료진이 올 수 있도록, 제거하는 시간은 가급적 오전시간대로 하고, 늦어도 오후 2시를 넘기지 않도록 하였다.

결론적으로 저자들은 수술 후 혈종 및 부종으로 인한 기도 관리 실패를 경험하였다. 이러한 침습적인 수술을 받는 환자의 기도관리에 있어서 주의 깊은 관찰과 치료가 필요하다. 의료진은 발생할 수 있는 문제점에 대해 숙지하고, 적절한 치료 정책을 마련하여 공유하며, 합병증에 즉각 대응할 수 있도록 진료 체계와 장비를 갖추고 교육을 받아야 한다.

참고문헌

1. Frohna WJ, Lowery RC, Jr., Pita F: Lingual and sublingual hematoma causing upper airway obstruction. *J Emerg Med* 2012; 43: 1075-6.
2. Ikeda R, Chiba T, Gorai S, Kobayashi T: Upper airway obstruction by epiglottitis and arytenoids hematoma in a patient treated with warfarin sodium. *Auris Nasus Larynx* 2010; 37: 114-6.
3. Hirshoren N, Varon D, Weinberger JM, Gross M: Airway obstruction and hemophilia-A: epiglottitis hematoma. *Laryngoscope* 2010; 120: 1428-9.
4. Birkholz T, Krober S, Knorr C, Schiele A, Bumm K, Schmidt J: A retropharyngeal-mediastinal hematoma with supraglottic and tracheal obstruction: The role of multidisciplinary airway management. *J Emerg Trauma Shock* 2010; 3: 409-11.
5. Del Castillo-Pardo de Vera JL, Lopez-Arcas Calleja JM,

Burgueno-Garcia M: Hematoma of the floor of the mouth and airway obstruction during mandibular dental implant placement: a case report. *Oral and maxillofacial surgery* 2008; 12: 223-6.

6. Ledesma M, Delas F, Beltran de Heredia B, Roman J, Hernandez C, Villalonga A. Severe airway obstruction in 4 cases of postoperative obstructive hematoma. *Rev Esp Anesthesiol Reanim* 1997; 44: 39-40.