

후족부에 발생한 원발성 골종양

Primary Bone Tumors in Hindfoot

신덕섭 · 이성준

영남대학교병원 정형외과

목적: 후족부에 발생하는 원발성 골종양은 다른 부위에서의 골종양과 비교하여 발생 빈도가 낮고 진단이 늦거나 오진되는 경우가 많은 반면, 이에 대한 대규모 연구 및 보고는 적은 실정으로 후족부의 원발성 골종양의 진단과 치료를 위해 그 임상적 양상에 대하여 알아보하고자 하였다.

대상 및 방법: 1989년부터 2011년까지 본원에서 진단 후 최소 1년 이상 추시 가능하였던 후족부 원발성 골종양 환자 44명의 45예 종양을 대상으로 하였다. 환자들의 의무 기록과 영상 검사를 후향적으로 검토하여 후족부 원발성 골종양에 대한 역학적 조사와 임상적 특성, 치료 방법을 확인하였고, 병리학적 특성을 조사하였다.

결과: 총 44명의 환자 중 남자가 26예, 여자가 18예였으며, 환자들의 평균 연령은 25.1세였고 평균 추시 기간은 33.1개월이었다. 양성 골종양이 44예, 악성 골종양은 1예였으며, 종골에 발생한 골종양이 36예, 거골의 골종양 9예였다. 전체적으로 양성 골종양 중에는 단순골낭종이 20예로 가장 많았으며, 그 다음이 골내지방종이 12예, 연골모세포종 4예 순이었고, 악성 골종양은 유잉 육종이 1예였다. 발생부위 별로 종골에서는 단순골낭종이 18예, 골내지방종이 12예 순이었고, 거골에서는 연골모세포종 3예, 단순골낭종 2예, 골내결절종 2예 등의 순이었다. 환자들의 임상 증상은 통증을 동반하는 경우도 있으나, 우연히 발견되는 경우가 많고 족관절 혹은 후족부의 염좌 또는 타박상으로 오인되는 경우도 많았다. 병적 골절을 동반한 경우는 2예였다. 수술 방법으로는 소파술 혹은 소파술 및 골이식술, 관혈적 정복과 금속고정술 및 골이식술, 종양 절제술, 슬관절 하 절단술 등을 시행하였다.

결론: 후족부에 발생하는 원발성 골종양은 빈도가 드물고 진단이 늦어지는 경우가 많으며, 대부분 양성 종양이었으나 악성종양을 배제할 수 없어 조기 진단과 적절한 치료가 중요할 것으로 사료된다.

색인단어: 후족부, 원발성 골종양

서론

족부에 발생하는 골종양은 다른 부위의 골종양에 비해서 상대적으로 발생 빈도가 낮으며, 악성 종양의 발생 빈도는 더욱 낮은 것으로 알려져 있다.¹⁻⁶⁾ 그리고 후족부에 해당하는 종골과 거골의 골종양은 족부 종양 중에도 많은 수를 차지하지 않는 것으로 보고되고 있다.^{2,6,7)} 족부에 발생하는 골종양은 진단이 늦어지거나 오진되는 경우가 많다.⁸⁻¹⁰⁾ 이는 발생 빈도가 적고, 대다수의 정형외과 의사 또한 자주 접하지 않아 임상 경험이 부족할 수 있기 때문이다. 따라서 족관절 혹은 후족부의 염좌 또는 타박상으로 오진되기도 하며, 골종양 자체의 증상이 없이 우연히 발견되기도

한다.^{8,11)} 이러한 실정으로 후족부 종양의 환자에서 충분한 검사가 이루어지지 않거나, 진단이 지연되거나, 오진되어 골종양에 대한 치료가 제대로 시행되지 않는 경우가 많은 것으로 사료된다. 지금까지 족부와 족관절 전체에 발생한 종양에 대한 연구는 있었으나, 후족부 종양에 대한 연구는 미미하였다. 또한 후족부에 해당하는 종골과 거골의 종양에 대한 연구는 각기 따로 증례 발표로 보고되었을 뿐, 후족부의 골종양에 초점이 맞추어진 연구 및 대규모 연구는 적었다. 최근 Young 등이 후족부의 원발성 골종양과 그 진단에 대하여 보고하였으며,⁸⁾ 이에 저자들은 그 동안 치료한 후족부 골종양 환자들의 의무 기록을 바탕으로 임상적인 증상과 발생한 종양의 종류 및 분포 등 역학적 조사를 통하여 후족부 골종양의 특성을 알고, 그 진단과 치료에 대하여 기존의 연구와 비교하고자 하였다.

접수일 2013년 3월 18일 심사수정일 2013년 5월 30일

게재확정일 2013년 6월 3일

교신저자 신덕섭

대구시 남구 대명동 317-1, 영남대학교병원 정형외과

TEL 053-620-3640, FAX 053-628-4020

E-mail shinds@med.yu.ac.kr

대상 및 방법

1989년 5월부터 2011년 12월까지 본원 정형외과 교실에서 진단

혹은 치료 후 최소 1년 이상 추시 경과관찰 가능하였던 후족부에 발생한 골종양 환자 51명, 52예를 대상으로 하여 의무 기록과 영상의학검사를 후향적으로 조사하였다. 그 중에 신세포암의 종골전이 병소 소견을 보인 1예는 원발성 골종양에 해당하지 않아 제외하였고, 조직 생검 상 종골에 림프구와 조직구 침윤 소견이 보여 림프종이 의심되었으나 진단이 불명확하였던 1예도 대상에서 제외되었다. 또한 수술하지 않고 보존적 치료를 시행하였던 환자 중 추시되지 못하고 소실된 5명도 제외하였다. 최종적으로 종골과 거골에서 원발성으로 발생한 골종양 환자 44명 45예를 본 연구의 대상에 포함하였다. 추시 기간은 최단 1년부터 최장 7년 6개월로 평균 33.1개월이었다.

대상이 된 환자들의 의무 기록과 영상 검사들을 후향적 조사를 실시하였으며, 종양의 발생 부위와 통증 유무 등 임상적 소견 및 진단과 치료 방법을 검토하였다. 의무기록은 후향적으로 외래 기록과 입원기록을 조사하였으며, 진단 당시 환자의 연령 및 성별, 발생 부위와 내원 당시 임상 소견, 병리학적 소견, 치료와 결과 및 예후에 대하여 분석하였다.

모든 후족부 골종양 환자에서 단순 방사선 촬영을 시행하였고, 종골 종양의 경우 종골 측면상과 측면상 영상을 촬영하고 거골 종양의 경우 족관절부의 전후면상과 측면상 영상을 촬영하였다. 필요에 따라 전신 골주사와 전산화 단층촬영, 자기공명영상 촬영을 추가 검사하였다. 전산화 단층촬영을 하였던 환자는 8명, 전신 골주사를 시행한 환자는 4명이었고, 자기공명영상 촬영을 시행한 환자는 28명이었다. 확진은 수술 당시 생검술을 통한 병리 조직학적 검사로 진단하였고, 환자들의 병리조직검사 결과기록지를 분석하였다. 수술하지 않은 환자는 단순 방사선 사진과 자기공명영상 사진으로 진단하였다. 외래 기록과 입원 기록을 통하여 보존적 치료 및 수술적 치료의 여부를 분석하였고, 수술을 시행한 경우 입퇴원기록지와 수술기록지, 영상 기록을 조사하여, 소파술 혹은 소파술 및 골이식술, 관혈적 정복과 금속고정술 및 골이식술, 종양 절제술, 슬관절 하 절단술 등 수술 방법을 알아보았다. 치료 후 추시는 환자의 증상과 영상의학적 검사를 통하여 시행하였고, 영상학적 검사는 단순 방사선 촬영과 필요에 따라 전산화 단층촬영 및 자기공명영상 촬영을 시행하였다.

결 과

1. 연령 및 성별

대상이 되었던 44명의 환자 중 남자가 26명, 여자가 18명이었다. 환자들의 평균 연령은 25.1세였고 11세에서 71세로 다양한 분포를 나타내었다.

2. 발생 부위 및 종양의 분류

후족부 전체의 원발성 골종양을 살펴보면, 양성 골종양이 44예,

Table 1. Distributions of Hind Foot Tumors

Diagnosis	Total
Benign bone tumor	44
Simple bone cyst	20
Intraosseouslipoma	12
Chondroblastoma	4
Chondromyxoid fibroma	2
Osteochondroma	2
Intraosseous ganglion	2
Aneurysmal bone cyst	1
Synovial chondromatosis	1
Malignant bone tumor	1
Ewing's sarcoma	1
Total	45

악성 골종양이 1예였는데, 양성 골종양 중에는 단순골낭종이 20예로 가장 많았으며, 그 다음이 골내지방종이 12예, 연골모세포종 4예, 연골유점액섬유종 2예, 골연골종 2예, 골내지방종 2예, 동맥류성골낭종 1예, 윤활막연골종 1예였고, 악성 골종양은 유잉육종이 1예였다(Table 1).

종양의 발생위치에 따라서는 종골에 발생한 골종양이 36예, 거골의 골종양 9예였다. 발생부위 별로 보면 종골에서는 단순골낭종이 18예, 골내지방종이 12예, 골연골종 2예, 연골모세포종 1예, 연골유점액섬유종 1예, 동맥류성골낭종 1예, 유잉육종이 1예였다. 종골에 발생한 단순골낭종 환자 중 1명은 양측 종골에 발생한 단순골낭종이었다. 거골에 발생한 골종양은 연골모세포종 3예, 단순골낭종 2예, 골내결절종 2예, 연골유점액섬유종 1예, 윤활막연골종 1예였다.

3. 임상 소견

환자들의 내원 당시 임상 증상은 통증이 26명, 종물의 촉지가 2명이었고, 외상 후 단순 방사선 검사상 또는 다른 질환으로 인한 검사상 우연히 발견된 경우가 16명이었다. 우연히 발견된 환자들은 염좌 후 시행한 단순 방사선 촬영에서, 또는 교통사고 후 시행한 단순 방사선 검사에서 골종양이 발견된 경우가 많았고, 전기감전사고 후 검사 중 발견된 경우가 1예, 봉와직염이 있어 내원하여 시행한 자기공명영상 촬영에서 우연히 발견된 1예가 있었다. 통증을 주소로 내원한 경우를 발생 부위별로 나누어보면, 종골의 골종양 환자는 뒷꿈치 통증을 호소하였고, 거골에 발생한 골종양 환자는 족관절부의 통증을 호소하였다. 후족부 종양의 발생부위별 임상증상에서는 종골에 발생한 종양의 경우 통증을 주소로 내원한 환자가 20명, 종물이 촉지되어 내원한 환자가 2명이었고, 우연히 발견된 환자가 13명이었다. 그중 악성 종양인 1예의 유잉육

중 환자는 염좌 후 지속되는 통증을 주소로 내원하였다. 거골에 발생한 골종양 환자들은 통증을 주소로 내원한 환자 6명, 검사상 우연히 발견된 환자가 3명이었다. 전체 후족부 원발성 골종양 환자들 중 병적골절은 2명 있었는데, 뒤꿈치의 통증을 주소로 내원하였고, 종골의 단순 골낭종이 1예, 종골의 연골모세포종이 1예였다. 종골에 골내지방종과 동반된 피로골절이 1예 있었는데, 평소 운동하지 않던 환자로 축구를 심하게 한 후 통증이 있어 시행한 단순 방사선 사진에서 낭종성 병변이 발견되어 본원으로 전원되었고, 자기공명영상 촬영한 결과에서 낭종성 병변은 통증과 무관한 우연히 발견된 골내지방종이었고, 종골 후방에 피로골절 소견이 보였다. 임상 소견에 따른 치료는 통증 및 종물의 축지가 있던 환자 27명 중 19명(70%)은 수술적 치료를 시행하였고, 8명(30%)은 보존적으로 치료하였다. 발생부위에 따라서 보면, 종골에 발생한 골종양 환자들은 통증이 있어 내원한 환자 19명 중 14명(74%)에서 수술적 치료를 시행하였고, 5명은 보존적 치료하였다. 종골 부위에 종물이 축지되었던 환자 2명은 모두 보존적으로 치료 시행하였다. 거골의 골종양 환자 중에는 통증이 있어 내원한 6명 중 5명(83%)에서 수술적 치료를 시행하였고, 1명(17%)에서 보존적 치료하였다. 증상이 없이 우연히 발견된 후족부의 골종양 환자들 16명 중 수술적 치료를 한 환자는 10명(63%), 보존적 치료를 한 환자는 6명(37%)이었다.

4. 치료

수술적 치료를 시행한 환자가 30명, 보존적 치료를 한 환자가 14명이었다. 후족부 양성 골종양에서 수술의 적응증은 종양이 통증을 유발하는 등 증상이 있는 경우, 병변이 골파괴 양상을 보이거나 골절 및 변형의 가능성이 있는 경우로 하였다. 증상을 유발하지 않는 경우나, 족관절 혹은 후족부의 염좌 및 타박상 후 검사상에서 우연히 발견된 경우 보존적 치료를 하였다. 양성 골종양의 수술은 낭종성 종양의 경우 소파술 후 동종골 골이식술, 자가골

및 동종골 골이식술 등을 추가로 시행하였고, 골연골종의 경우 절제술을 시행하였다. 악성 골종양인 1예의 유잉육종에서는 광범위 절제술 후 재건술이 불가능하여 슬관절 하 절단술을 시행 후 항암화학요법을 시행하였다.

발생부위 및 병리학적 진단에 따라 살펴보면, 종골 및 거골의 단순골낭종 14예 환자에서는 소파술 및 동종골 이식술을 시행하였는데, 그 중 4예는 동종골과 자가골을 혼합하여 사용하였다(Fig. 1). 병적 골절을 동반한 1예의 종골의 단순골낭종 환자에서는 소파술 및 동종골 이식술과 체내고정용 금속삽입술을 추가로 시행하였다. 종골의 골내지방종 환자 중 8예의 경우 소파술 및 동종골 이식술을 시행하였다. 거골의 연골모세포종 환자들은 3예에서 소파술 및 동종골 이식술을 시행하였고, 그 중 1예에서 수술 후 추시 시 단순 방사선 검사 상 국소적 음영이 감소하여 재발이 의심되었으나 증상 없으며, 상태가 악화되지 않고 상태 유지되어 경과관찰 하였다. 종골에 발생한 연골모세포종 1예의 경우 병적 골절이 동반되었던 환자로, 석고붕대 시행하여 경과관찰 후 소파술 및 인공 골대체물(tricalcium phosphate) 삽입술 시행하였다. 종골의 동맥류성골낭종 1예는 소파술 및 동종골 이식술을 시행하였고, 거골의 연골유점액섬유종 1예에서는 소파술 및 동종골과 자가골 이식술, 거골의 윤활막연골종의 경우는 소파술을 시행하였으며, 종골의 골연골종 1예에서는 종양 절제술을 시행하였다.

치료 결과를 살펴보면 양성 골종양환자에서 소파술 및 골이식술 시행 후 경화되는 소견 보였으며, 동종골 이식술을 한 경우는 약 5개월 경 경화소견이 보였고 자가골과 동종골을 혼합하여 골이식술 시행한 경우에도 유사한 시기에 경화되는 것을 관찰할 수 있었다. 원발성 악성골종양인 종골의 유잉육종 1예는 광범위 절제술 후 재건술이 불가능할 것으로 판단되어 슬관절 하 절단술을 시행한 후 이후 항암화학요법을 시행하였고, 경과관찰 중 전이 및 재발 소견 없이 생존하였다(Fig. 2).

증상이 없거나 우연히 발견되어 수술 없이 보존적 치료를 시행

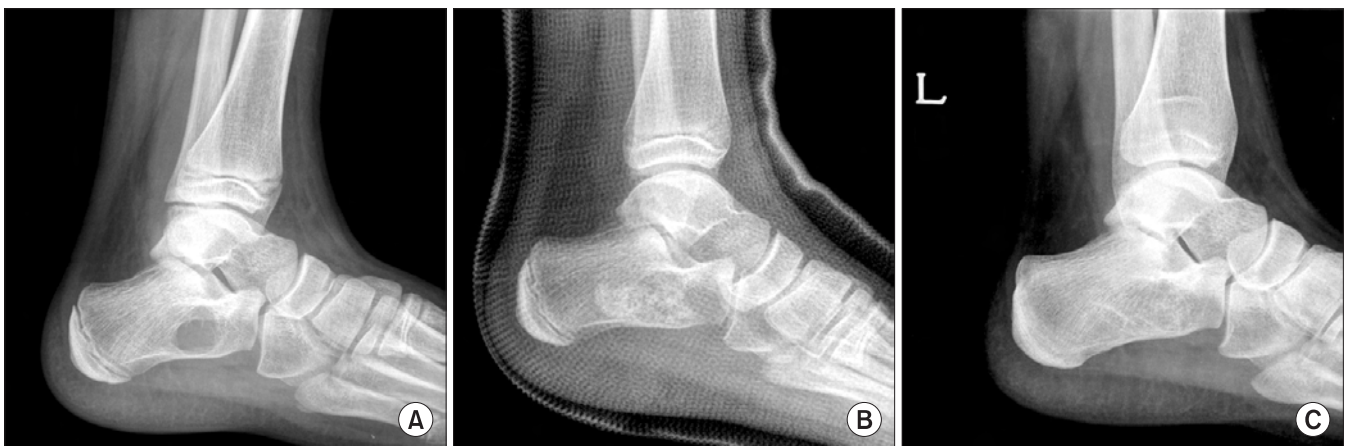

Figure 1. (A) Cystic lesion with well-defined margin in calcaneus was found accidentally after ankle sprain. (B) Cyst was diagnosed as simple bone cyst, filled with allograft chip bone graft. (C) Radiograph of 5 year follow-up showed consolidation of grafted bone post-operatively.

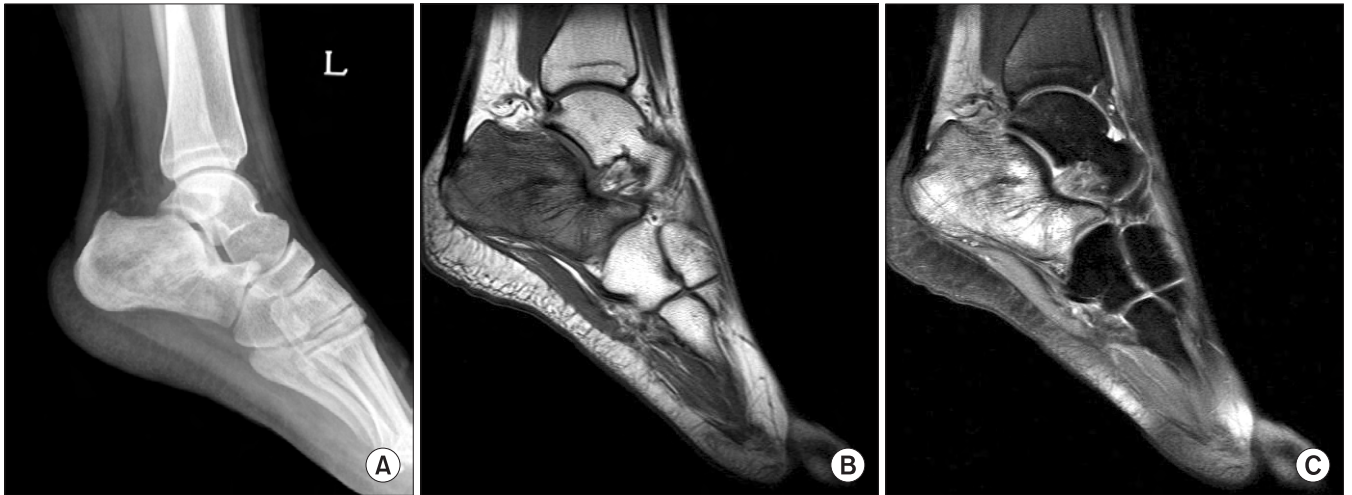


Figure 2. (A) Irregular and sclerotic lesion in calcaneus was found after sprain. (B) T1-weighted MRI of the calcaneus demonstrating low intensity compared to the normal high intensity of bone marrow. (C) T2-weighted MRI of the calcaneus reveal heterogeneous high intensity and extent of marrow infiltration.

한 환자는 종골의 단순 골낭종이 6명, 종골의 골내지방종 4명, 거골의 골내결절종 2명, 종골의 골연골종 1명, 종골의 연골유점액성 유종 1명이었다. 그 중에서 추시 중 통증의 출현이나 병적 골절의 발생으로 새로 수술적 치료를 시행한 경우는 없었다.

고 찰

족부에 발생하는 골종양은 사지 및 척추, 체간 등의 골종양에 비해서 상대적으로 발생 빈도가 낮으며, 악성 종양의 발생은 더욱 드문 것으로 알려져 있다.^{1-4,6)} 그리고 종골과 거골의 후족부 골종양은 족부 종양 중에도 그 수가 많지 않는 것으로 보고되고 있다.^{2,7,8)} Murari 등은 족부에 발생하는 양성 종양과 악성 종양의 비율을 약 6.7:1로 보고하였고,²⁾ Young 등은 후족부에 발생하는 양성 골종양과 악성 골종양의 비율을 종골에서 1.6:1, 거골에서 6.7:1, 후족부 전체에서 약 2.6:1로 보고하였다.⁸⁾ 그러나 본 연구에서는 45예 중 44예가 양성 골종양이었고, 악성 골종양은 종골의 유잉육종 1예가 유일하여 후족부에서 양성 골종양이 호발하였음을 볼 수 있었다. 발생 부위로 살펴보면 Young 등의 연구에서는 57예 중 종골의 골종양 환자가 34예(60%), 거골이 23예(40%)로 보고하였고,⁸⁾ 본 연구에서는 45예 중 종골에 발생한 골종양이 36예(80%), 거골에 발생한 경우가 9예(20%)였다. 진단 별 호발한 종양을 보면 Young 등의 연구에서는 종골에서는 단순골낭종이 가장 많고 그 다음이 연골모세포종이었으며, 거골에서는 유골골종이 가장 많고 연골모세포종이 두 번째로 많았다.⁸⁾ 반면 본 연구에서는 종골에서는 단순골낭종이 18예로 가장 흔히 발생하였고 다음이 골내지방종 12예이었으며, 거골에서는 연골모세포종이 3예로 가장 많았고 단순골낭종 2예, 골내결절종 2예로 다음으로 호발하였다. Young 등의 연구에서는 유골골종이 종골에서 세 번

째, 거골에서는 첫 번째로 많았으며,⁸⁾ Bakotic과 Huvos⁷⁾의 연구와 Ozdemir 등⁶⁾의 연구 등 여러 연구에서 유골골종과 거대세포종이 족부의 양성 골종양 중이 상대적으로 흔하였다고 보고하였으나, 본 연구에서 유골골종과 거대세포종은 발견되지 않았다.

내원 시 임상 증상은 통증이 26명으로 가장 많았고, 종물의 촉지가 2명, 외상 후 또는 타질환으로 내원하여 시행한 검사에서 우연히 발견된 경우가 16명이었다. 종골에서 발생한 원발성 골종양과 거골에서 발생한 원발성 골종양의 임상증상을 비교하면, 종골의 골종양 환자 35명 중 21명(60%)에서 통증 및 종괴의 촉지와 같은 증상이 있었으며, 거골의 환자는 9명 중 6명(67%)에서 증상이 있어 거골에서의 원발성 골종양 환자가 증상이 있는 경우가 더 많았다. Choi 등의 연구에서는 족부의 통증을 호소한 경우가 73%, 종괴가 촉지된 경우가 35%였고,⁴⁾ Young 등의 연구에서는 후족부 골종양 환자에서 통증이 가장 흔한 증상이며, 종창이 다 음이라고 보고하였다.⁸⁾ 환자들의 임상 증상은 타 연구와 유사하였으며, 외상의 병력이 있는 경우에도 주의 깊은 진단 과정을 통하여 골종양을 감별하는 것이 진단에 중요하리라 사료된다.

종골과 거골의 골종양에서 치료에 대해서 살펴보면 종골의 골종양은 35명 중 23명(66%)에서 수술적 치료를 하였고, 12명(34%)에서는 보존적 치료를 시행하였다. 거골의 원발성 골종양은 9명의 환자 중 7명(78%)에서 수술 시행하였고, 2명(22%)에서 보존적 치료를 시행하였다.

본 연구에서 가장 많았던 단순골낭종은 일반적인 치료법으로 스테로이드 병소 주입법, 분말형 동종골 이식술, 자가골수 혼합물 주입법, 골수 주입법, 소파술, 소파술 및 골이식술, 다발성 천공술, 자가골 이식술, 낭포막의 절제술 등이 다양하게 보고되고 있으며,¹²⁾ 종골의 단순 골낭종은 피질골 골절의 가능성이 있거나 관절 변형의 위험성이 있을 때 소파술 및 자가골 이식술이 대표

적인 치료법으로 알려져 있다.¹³⁾ 저자들은 종골과 거골의 단순골 낭종 환자 20예 중 14예에서 수술적 치료하여 소파술 및 동종골 이식술을 시행하였는데, 그 중에 4예는 골이식술 시 동종골과 자가골을 혼합하여 사용하였다. 골이식술 후 결과를 비교하였을 때 소파술 후 동종골 이식술을 한 경우는 약 5개월 경 경화소견이 보였고 소파술 후 자가골과 동종골을 혼합하여 골이식술 시행한 경우에도 유사한 시기에 경화되는 것을 관찰할 수 있었다. 자가골 이식술과 동종골 이식술, 혼합한 이식술은 골유합에 자가골이 유리하나 임상적으로 큰 차이가 없는 것으로 알려져 있다.¹⁴⁻¹⁶⁾ 특별한 치료를 한 1예는 병적 골절을 동반한 종골의 단순골낭종 환자는 18세 여자환자로 낙상 후 시행한 영상의학적 검사상 단순골낭종이 발견되었고 종골의 병적 골절이 거골하 관절을 침범한 소견 보여 수술 시행하였으며, 소파술 및 동종골 이식술과 체내고정용 금속삽입술을 추가로 시행하였다. 이후 골유합되어 체내고정용 금속제거술 시행하였으며, 재발 소견 보이지 않았다(Fig. 3).

골내지방종은 드문 양성 골종양이나 종골에서 발생하는 경우는 종종 증례보고 되었고, 단순 방사선 촬영상 음영이 감소되고 주변 골조직과 경계가 비교적 명확하고 자기공명영상에서 골수 지방과 같은 신호를 나타내는데, 증상이 있는 경우 소파술과 골 이식술을 시행하는 것이 권장된다.¹⁷⁻¹⁹⁾ 본 연구에서의 11명의 골내지방종 환자 중 증상이 있던 7명에서 소파술 및 동종골 이식술

을 시행하였다. 그 중 1명은 양측 종골에 발생한 경우로 양측의 증상은 통증으로 동일하였고 치료 또한 양측 모두 소파술 및 골 이식술 시행하였다. 골내지방종 환자 중 특이했던 1예는 축구를 갑자기 많이 한 이후 발생한 심한 통증을 주소로 타병원을 방문하여 시행한 단순 방사선 촬영에서 종골의 낭종성 종양과 병적골절 의심되어 본원 내원하였다. 본원에서 시행한 자기공명영상 촬영에서 종골의 골내지방종 소견이 보였으나 그와 연결된 병적 골절은 없었고, 종골 후방에 피로골절과 골타박 소견이 보여 종골의 피로골절로 진단하고 석고붕대하여 보존적 치료 시행하였다(Fig. 4).

연골모세세포종은 비교적 드문 양성 골종양이나, 국소 재발률이 10-35% 정도로 보고되어 수술 시 충분한 제거가 필요한 것으로 알려져 있다.²⁰⁻²²⁾ 본 연구에서 거골의 연골모세세포종은 3예였고, 모두에서 소파술 및 동종골 이식술을 시행하였다. 그 중 1예에서 수술 후 단순 방사선 검사 추시 상 국소적으로 음영이 감소하여 재발이 의심되었으나, 증상이 없으며 상태 유지되어 경과관찰 중이다. 종골의 연골모세세포종 환자 1예는 22세 남자로 통증으로 본원 외래 방문하여 단순골낭종 의심 하에 경과관찰 하던 중, 염좌 후 병적 골절 발생하여 입원하였다. 골절은 전위가 심하지 않으며, 거골하 관절이 양호하여 석고붕대하여 경과관찰 하였으며, 골유합 이후 생검술 시행하여 연골모세세포종으로 진단 후 소파술 및

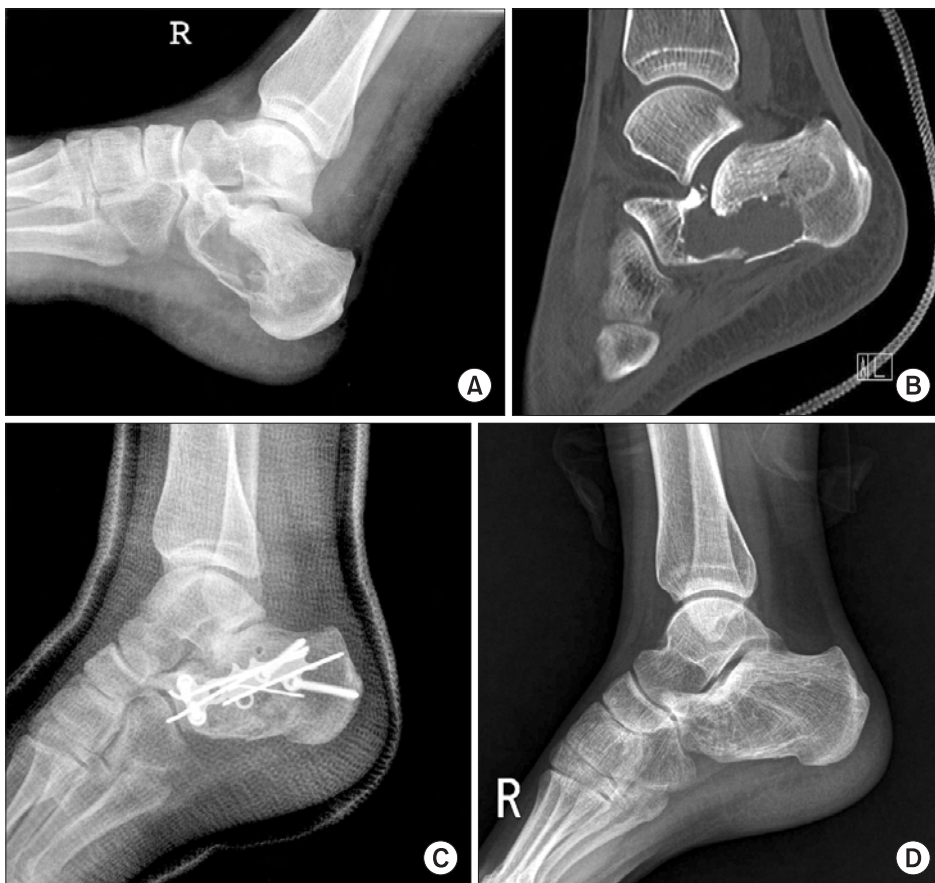

Figure 3. (A) Cystic lesion with pathologic fracture was found in radiograph after fall-down. (B) CT scan showed comminuted fracture extending to large low density lesion. (C) Postoperative radiograph showed state of open reduction and internal fixation with allo chip bone graft. (D) Radiograph of 3 year follow-up showed consolidation of grafted bone.

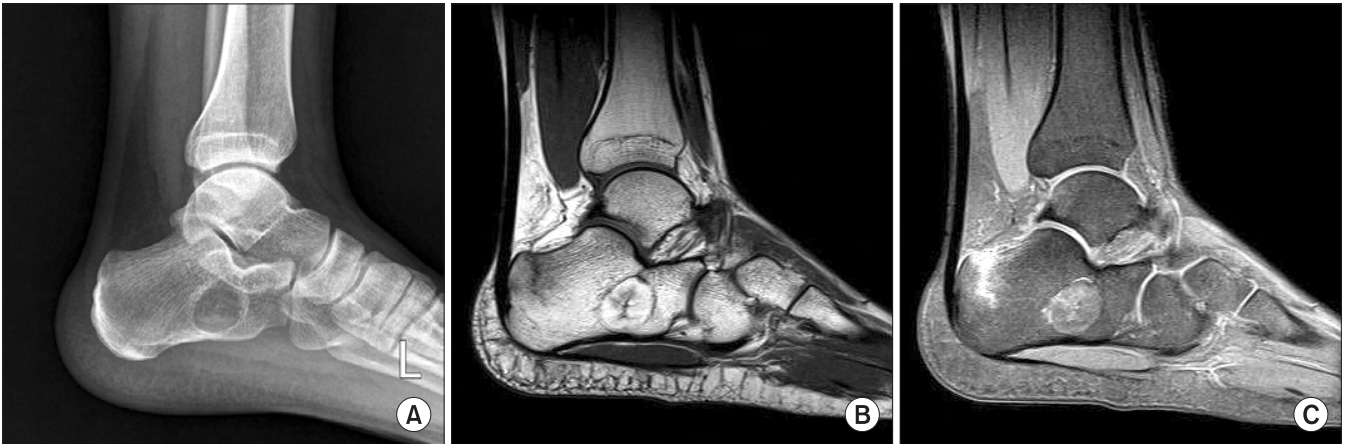

Figure 4. (A) Radiolucent cystic lesion with well-defined margin in calcaneus found in radiograph after playing soccer. (B) T1-weighted MRI showed well-defined fat signal mass and vertical fracture line on posterosuperior aspect of calcaneus. (C) T2-weighted MRI showed well-defined mass and vertical fracture on calcaneus with perilesional bone contusion.

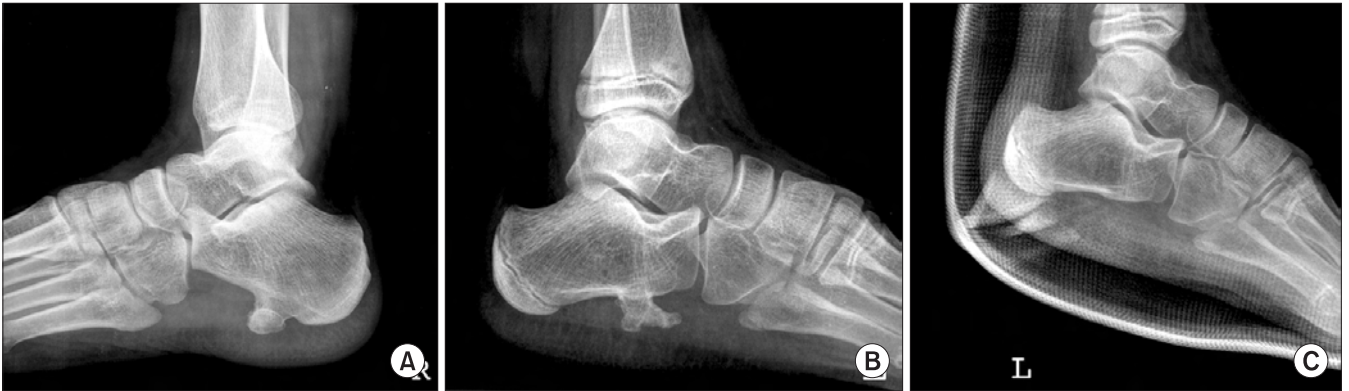

Figure 5. (A) An exophytic osseous mass at plantar surface of calcaneus was found in radiograph. (B) A large exophytic osseous mass at plantar surface of calcaneus was found in plain-film radiograph. (C) Postoperative radiograph showed excised osteochondroma.

인공골대체물(tricalcium phosphate)삽입술 시행하였다.

족부의 골연골종은 매우 드문 것으로 알려져 있으며,²³⁾ 대개 증상이 없으나 통증 및 종양의 골절, 주위 조직 압박으로 인한 점액 낭염, 관절 운동의 제한, 신경학적 증상 등을 일으킬 수 있는 것으로 알려져 있다.^{24,25)} 증상이 있는 경우나, 종양의 크기 증가 시 악성 종양으로 변화가 의심될 때 수술의 적응증이 된다.²⁶⁾ Han 등의 증례에서는 골연골종이 체중 부하되는 부위는 아니었으며 간헐적 통증이 있었으나, 종양이 크고, 그 크기의 증가 가능성과 악성 여부 배제를 위해 수술적 제거를 하였다.²⁴⁾ 본 연구에서 종골의 골연골종은 2예 있었는데, 2예 모두 체중 부하되는 부분에 있으며 크기가 컸으나 1예는 족저부의 통증을 주소로 내원하여 절제술 시행하였고, 다른 1예는 종괴 촉지를 주소로 내원하였으나 통증이 없어 보존적 치료하였다(Fig. 5).

유잉육종은 소아에서 원발성 악성 골종양 중에서 골육종 다음으로 흔하며, 10대에서 호발하여 통증과 종창을 유발하고, 그 치료는 광범위 절제술이나 사지절단술 또는 사지구제술과 방사선 치료, 항암화학요법 등이 사용된다.²⁷⁻³⁰⁾ 본 연구의 종골의 유잉육

종 1예는 16세 여자환자로, 족관절 염좌 후 통증 지속되어 내원하였으며, 광범위 절제술 후 재건술이 불가능할 것으로 판단되어 슬관절 하 절단술을 시행하였다. 이후 종양내과와 협진하여 항암 화학요법으로 치료하였고, 전이 및 재발 없이 경과관찰 중이다.

본 연구의 후족부 골종양 환자 중 증상이 없거나 우연히 발견되어 수술 없이 보존적 치료를 시행한 환자는 총 14명으로 종골의 단순 골낭종이 6명, 종골의 골내지방종 4명, 거골의 골내결절종 2명, 종골의 골연골종 1명, 종골의 연골유점액섬유종 1명이었다. 보존적 치료를 한 환자 중 추시하며 경과관찰하는 중 통증 등의 증상 발생이나 병적 골절의 발생으로 새로 수술적 치료를 시행한 경우는 없었다.

결론

후족부에 발생하는 원발성 골종양은 발생 빈도가 드물고 증상을 유발하지 않는 경우도 많아서, 초기 진단 시 족관절 혹은 후족부의 염좌 또는 타박상으로 오진될 수 있고 진단이 늦어지는 경우

가 많으며, 대부분 양성 종양이었으나 악성종양을 배제할 수 없어 조기 진단을 통한 적절한 치료가 중요할 것으로 사료된다.

참고문헌

1. Walling AK, Gasser SI. Soft-tissue and bone tumors about the foot and ankle. *Clin Sports Med.* 1994;13:909-38.
2. Murari TM, Callaghan JJ, Berrey BH Jr, Sweet DE. Primary benign and malignant osseous neoplasms of the foot. *Foot Ankle.* 1989;10:68-80.
3. Steinberg MD, Steinberg LB, Calihman N. Tumors of the foot: benign and malignant. *J Am Podiatry Assoc.* 1979;69:135-8.
4. Choi WJ, Shin KH, Lee JW, Han CW. Tumors in the foot and ankle (185 cases). *J Korean Foot Ankle Soc.* 2007;11:1-7.
5. Buchner M, Bernd L, Zahlten-Hinguranage A, Sabo D. Bone and soft-tissue tumors of the foot and ankle. *Chirurg.* 2005;76:391-7.
6. Ozdemir HM, Yildiz Y, Yilmaz C, Saglik Y. Tumors of the foot and ankle: analysis of 196 cases. *J Foot Ankle Surg.* 1997;36:403-8.
7. Bakotic B, Huvos AG. Tumors of the bones of the feet: the clinicopathologic features of 150 cases. *J Foot Ankle Surg.* 2001;40:277-86.
8. Young PS, Bell SW, MacDuff EM, Mahendra A. Primary osseous tumors of the hindfoot: why the delay in diagnosis and should we be concerned? *Clin Orthop Relat Res.* 2013;471:871-7.
9. Shin DS, Park SH, Ahn JC. Tumors of the foot. *J Korean Bone & Joint Tumor Soc.* 2003;9:69-76.
10. Dhillion MS, Singh B, Singh DP, Prabhu V, Nagi ON. Primary bone tumors of the talus. *J Am Podiatr Med Assoc.* 1994;84:379-84.
11. Monroe MT, Manoli A 2nd. Osteoid osteoma of the lateral talar process presenting as a chronic sprained ankle. *Foot Ankle Int.* 1999;20:461-3.
12. Killian JT, Wilkinson L, White S, Brassard M. Treatment of unicameral bone cyst with demineralized bone matrix. *J Pediatr Orthop.* 1998;18:621-4.
13. Glaser DL, Dormans JP, Stanton RP, Davidson RS. Surgical management of calcaneal unicameral bone cysts. *Clin Orthop Relat Res.* 1999;(360):231-7.
14. Hollawell SM. Allograft cellular bone matrix as an alternative to autograft in hindfoot and ankle fusion procedures. *J Foot Ankle Surg.* 2012;51:222-5.
15. Delawi D, Kruyt MC, Huipin Y, et al. Comparing autograft, allograft, and tricalcium phosphate ceramic in a goat instrumented posterolateral fusion model. *Tissue Eng Part C Methods.* 2013. [Epub ahead of print]
16. An HS, Lynch K, Toth J. Prospective comparison of autograft vs. allograft for adult posterolateral lumbar spine fusion: differences among freeze-dried, frozen, and mixed grafts. *J Spinal Disord.* 1995;8:131-5.
17. Aumar DK, Dadjo YB, Chagar B. Intraosseous lipoma of the calcaneus: report of a case and review of the literature. *J Foot Ankle Surg.* 2013;52:360-3.
18. Greenspan A, Raiszadeh K, Riley GM, Matthews D. Intraosseous lipoma of the calcaneus. *Foot Ankle Int.* 1997;18:53-6.
19. Weinfeld GD, Yu GV, Good JJ. Intraosseous lipoma of the calcaneus: a review and report of four cases. *J Foot Ankle Surg.* 2002;41:398-411.
20. Bloem JL, Mulder JD. Chondroblastoma: a clinical and radiological study of 104 cases. *Skeletal Radiol.* 1985;14:1-9.
21. Edel G, Ueda Y, Nakanishi J, et al. Chondroblastoma of bone. A clinical, radiological, light and immunohistochemical study. *Virchows Arch A Pathol Anat Histopathol.* 1992;421:355-66.
22. Lee YK, Han IK, Oh JH, Lee SH, Kim HS. Treatment and prognosis of chondroblastoma. *J of Korean Bone & Joint Tumor Soc.* 2007;13:81-7.
23. Giudici MA, Moser RP Jr, Kransdorf MJ. Cartilaginous bone tumors. *Radiol Clin North Am.* 1993;31:237-59.
24. Han CS, Park PY, Park JS, Park KH. Osteochondroma of the Os calcaneum - A case report -. *J of Korean Bone & Joint Tumor Soc.* 2008;14:152-6.
25. Karasick D, Schweitzer ME, Eschelman DJ. Symptomatic osteochondromas: imaging features. *AJR Am J Roentgenol.* 1997;168:1507-12.
26. Blitz NM, Lopez KT. Giant solitary osteochondroma of the inferior medial calcaneal tubercle: a case report and review of the literature. *J Foot Ankle Surg.* 2008;47:206-12.
27. Kennedy JG, Frelinghuysen P, Hoang BH. Ewing sarcoma: current concepts in diagnosis and treatment. *Curr Opin Pediatr.* 2003;15:53-7.
28. Weber KL. Current concepts in the treatment of Ewing's sarcoma. *Expert Rev Anticancer Ther.* 2002;2:687-94.
29. Weber KL, Sim FH. Ewing's sarcoma: presentation and management. *J Orthop Sci.* 2001;6:366-71.
30. Leeson MC, Smith MJ. Ewing's sarcoma of the foot. *Foot Ankle.* 1989;10:147-51.

Primary Bone Tumors in Hindfoot

Duk-Seop Shin, and Sung-Jun Lee

Department of Orthopedic Surgery, Yeungnam University Medical Center, Daegu, Korea

Purpose: Primary bone tumors of hindfoot are uncommon compared with other locations, and there have been few large-group studies. This study was designed to analyze the characteristics and the clinical results of the primary bone tumors of hindfoot.

Materials and Methods: Forty five cases in 44 patients who have been diagnosed from 1989 to 2011 were reviewed. The minimum follow-up period was 1 year. We retrospectively reviewed the medical records and images.

Results: Twenty six cases were male and 18 cases were female. Mean follow-up period was 33.1 months and mean age was 25.1 years. Forty four cases were benign and 1 case was malignant. Thirty six cases occurred in calcaneus and 9 cases were in talus. The most common benign bone tumor was simple bone cyst (20 cases), followed by intraosseous lipoma (12 cases), and chondroblastoma (4 cases). In calcaneus, there were 18 cases of simple bone cyst, and 12 cases of intraosseous lipoma. In talus, there were 3 cases of chondroblastoma, 2 cases of simple bone cyst, and 2 cases of intraosseous ganglion. Many patients with hindfoot bone tumors presented with pain, but some were found accidentally. Patients received surgical procedures, such as curettage and bone graft, open reduction and internal fixation, tumor resection, and below knee amputation.

Conclusion: Primary bone tumors of hindfoot are rare and can be misdiagnosed as ankle sprain or contusion. Although most are benign, malignant tumors cannot be ruled out, so early diagnosis and appropriate treatment is important.

Key words: hindfoot, primary bone tumor

Received March 18, 2013 **Revised** May 30, 2013 **Accepted** June 3, 2013

Correspondence to: Duk-Seop Shin

Department of Orthopaedic Surgery, Yeungnam University Hospital, 317-1, Daemyong-dong, Nam-gu, Daegu 705-717, Korea

TEL: +82-53-620-3640 **FAX:** +82-53-628-4020 **E-mail:** shinds@med.yu.ac.kr