

장애인 환자에서의 전악 수복 증례

김애라 · 방몽숙 · 박상원 · 임현필 · 윤귀덕 · 양홍서*

전남대학교 치의학전문대학원 보철학교실

Full mouth rehabilitation for a disabled patient: a case report

Ae-Ra Kim, DDS, MSD, Mong-Sook Vang, DDS, PhD, Sang-Won Park, DDS, PhD,

Hyun-Pil Lim, DDS, PhD, Kwi-Dug Yun, DDS, PhD, Hong-So Yang*, DDS, PhD

Department of Prosthodontics, School of Dentistry, Chonnam National University, Gwangju, Korea

The spectrum of physically challenged patients who visit to a dental clinic for treatments are diverse: from ones of mild disabilities, who lead their lives in a similar way of ordinary people, to others who suffer from diseases that are difficult to be diagnosed, and need medical expertise due to systemic care or special techniques and instruments because of behavior management and difficulty of treatments. The patient in this case was 25-year-old autistic male patient who visited the clinic on account of overall treatment for multiple carious lesions. He could perform normal daily life to some degree under the care of a guardian. This case report describes predicaments of making a treatment plan resulted from lack of information about disabled patients, and difficulties of proceeding treatment procedures under general anesthesia. It is considered that sufficient consultation and history taking are needed before treatment for disabled patients. (*J Korean Acad Prosthodont 2013;51:208-13*)

Key words: Disabled patient; General anesthesia

서론

장애인 치과학은 장애인을 대상으로 일반적인 치과의료 행위를 수행하는 치의학의 한 분야로 장애에 따른 치과 관련 질환, 행동 조절, 전신관리, 구강위생 유지 등의 고려할 사항들이 많다. 장애인 환자 중에는 구강보건 인식이 부족하거나 인식 하더라도 구강위생 관리 수행의 어려움으로 구강위생이 불량한 사람이 많다.^{1,2} 치과의사를 포함한 치과 관련인은 장애인 개인에 대한 의학지식과 정보가 부족하여 두려워하거나 이해하기 어려워 소홀히 하기 쉽다. 쉽지 않은 의사소통, 행동조절의 어려움으로 비장애인을 치료할 때보다 시간소모가 많으며 생산성 면에서 경제적이지 못하다. 치과시설 이용 시 일반 편의시설이 미흡하고 검진, 치료에 대한 재정지원 대책과 행정적인 지원 등이 부족하다. 이러한 특수성으로 장애인 치과는

모든 관련인이 포함된 포괄적 치과의료로서 동기부여를 우선으로, 관리를 체계화하여 개별적인, 집단적인 관리의 시행이 필요하다.

장애인 환자는 원만하지 않은 의사소통, 행동 조절이 어려워 치과 치료 시 신체적 속박이나 약물을 이용한 진정요법, 전신마취 등이 필요하다.³ 최근에는 여러 번의 전신마취 및 진정법을 시행하더라도 근관 치료 및 금관수복 그리고 심지어 교정 치료로부터 임플란트 수복 등의 복잡하고 다양한 치과치료가 시행되고 있다.⁴ 간단한 치료만이 필요하다면 신체적 속박이나 약물 진정을 통한 치료를 할 수도 있겠으나 광범위하고 복잡한 장시간의 시술이 필요하다면 전신마취가 고려되어야 한다. 전신마취를 시행 함으로서 환자는 육체적, 정신적 스트레스로부터 해방되어 안정을 줄 수 있으며, 치과 의사 역시 환자의 협조가 필요하지 않은 상황에서 정확하고 신속한 처치가

*Corresponding Author: Hong-So Yang

Department of Prosthodontics, School of Dentistry, Chonnam National University,
33 Yongbong-ro, Buk-gu, Gwangju, 500-757, Korea
+82 62 530 5630: e-mail, yhsdent@chonnam.ac.kr

Article history: Received May 14, 2013 / Last Revision June 11, 2013 / Accepted July 5, 2013

© 2013 The Korean Academy of Prosthodontics

© This is an Open Access article distributed under the terms of the Creative Commons Attribution Non-Commercial License (<http://creativecommons.org/licenses/by-nc/3.0>) which permits unrestricted non-commercial use, distribution, and reproduction in any medium, provided the original work is properly cited.

가능하게 되어 신체적, 심리적 부담이 줄게 된다.⁵⁶ 그리고 여러 치료를 한번에 시행할 수 있기 때문에 환자는 여러 번의 내원으로 인한 불안감, 비용, 시간을 절약할 수 있다.⁷

임플란트는 구강 내 보철수복에 있어서 높은 성공률을 보이고 있다.⁸⁹ 그러나 장애를 가진 환자들은 치과치료에 협조도가 떨어지며, 구강위생 환경이 나쁘기 때문에 어려움이 있다.¹⁰ 현재까지 장애 환자의 임플란트 치료에 대한 보고는 많지 않으나 여러 문헌에서 장애인 환자에서 임플란트를 식립하여 비장애인 환자와 비교 시 차이가 없는 결과를 보고하였다.¹¹¹² 장애가 임플란트 치료의 금기증이 아님을 알고 임플란트 옵션을 치료 계획에 포함시켜야 하며 술 전 철저한 평가가 이루어져야 할 것이다.

자폐증은 사회적 상호 작용 결여, 의사소통 장애, 매우 제한되고 반복적인 행동과 관심의 증상을 보이는 발달장애를 말한다.¹³ 이와 관련된 구강 내 특이한 증상은 없었으나 자해행동으로 인한 입술의 열상, 치아 외상 등이 나타나는 경우가 있고 구강위생관리가 어려워 치아 우식증과 치주질환이 발생하기 쉽다. 장애인 환자에서의 치료 계획은 장애의 정도와 환자 또는 보호자의 관리 능력에 따라 결정이 되어야 한다. 그리고 가급적 가철성 보철물은 피하고 보존치료와 간단한 치주치료로 관리하며 구강 위생관리가 잘 될 경우 치주 수술이나 보철 치료를 고려해야 한다.

장애인치과는 비장애인과 별차이 없는 경증 장애인에서부터 질환의 진단이 쉽지 않고 전신관리의 필요에 따른 의학적 전문성이 요구되거나 행동조절 및 치료의 어려움으로 특수 기술과 장비를 필요로 하는 장애인까지 다양하다. 장애인 치과치료의 대부분은 일반 치과에서 행해질 수 있으나 단지 장애의 특성상 치료 시 협조가 잘 이루어지지 않아 치과치료 술

식이 아닌 환자의 행동조절과 합병증의 대처에 보다 많은 지식이 필요하다. 치과 의료의 목표는 환자의 동기부여를 우선으로 예방중심적이고 정기검진을 통한 관리를 체계화하여야 한다. 중등도 이상의 장애인 환자에서는 이들과 관련된 여러 분야의 전문가가 관여하는 종합적인 관리가 필요하다.

증례보고

본 증례의 환자는 자폐성 장애를 갖은 25세 남자 환자로 다수의 우식으로 인한 전반적인 치료를 위해 본원 장애인센터로 내원하였다. 초진 내원시 방사선 사진 촬영 후 간단한 구강검사를 시행하였다(Fig. 1). 환자가 입을 벌리는 것은 가능하나 날카로운 기구로 탐침시 겁을 내어 검사가 쉽지 않았고 의사소통이 불가능하여 통증여부도 알 수 없었다. 보호자의 지도하

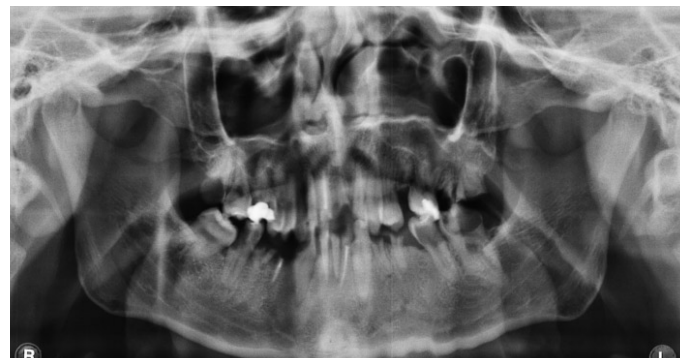


Fig. 1. Initial panoramic radiograph. Multiple retained roots and dental caries are seen.

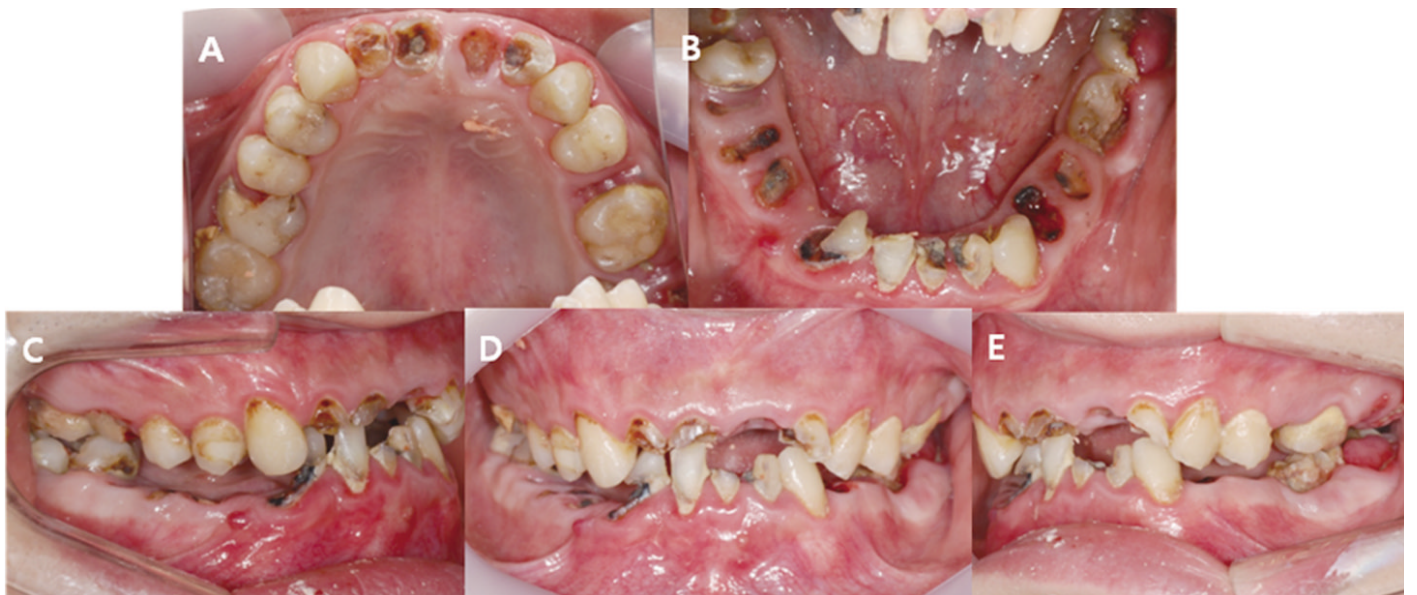

Fig. 2. Initial intraoral photograph. A: Maxillary occlusal view, B: Mandibular occlusal view, C: Right buccal view, D: Frontal view, E: Left buccal view. Full mouth rehabilitation with multiple teeth extraction was needed.

에 일상적인 생활이 어느 정도는 가능하나 행동조절이 되지 않아 외래 전신마취 하에서 치료를 진행하기로 하였다. 다수의 치아 우식으로 전악 수복이 필요한 상태였다. 하악 무치악 부위는 고정성 임플란트 보철물과 가철성 부분틀니 치료 옵션에 대해 보호자분과 상담하였고 고정성 보철로 치료계획을 수립하였다. 전신마취 하에서 치료를 진행하기 때문에 한번에 많은 치료를 받아야 했다. 철저한 사전 치료계획의 수립이 필요하였으나 낮은 협조도로 초진 내원시 간단한 구강검진과 임시치료계획을 세우고 전신마취 하에서 재평가하여 최종 치료계획을 결정하기로 하였다. 전신마취를 위한 술 전 검사로 혈액 검사, 뇨검사, 생화학 검사, 내분비 검사, 심전도 검사 및 흉부방사선 검사를 시행한 결과 정상범주의 소견을 보였다.

첫 번째 전신마취

구강 내 재검사 후 알지네이트로 예비 인상을 채득하였다 (Fig. 2). 치석제거술을 시행하였고 잔존 치근 및 우식으로 인해 치질이 치은연하에 존재하는 다수의 치아를 발치를 시행하였으며 근관치료를 시작하였다. 최종 치료 계획을 수립하였고 최소 6번 이상의 전신마취가 필요할 것으로 예상되었다(Fig. 3).

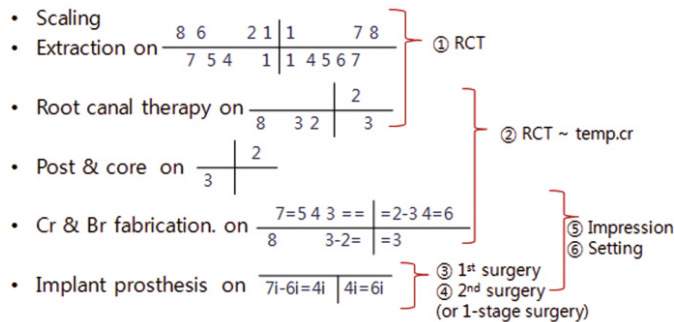


Fig. 3. Definitive treatment plan established under the first general anesthesia. Treatment possible per one general anesthesia is in a parenthesis on the right side. At least 6 times of general anesthesia was required; initially 2 times for extraction, root canal therapy, and temporary crown, then 2 times for implant installation (1st and 2nd surgery), and the other 2 times for impression and setting of final prosthesis.

두 번째 전신마취

첫 번째 전신마취 시 귀가한 후 환자가 봉합사를 자가 발사하여 발치와가 벌어져 치조골이 노출된 상태였다(Fig. 4). 근관 치료를 완료 하였고 치질이 충분하지 않은 치아(상악 좌측 측절치, 하악 우측 견치) 에는 포스트(DT Light post®, Bisco Inc, Schaumburg, USA) 와 코어(Biscore™, Bisco Inc, Schaumburg, USA) 로 축조하였고 다른 근관 치료된 치아는 코어로 축조한 후 치아 삭제를 시행하였다. 치아 삭제 시 혀, 혀점막, 입술을 보호하기 위해 개구기 사용은 필수적이었으며 타액 배출기, 치경 등이 사용되었다. 미리 제작해 놓은 임시 치아를 조정한 후 임시 시멘트(Cavitec™, Kerr Co., Orange, USA)로 접착하였다. 전신마취 회복 과정 중에 환자가 손으로 임시치아를 제거하였다. 임시 치아가 탈락되어 세 번째 전신마취 전까지 임시 치아 적응 여부를 평가할 수 없었다.

세 번째 전신마취

임플란트를 제외한 고정성 보철을 먼저 진행하기로 하였다. 금속도재관을 위한 치아 삭제 후 폴리비닐실록산(Honigum® light, DMG, Hamburg, Germany)으로 최종 인상을 채득하였다 (Fig. 5). Willis gauge로 교합수직고정 결정 후 교합관계 기록 및 안

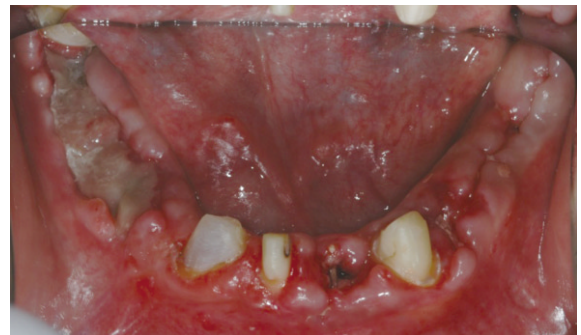

Fig. 4. Intraoral photograph under the second general anesthesia. Alveolar bone was exposed since the extraction socket in the lower posterior was open on the right side. Implant installation was expected to be 3 months after the extraction.

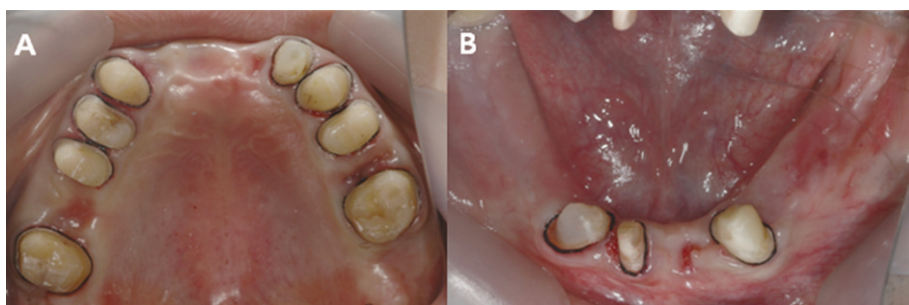


Fig. 5. Tooth preparation for porcelain fused metal crowns under the third general anesthesia. A: Maxillary occlusal view, B: Mandibular occlusal view.

공이전하였다. 미리 제작해 놓은 임시 치아를 재 이장하여 임시시멘트(GC Fuji TEMP LT™, GC Co., Tokyo, Japan)로 접착하였으나 퇴원 후에 환자가 임시치아를 손으로 제거하였다.

봉합사나 임시 치아를 빼는 행동으로 보아 임플란트 식립 시 초기고정에 대한 문제와 예후에 대해 보호자와 다시 상담하였다. 당시 환자 전신적인 상태가 좋아지고 있었기 때문에 임플란트 식립은 추후 협조도가 더 좋아질 시에 하기로 하고 하악 무치악 부위는 국소의치로 치료계획을 변경하였다. 전신마취 횟수를 줄이고 사용 용이성을 위해 탄성의치(flexible denture)로 제작하기로 하였다.

네 번째 전신마취

구강 내에서 금속 코핑을 시적하였고 교합인기재(Regisil® Rigid, Dentsply, Konstanz, Germany)로 교합관계 기록하였다(Fig. 6).

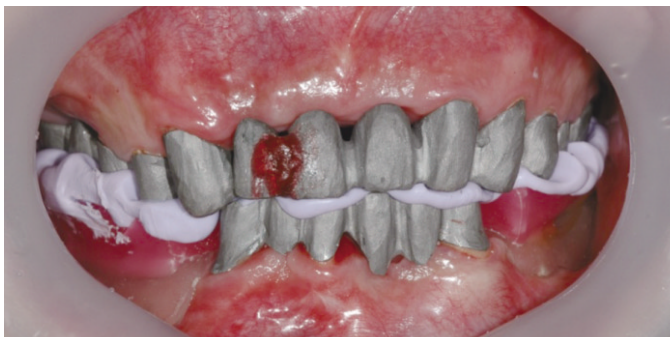

Fig. 6. Bite registration under the fourth general anesthesia. The gap between #11 and #12 was cut and fixated by pattern resin due to tilting of the six unit bridge on the upper anterior part. Occlusal rim was fabricated on mandibular recording base and bite was acquired with bite registration material (Regisil® Rigid, Dentsply, Konstanz, Germany).

탄성의치 제작을 위해 금속 코핑 상에서 개인 트레이를 이용하여 알지네이트로 픽업 인상 채득하였다(Fig. 7). 트레이를 넣고 불 운동 및 혀의 움직임은 인기 해야 했기 때문에 하악 인상 채득의 어려움이 있었다.

다섯 번째 전신마취

금속도재관 및 탄성의치를 구강 내에서 교합조정을 시행하였다. 전신마취 하 구강 내에서 교합 조정하는 과정이 쉽지 않았고 이 때 혀가 깨물리지 않도록 주의해야 했다. 금속도재관은 RMGI (RelyX™ luting cement, 3M ESPE, St. Paul, MN, USA) 시멘트로 합착하였다(Fig. 8).

보철 수복 후 정기검진을 시행하였으나 협조가 어려워 교합관계를 정확히 확인할 수 없었다. 그러나 구강위생관리는 치료 전보다 향상되어 있음을 알 수 있었다. 약 4개월 간의 치료

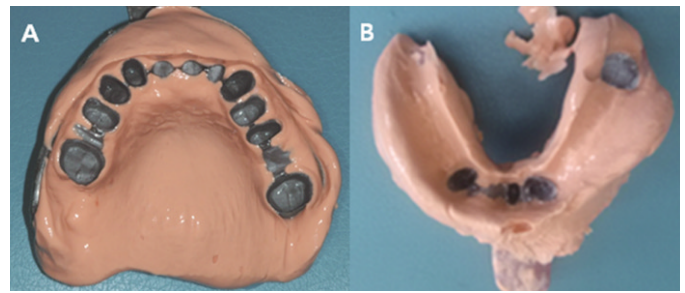


Fig. 7. Pick-up impression. A: Maxilla, B: Mandible. Pick-up impressions of upper and lower jaws were acquired with metal frames. In order to fabricate lower flexible denture, impression was acquired with multiple trials for precise retromolar pad and border area.

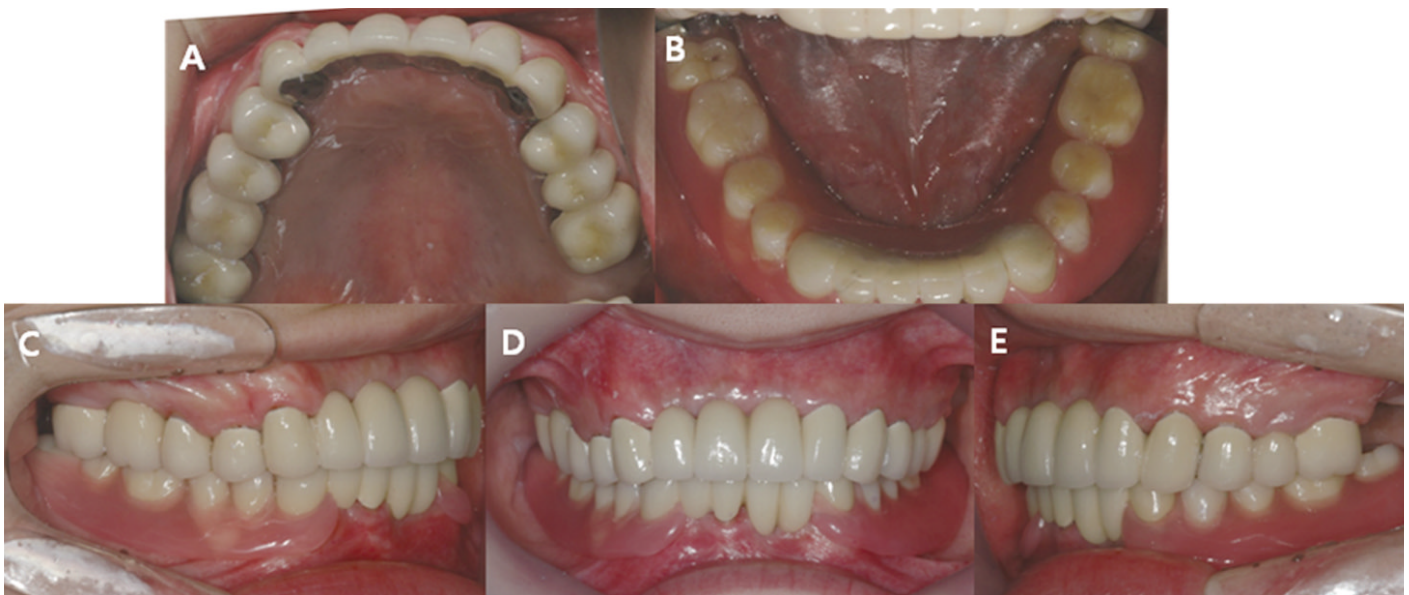

Fig. 8. Final restoration. A: Maxillary occlusal view, B: Mandibular occlusal view, C: Right buccal view, D: Frontal view, E: Left buccal view. Fixed prostheses with porcelain occlusion were cemented with RMGI (RelyX™ luting cement, 3M ESPE, St. Paul, MN, USA) cement, and flexible denture was delivered.

기간 동안 구강위생관리의 중요성을 강조하여 칫솔질 교육을 시행하였다. 칫솔질이 용이치 않을 경우엔 국이나 물로 입을 행구도록 하였으며 평소 물이나 차를 마시도록 하였다. 치료 전보다 구강위생관리 능력이 향상 되어 좋은 예후를 보일 것으로 생각되었다.

고찰

장애인 치과 치료 시 행동조절을 위해 자폐 심도나 행동장애 정도, 연령 등을 고려해야 하며 여러 척도를 사용해 행동 조절법을 결정해야 한다.¹⁴ 장애인환자에 대한 치료 시 술 전 주의 깊은 평가는 필수적이며, 의학적 병력에 대한 평가 시 약제에 대한 과민반응에 대한 부분도 반드시 평가 되어야 한다.^{15,16} 그리고 환자에게 가장 적절한 형태의 전신마취를 선택하는 데는 환자의 신체상태, 계획된 치과치료, 장비의 준비 등을 철저히 평가한 후에 결정되어야 한다.¹⁷ 본 증례 환자는 낮은 협조도와 광범위한 치과 치료를 위해 전신마취 하에서 치료를 진행하였다. 외래 전신마취의 경우는 4시간을 넘기지 않을 것이 추천되고 있다.¹⁸ 그래서 가능한 짧은 시간에 양질의 치료를 할 수 있도록 술 전 준비 및 사전에 철저한 치료 계획으로 치료 시간이 지연되지 않도록 해야 하는 부담감이 있었다.

본 증례 환자에서 임시 시멘트로 임시치아를 접착하였으나 이 환자의 경우에는 접착력이 강한 시멘트(resin modified glass ionomer or resin cement)를 사용하여 임시치아 적응여부를 평가하는 것이 좋았을 것으로 생각된다. 자폐증 환자로 의사소통이 쉽지 않았기 때문에 치료 과정 중에 환자가 식사에는 문제가 없는지, 자주 손을 대는 치아가 있는지 등에 대해 치료 내원 때마다 같이 생활하는 보호자와의 상담이 필요하였다. 세 번째 전신마취 후 환자 보호자와 상담 시 임플란트 수술로 인한 전신 마취 횟수 증가와 개인적인 사정으로 다른 지역으로 이동을 해야 했기에 치료가 빨리 끝나기를 원하였다. 장애인 환자에 있어서 가철성 보철물이 추천되지 않으며 치조골 흡수, 침상 과정 등이 필요함을 설명하였으나 당시 환자의 협조도가 좋아지고 있는 상태로 임플란트 수술은 일단 보류하고 가철성 보철물을 제작하기를 원하였다. 탄성의치는 얇게 만들 수 있어 이물감을 감소시키고 내원 횟수가 절약되어 시간이 절약된다. 전통적인 메탈-아크릴릭 국소의치는 클라스프가 파절되기 쉽고 파절된 경우 수리하거나 재제작하여야 하나 탄성의치는 유연성이 좋고 충격에 잘 견디기 때문에 부러지거나 금이 가거나 적합성이 감소되지 않는다.¹⁹

본 증례의 환자는 자폐증으로 치료 계획을 세우기가 쉽지 않았다. 행동조절이 어렵기 때문에 가철성 보철물의 사용 여부, 치관연장술과 같은 치주수술을 통해 치아의 유지여부를 판단해야 했고 어떠한 치료든지 구강위생관리가 중요하기 때문에 관리가 가능할지에 대해서도 고민해 봐야 했다. 장애인 치료 시 장애인에 대한 이해와 기왕력을 고려하여 충분한 상담을 걸쳐 환자에 맞는 적절한 치료를 해야 할 것으로 사료된다.

References

- Holt RD, Rule DC, Davenport ES, Fung DE. The use of general anaesthesia for tooth extraction in children in London: a multi-centre study. *Br Dent J* 1992;173:333-9.
- Numm JH. The dental health of mentally and physically handicapped children: a review of the literature. *Community Dent Health* 1987;4:157-68.
- Manley MC, Pahl JM. Dental services for children with mental handicaps: policy changes and parental choices. *Br Dent J* 1989;167:163-7.
- Seo KS, Jang KT, Kim HJ, Yum KW. The status of comprehensive dental treatment and type of disabilities of the patients treated under outpatient general anesthesia at the clinic for the disabled in Seoul national university dental hospital. *J Korean Dent Soc Anesth* 2006;6:82-8.
- Solomon A. Indications for dental anesthesia. *Dent Clin North Am* 1987;31:75-80.
- Smith FK, Deputy BS, Berry FA Jr. Outpatient anesthesia for children undergoing extensive dental treatment. *ASDC J Dent Child* 1978;45:142-5.
- Ghezzi EM, Chávez EM, Ship JA. General anesthesia protocol for the dental patient: emphasis for older adults. *Spec Care Dentist* 2000;20:81-92.
- Arvidson K, Bystedt H, Frykholm A, von Konow L, Lothigius E. A 3-year clinical study of Astra dental implants in the treatment of edentulous mandibles. *Int J Oral Maxillofac Implants* 1992;7:321-9.
- Testori T, Wiseman L, Woolfe S, Porter SS. A prospective multicenter clinical study of the Osseotite implant: four-year interim report. *Int J Oral Maxillofac Implants* 2001;16:193-200.
- Gabre P, Martinsson T, Gahnberg L. Longitudinal study of dental caries, tooth mortality and interproximal bone loss in adults with intellectual disability. *Eur J Oral Sci.* 2001;109:20-6.
- Smith RA, Berger R, Dodson TB. Risk factors associated with dental implants in healthy and medically compromised patients. *Int J Oral Maxillofac Implants* 1992;7:367-72.
- Rogers JO. Implant-stabilized complete mandibular denture for a patient with cerebral palsy. *Dent Update* 1995;22:23-6.
- American Psychiatric Association. *Diagnostic and Statistical Manual of Mental Disorders, 4th ed., Text Revision.* Washington DC, American Psychiatric Association, 2000.
- Manley MC, Pahl JM. Dental services for children with mental handicaps: policy changes and parental choices. *Br Dent J* 1989;167:163-7.
- Robertson JR, Ball HC. Dental treatment with general anaesthesia for handicapped patients. *Br Dent J* 1973;134:151-3.
- Limeres Posse J, Vázquez García E, Medina Henríquez J, Tomás Carmona I, Fernández Feijoo J, Diz Dios P. Pre-assessment of severely handicapped patients suitable of dental treatment under general anesthesia. *Med Oral* 2003;8:353-60.
- Moon SY, Kim SG. Dental treatment of psychiatric patients. *Korean Assoc Disabil Oral Health* 2006;2:1-9.
- Fahy A, Marshall M. Postanaesthetic morbidity in out-patients. *Br J Anaesth* 1969;41:433-8.
- Kay KS. *Removable partial prosthodontics.* 4th ed., Narae publishing Inc, Seoul, Korea, 2007, p. 644.

장애인 환자에서의 전악 수복 증례

김애라 · 방몽숙 · 박상원 · 임현필 · 윤귀덕 · 양홍서*

전남대학교 치의학전문대학원 보철학교실

장애인치과는 비장애인과의 차이가 없는 경증 장애인에서부터 질환의 진단이 쉽지 않고 전신관리의 필요에 따른 의학적인 전문성이 요구되거나 행동조절 및 치료의 어려움으로 특수기술과 장비를 필요로 하는 장애인까지 다양하다. 본 증례는 자폐성 장애를 갖은 25세 남자 환자로 구강위생관리가 잘 되지 않아 다수의 우식으로 전반적인 치료를 위해 내원하였다. 장애인 환자에 대한 정보 부족으로 인한 치료 계획 수립의 어려움 및 전신마취 하에서 시술의 어려움을 경험하며 장애인 치과치료시 충분한 상담과 기왕력 파악 후 적절한 치료가 필요할 것으로 사료되었다. (*대한치과보철학회지* 2013;51:208-13)

주요단어: 장애인; 전신마취

* 교신저자: 양홍서

500-757 광주광역시 북구 용봉로 33번지 전남대학교 치과병원 치과보철학교실

062-530-5630: e-mail, yhsdent@chonnam.ac.kr

원고접수일: 2013년 5월 14일 / 원고최종수정일: 2013년 6월 11일 / 원고채택일: 2013년 7월 5일

© 2013 대한치과보철학회

© 이 글은 크리에이티브 커먼즈 코리아 저작자표시-비영리 3.0 대한민국 라이선스에 따라
이용하실 수 있습니다.