

소아에서 발생한 직장구불결장의 분절확장에 대한 Laparoscopic-Assisted Transanal Endorectal Pull-Through 술식

경북대학교 의학전문대학원 병리학교실¹, 외과학교실

박지영¹ · 박진영

서 론

선천성 대장의 분절확장(congenital segmental dilatation of the colon)은 매우 드문 질환으로 알려져 있으며, 아직까지 정확한 원인은 밝혀지지 않았다. 특징적으로 대장의 일부가 국소적으로 확장되어있으며, 확장된 대장의 근위부 및 원위부는 정상 소견을 보이며 주로 신생아나 소아에서 복부 팽만과 만성 변비를 보인다. 임상양상과 방사선학적 소견이 선천성 거대결장과 유사하여 감별진단이 필요하다. 저자는 8세 남아에서 직장구불결장에 발생한 선천성 분절확장에 대하여 laparoscopic assisted transanal pull-through 술식을 시행하고 좋은 결과를 경험하였기에 문헌고찰과 함께 보고하는 바이다.

증 례

8세 남아가 만성 변비로 내원하였다. 출생 당시 태변배출의 과거력은 정확히 확인할 수 없었다. 과거력 상 신생아시기 이후부터 변을 잘 보지 못했다고 하며, 생후 5개월부터 4-5일마다 한번씩 변을 보았으며, 혼자서는 변을 잘 보지 못해서 엄마가 집에서 관장을 한 후에 변을 보았다. 엄마가 환아의 배를 만져보면 단단한 덩어리가 자주 만져졌다고 하며, 관장 후에는 없어졌다고 한다. 환아는 정상적으로 경구섭취를 하였으며, 변비 이외에 다른 동반된 증상은 없어서 특별히 병원에 가지는 않고 경과 관찰을 해왔다고 한다. 하지만 그 이후로도 계속 변비가 지속되어, 7세에 타 병원에서 대장조영술을 시행하였고, 초단분절 선천성 거대결장이 의심되어 경직장 근육절제술(transrectal myectomy)을 시행하였다. 당시 조직검사에서 신경절세포(ganglion cell)는 존재하였으며, 수술 후에도 계속 변비가 지속되어 본원으로 전원 되었다. 본원 내원 당시 이학적 검사에서 복부 팽만은 없었고, 직장손가락검사에서 많

이 논문은 2013년 6월 20일 포항에서 개최된 제29회 대한소아외과학회 춘계학술대회에서 구연되었음.

접수일: 13/10/16 게재승인일: 13/11/29

교신저자: 박진영, 700-721 대구광역시 중구 삼덕 2가 50번지 경북대학병원 외과

Tel : 053)420-5612, Fax : 053)421-0510

E-mail: kpnugs@knu.ac.kr

http://dx.doi.org/10.13029/jkaps.2013.19.2.156

은 양의 변이 차 있었다. 본원에서 시행한 복부 단순촬영 상 장 폐색의 소견은 없었으며, 대장 내에 많은 양의 변이 관찰되었다. 대장조영술에서 직장구불결장이 심하게 확장되어있었고, 그 상방으로 갑작스런 이행부위가 관찰되며 상방의 근위부 대장은 정상이었다(그림 1). 본원에서 시행한 직장 생검

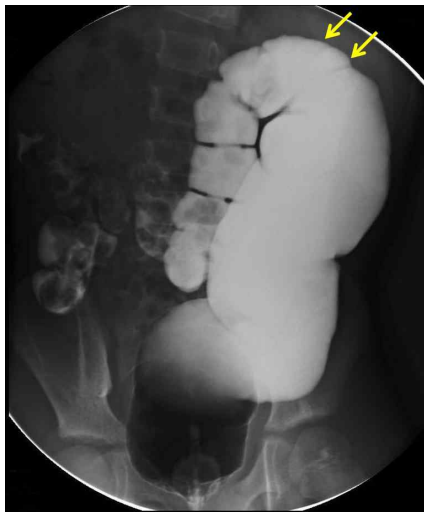

Fig. 1. Barium enema shows dilated rectosigmoid colon with abrupt transition to a normal proximal colon.

에서도 신경절 세포가 존재하여, 일단 선천성 거대결장은 배제되었다. 환아는 변비 이외에는 다른 증상이 없어, 식이요법과 약물 치료 및 관장을 시행하면서 외래에서 계속 경과 관찰하였다. 하지만 그 이후로도 1달에 1-2번 정도 변을 보았고 팬티에 변을 자주 묻혀오는 일이 많아져서 진단적 복강경 탐색을 시행하였다. 수술은 전신마취 하에 들 제거술자세(lithotomy position)을 취하였으며, 배꼽하방에 10 mm 투관침을 삽입한 후 기복을 만들었으며 우상복부, 우하복부, 좌하복부에 5 mm 투관침을 각각 삽입하였다. 복강 내에는 심하게 확장된 직장구불결장이 관찰되었으며, 그 상방의 대장은 정상이었다. 확장된 직장구불결장과 소장 사이에 유착이 있어서 유착박리술을 시행하였으며, 확장된 직장구불결장과 상방으로 비장굴곡(splenic flexure)까지 박리를 시행하였다. 동시에 transanal approach를 시행하였으며, 항문견인기(Lone Star Medical Products Inc, Houston, TX, USA)로 항문의 시야를

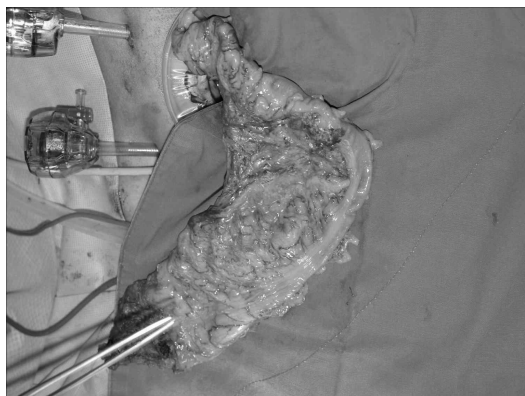


Fig. 2. Intraoperative photograph shows a localized dilatation of the rectosigmoid colon with normal colon proximally. Note also the dilated and tortuous mesocolic and serosal blood vessels.

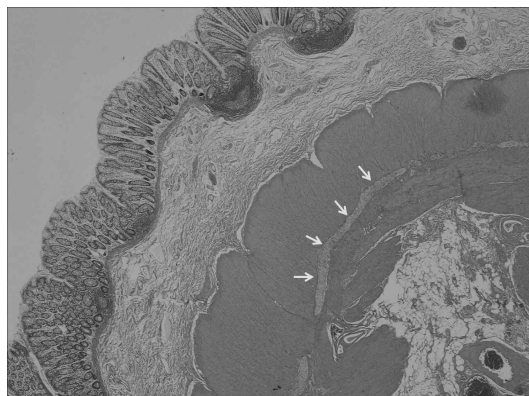

Fig. 3. Microscopic examination shows marked hypertrophy of the inner circular muscle layer and abnormal location of ganglion cells (oblique arrows) within the inner circular muscle layer (H & E, x 20).

확보하고 출혈을 줄이기 위해 1:100,000 epinephrine 적당량을 직장 점막하층에 주사하였다. 항문치상선 상방 0.5cm에서 직장점막을 환상으로 절개한 다음 견인을 위해 다수의 5-0 black silk로 점막을 봉합한 다음 근육층으로부터 점막층을 분리하기 시작하였다. 점막층의 박리가 복막반전부(peritoneal reflection)에 이르면 직장근육층을 환상으로 절개하여 복강 내로 접근하였다. 배꼽하방의 10 mm 투관침부를 중심으로 연장 절개하여 wound protector를 설치한 후 확장된 직장구불결장을 복강 외로 들어내었다(그림 2). 확장된 직장구불결장을 절제한 후 동결절편에서 신경절 세포가 존재하는 것을 확인하였으며, 근위부 하행결장을 다시 복강 내로 넣은 후 하방의 항문관으로 pull-through 시행한 후 치상선 직상방에서 문합술을 시행하였다. 수술 전에 장 준비가 잘되어있었고, 환자와 보호자가 대장루를 원하지 않아 시행하지 않았다. 절제된 직장구불결장의 육안적 소견은 크기가 20×7cm로 심하게 확장되어있었고, 외관상 장벽이 전반적으로 두꺼워져 있었으며, 장막의 혈관화(vascularization)가 풍부하고, 결장간막에 있는 혈관들이 구불구불하게 확장되어 있었다. 현미경적 소견상 점막과 점막하층은 정상이었으며, 근육층이 심하게 두꺼워져 있었는데, 외세로근육층(outer longitudinal muscle layer)보다 내원형근육층(inner circular muscle layer)의 비후가 더 심했다. 정상적인 경우에는 내원형근육과 외세로근육사이에 근육층 신경얼기(myenteric plexus)가 존재하는데 반해, 환자의 경우에는 특징적으로 내원형근육층 내에서 근육층 신경얼기가 관찰되었다(그림

3). 환아는 수술 후 특별한 합병증 없이 퇴원하였으며, 현재 수술 후 10개월이 경과되었으며 외래 추적 관찰 중이다. 수술 직후에는 하루에 변보는 횟수가 8-10회 정도였는데 마지막 외래방문 때는 하루에 1-2회 정도로 감소하였다.

고 찰

선천성 대장의 분절확장(congenital segmental dilatation of the colon)은 매우 드문 질환으로 대장의 기계적인 폐쇄나 협착이 없고, 신경절 세포의 병리학적 이상이 없이 단지 국소적으로 대장의 확장이 발생한다. 1959년 Swenson 과 Rathausser가 대장에서 발생한 3예를 처음으로 보고하였으며¹, 그 이후로 드물게 증례보고들이 발표되었다²⁻¹⁰.

대부분 어릴 때부터 증상이 시작되어 선천적으로 발생한다고 알려져 있지만 아직까지 정확한 발생원인은 밝혀지지 않았으며, 다양한 이론들이 제기되었다. Irving 과 Lister는 자궁 내에서 umbilical ring, vitelline vessels 혹은 omphalomesenteric band에 의한 외부적 장의 압박에 의해 발생한다고 제안하였다¹¹. Mathe 등은 장의 원시 신경근육이상(primitive neuromuscular dysfunction)에 의해 발생한다고 주장하였다¹². 그 이외에도 장 기관발생의 장애(impairment of intestinal organogenesis), 장 근육층의 형성저하(hypoplasia of intestinal muscle), 비정상적인 화학전달물질(deranged chemo-transmitter), 비정상적 근육 발달, 신경성원인, 및 자궁 내 혈관 파국(vascular catastrophe)이 원인으로 제시되었다¹⁰. Helikson

등은 확장된 장의 장막에 풍부하게 늘어난 혈관들이 장의 확장과 연관이 있다는 vascular role을 제안하였다².

선천성 대장의 분절확장은 대장의 모든 부위에서 발생할 수 있으나, 직장구불결장에서 가장 호발한다⁴.

임상적으로 수유 불내증, 일시적 복부 종괴, 및 성장 장애 등 비특이적 임상 양상을 나타낼 수도 있지만, 만성 변비 및 복부 팽만이 동반된다.

외관상 확장된 대장의 분절에는 결장띠(taenia coli)가 없으며, 장 운동이 감소되어 있고, 장막층에 모서리 대장동맥(marginal colonic artery)에 의해 공급되는 풍부한 혈관화를 관찰할 수 있다².

진단은 대장조영술을 시행하며 특징적으로 직장구불결장이 국소적으로 확장되어 있고, 갑작스러운 이행부위를 동반한 근위부 및 원위부의 정상적인 대장을 관찰할 수 있다. 임상적으로 만성 변비 및 복부 팽만이 동반되면 초단분절 선천성 거대결장과 감별 진단이 필요하며, 정확한 감별을 위해서는 항문직장압력측정법을 시행하여 내괄약근의 이완여부를 확인하거나 직장 생검을 시행하여 신경절 세포의 유무를 확인해야 한다.

현미경적 소견으로는 확장된 장의 분절에 근육층의 비후가 관찰되는데, 신생아의 경우는 근육층이 정상인데 반해 영아나 소아에서는 근육층이 비후해서, 이러한 근육층의 비후는 선천적인 원인보다는 만성적인 장의 팽창으로 인해 2차적으로 발생한 것으로 여겨진다². 확장된 장의 분절과 정상적인 장 모두에서 점막하 및 근육층의 신경절 세포가 정상적인 위치에 존재한다. 이에 반해

Mahadevaiah 등은 근육층의 신경절 세포의 위치가 정상적으로는 내원형근과 외세로근 사이에 존재하지만, 그들은 내원형근내에서 신경절기와 신경절 세포를 발견하였으며, 이러한 신경절 세포의 위치 이상이 비정상적인 근육층 비후와 관련이 있을 수 있다고 보고하였다¹⁰. 저자들의 증례에서도 마찬가지로 근육층의 신경절 세포가 내원형근 내에서 발견되어 Mahadevaiah 등의 증례와 동일하였다.

치료는 확장된 대장의 절제가 필요하며, 전방 혹은 저위전방절제술, Duhamel 술식이 사용된다. 하지만 저자들은 복강경과 transanal endorectal pull-through 술식을 병행하여 골반 박리로 인한 주위 장기의 손상위험을 피하고 확장된 직장구불결장을 합병증 없이 절제할 수 있었다^{13,14}.

비록 직장구불결장에 발생하는 선천성 분절확장은 드물지만, 만성 변비와 복부 팽만을 동반하고 있는 소아에서 감별 진단해야 하겠다.

참 고 문 헌

1. Swenson O, Rathauer F: *Segmental dilatation of the colon: a new entity*. Am J Surg 97:734-8, 1959
2. Helikson MA, Schapiro MB, Garfinkel DJ, Shermeta DW: *Congenital segmental dilatation of the colon*. J Pediatr Surg 17:201-2, 1982
3. Mizote H, Oku H, Gu L, Hikita S, Tanaka Y, Kakegawa T: *Congenital segmental dilatation of the colon*. Kurume Med J 35:89-93, 1988
4. AL-Salem AH, Grant C: *Segmental*

- dilatation of the colon. Report of a case and review of the literature.* Dis Colon Rectum 33:515-8, 1990
5. Sarin YK, Singh VP: *Congenital segmental dilatation of colon.* Indian Pediatr 32:116-8, 1995
 6. Ravasse P, Petit T, Cau D, Delmas P: *Volvulus of the sigmoid colon as a complication of segmental dilatation of the colon. Report of two cases.* Eur J Pediatr Surg 6:375-7, 1996
 7. Mathur P, Mogra N, Surana SS, Bordia S: *Congenital segmental dilatation of the colon with anorectal malformation.* J Pediatr Surg 39:e18-20, 2004
 8. Kothari P, Gowrishankar, Rastogi A, Dipali R, Kulkarni B, Gowrishankar: *Congenital segmental dilatation of colon with colonic atresia.* Indian J Gastroenterol 24:123-4, 2005
 9. Alqahtani AR: *Laparoscopic-assisted sigmoid resection for colonic ectasia in a neonate.* J Pediatr Surg 45:1714-6, 2010
 10. Mahadevaiah SA, Panjwani P, Kini U, Mohanty S, Das K: *Segmental dilatation of sigmoid colon in a neonate: atypical presentation and histology.* J Pediatr Surg 46:e1-4, 2011
 11. Irving IM, Lister J: *Segmental dilatation of the ileum.* J Pediatr Surg 12:103-12, 1977
 12. Mathé JC, Khairallah S, Phat Vuoung NP, Boccon-Gibod L, Rey A, Costil J: *Segmental dilatation of the ileum in a neonate. Study of the myenteric plexus with a silver staining preparation (author's transl).* Nouv Presse Med 11:265-6, 1982
 13. Georgeson KE, Robertson DJ: *Laparoscopic-assisted approaches for the definitive surgery for Hirschsprung's disease.* Semin Pediatr Surg 13:256-62, 2004
 14. Antao B, Roberts J: *Laparoscopic-assisted transanal endorectal coloanal anastomosis for Hirschsprung's disease.* J Laparoendosc Adv Surg Tech A 15:75-9, 2005

Laparoscopic-Assisted Transanal Endorectal Pull-Through for Segmental Dilatation of Rectosigmoid Colon in a Child

Ji young Park¹, M.D., Jinyoung Park, M.D.

*Department of Pathology¹, Department of Pediatric Surgery,
Graduate school of Medicine, Kyungpook National University,
Taegu, Korea*

Congenital segmental dilatation of the colon is a very rare entity of unknown etiology, characterized by a localized dilatation of a bowel segment of the colon of variable length and an abrupt transition between the normal and dilated intestine. It can affect any part of the colon, with the rectosigmoid colon being the most commonly affected site. The clinical and radiological features may resemble that of Hirschsprung disease, but differ in that the normal ganglion cells are found in the dilated and normal segment of the colon. We performed laparoscopic-assisted transanal endorectal pull-through for segmental dilatation of rectosigmoid colon in an 8-year-old boy with chronic constipation since the age of 5 months.

(J Kor Assoc Pediatr Surg 19(2):156~161), 2013.

Index Words : Segmental dilatation, Rectosigmoid, Child

<p>Correspondence : <i>Jinyoung Park, M.D., Department of Surgery, Kyungpook National University Hospital, 50 Samduk-2 Ga, Chung-gu, Taegu 700-721, Korea</i> Tel : 053)420-5612, Fax : 053)421-0510 E-mail: kpnugs@knu.ac.kr</p>
--