

양측성 제1대구치 이소맹출 치료의 치험례

오미희 · 이수언 · 최성철 · 김광철 · 최영철 · 박재홍

경희대학교 치과대학 소아치과학교실

국문초록

제1대구치의 이소맹출은 치아가 비정상적 위치로 맹출하는 경우를 말하며 이 경우 제2유구치 원심면의 비정상적 조기흡수를 야기한다. 제1대구치의 이소맹출은 인구의 3~4% 정도에서 나타나며 주로 상악에서 호발한다. 이소맹출한 치아의 66% 정도는 별다른 치료 없이 자발적으로 맹출 경로를 개선하는데 반해 비가역적 이소맹출의 경우에는 능동적 치료가 필요하다. 치료 방법은 크게 두 가지로 나눌 수 있다: 치간이개와 원심경사. 치간이개는 매복 정도가 최소인 경우 시행할 수 있으며, 매복이 심한 경우에는 원심경사가 필요하다. 현재까지의 대부분의 보고들은 편측성 이소맹출의 치료방법에 대해 다루었으며 양측성 이소맹출의 치료에 관한 보고는 많지 않다. 본 증례들은 양측성 제1대구치 이소맹출을 보이는 환아들로 modified bilateral Halterman appliance를 이용하여 양호한 치료결과를 얻었기에 이를 보고하는 바이다.

주요어: 양측성 이소맹출, 제1대구치, Modified bilateral Halterman appliance

I. 서 론

제1대구치의 이소맹출은 혼합치열기에 나타나는 맹출장애로 제1대구치가 제2유구치 원심 풍용부 하방에 갇혀 정상적인 교합 평면까지 맹출하지 못하는 것이다¹⁻³⁾. 이는 인구의 3~4% 정도에서 나타나며 주로 상악에서 호발하며, 하악에서는 드문 것으로 알려져 있다^{2,4,5)}. 그러나 상악과 하악의 이환율에 큰 차이가 없다는 보고도 있다⁶⁾. Pulver⁷⁾는 구치부 이소맹출의 국소적 원인으로 비정상적으로 큰 치아의 크기, 작은 악궁, 두개저에 비해 후방에 위치한 상악궁, 제1대구치의 석회화 지연 및 맹출 동안의 비정상적인 근심경사 등을 들고 있고, 몇몇 연구에서는 악골의 저성장이 이소맹출의 원인이 될 수 있다고 하였다^{2,6,7)}.

이소맹출은 가역적 이소맹출과 비가역적 이소맹출로 나뉘는데 가역적 이소맹출(jump case)의 경우 별다른 치료 없이도 자발적으로 개선되며 이는 제1대구치 이소맹출의 66% 정도에 해당한다. 비가역적 이소맹출(hold case)의 경우 능동적 치료를 시행하지 않으면 제1대구치가 제2유구치에 의해 갇혀있거나 제2유구치의 조기탈락을 야기한다²⁾. 비가역적 이소맹출을 치료하지 않은 경우 제2유구치의 조기상실, 공간소실, 악궁길이의 감

소, 제1대구치의 근심경사 및 회전, 제2소구치의 매복 등의 문제를 야기하므로 이소맹출한 제1대구치의 조기치료는 조기(차단) 교정치료의 중요한 부분으로서 안정적인 교합을 얻기 위해 필수적이다^{2,3)}.

현재까지의 대부분의 보고들은 편측성 이소맹출의 치료 방법에 대해 다루었으며 양측성 이소맹출의 치료에 관한 보고는 많지 않다. 저자는 양측성 제1대구치 이소맹출을 보이는 환아들에서 modified bilateral Halterman appliance를 이용하여 양호한 치료결과를 얻었기에 이를 보고하는 바이다.

II. 증 례

1. 증례 1

6세 8개월 남아로 정기적인 구강검진 도중 하악 양측 제1대구치의 이소맹출이 관찰되어 방사선사진을 촬영하였다. 방사선사진 검사결과 양측 제1대구치가 제2유구치 원심풍용부 하방에 갇혀있었고 제2유구치의 원심치근의 심한 흡수 및 제1대구치의 협면우식이 관찰되었다(Fig. 1). 임상 검사 시 제2유구치의 동

교신저자 : 박재홍

서울특별시 동대문구 회기동 1 / 경희대학교 치과대학 소아치과학교실 / 02-958-9379 / pedopjh@khu.ac.kr

원고접수일: 2012년 09월 10일 / 원고최종수정일: 2012년 12월 14일 / 원고채택일: 2012년 12월 07일

요도는 없었으며 타진 시 음성반응을 보였고 환아는 특별한 불편감을 호소하지 않았다.

Modified bilateral Halterman appliance를 이용한 원심경사를 시행하기로 결정하고 내원 당일, 제2유구치에 교정용 밴드를 적합한 후, 인상을 채득하였다. 1주 후 장치를 장착하고 제1대구치 교합면에 교정용 버튼을 부착한 후 3주 간격으로 chain elastic을 이용하여 장치를 활성화하였다(Fig. 2). 장치 장착 9주 후 좌측 하악 제1대구치의 매복이 완전히 해소되어 협면 우식 부위의 레진수복을 시행하였으며, 우측 제1대구치의 협면 우식은 점차 심화되는 양상이 보여 치은압배사를 이용하여 격리한 후 레진수복을 시행하였다.

3개월 후 양측 제1대구치 모두에서 이소맹출이 해소되었으며 제2유구치와 제1대구치 사이에 약 2 mm 정도의 공간이 형성되게 과잉 수정한 후 장치를 제거하였다. 방사선학적 검사 결과 제1대구치의 정상적 치근 형성이 진행되고 있으며 제2유구치의 치근 흡수도 초진 시와 비교했을 때 더 많이 진행되지 않았다(Fig. 3). 장치 제거 3개월 후 약간의 충생이 보이나 제1대구치

의 맹출이 정상적으로 이루어진 것을 알 수 있으며 재발은 발생하지 않았다(Fig. 4). 6개월 후 하악 좌측 제2유구치가 탈락되어 설측 호선(Lingual arch)을 장착해 주었으며 현재 주기적 검사를 시행하고 있다.

2. 증례 2

8세 4개월 남아로 정기적인 구강검진 중에 양측 상악 제1대구치의 이소맹출이 관찰되어 방사선검사를 시행하였다. 방사선 사진 검사 결과 양측 상악 제1대구치의 근심경사와 제2유구치 원심치근의 흡수가 관찰되었다(Fig. 5). 이 환아 역시 이소맹출에 의한 특별한 불편감을 느끼지 못하였다. 첫 번째 증례와 마찬가지로 modified bilateral Halterman appliance를 제작, 장착한 후 교정력을 가하였다. 장치 장착 14주 만에 이소맹출이 완전히 해소되어 장치를 제거하였으며(Fig. 6), 2년 후 정기검진 시 제2유구치의 동요도 및 임상적 증상은 없었으며 제1대구치의 정상적 맹출이 이루어진 것을 관찰할 수 있었다.

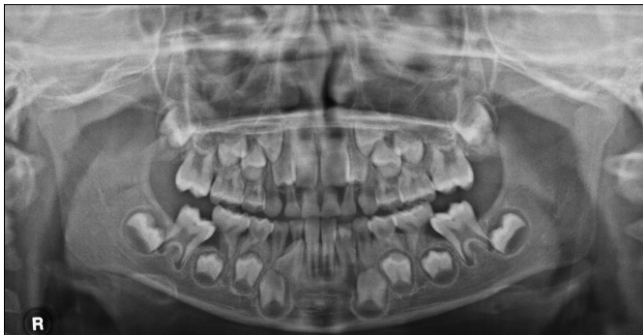

Fig. 1. Pre-treatment panoramic view. The mandibular first molars are erupting ectopically and entrapped by the primary second molars. The distal roots of each primary second molar are severely resorbed and note the caries on mandibular first molars.

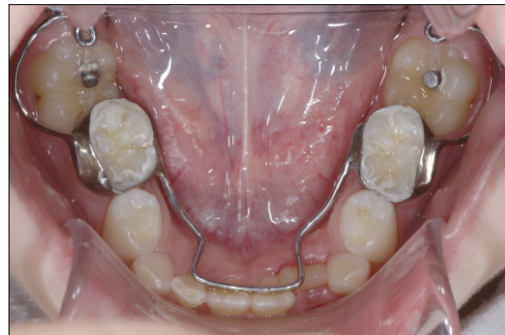

Fig. 2. Modified bilateral Halterman appliance is cemented to move mandibular first molars distally. Occlusal buttons are bonded with composite resin and chain elastics are applied.

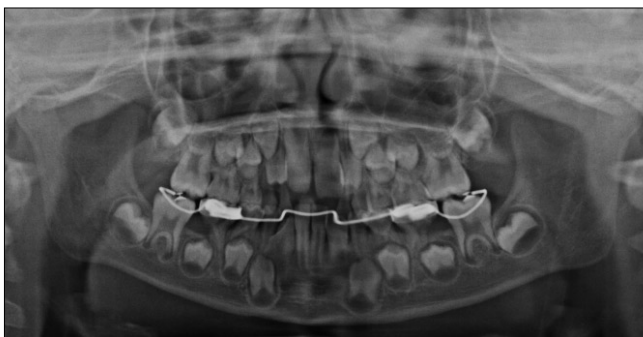

Fig. 3. Three months after delivery of the appliance. Both mandibular first molars are disimpacted. To avoid possible relapse, overcorrection was done prior to removal of appliance, leaving 2 mm of space between the first permanent molar and primary second molar each side.

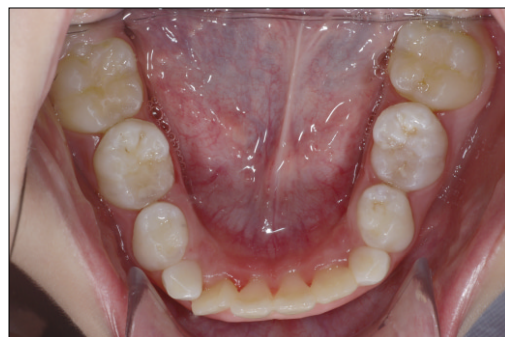

Fig. 4. Three months after removal of the appliance. The spaces of overcorrection between primary second molar and first molar are diminished and mandibular first molars are erupted into normal position.

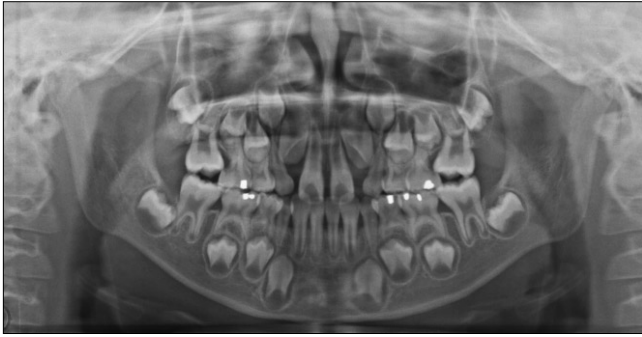

Fig. 5. Pre-treatment panoramic view. The maxillary first molars are erupting ectopically, resorbing the root of primary second molars.

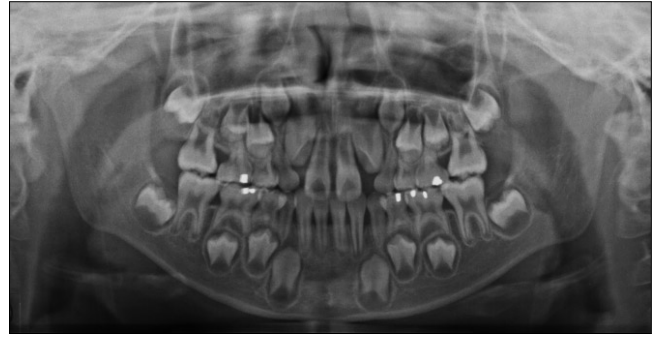


Fig. 6. 14 weeks after delivery of the appliance. The maxillary first molars are disimpacted and erupted normally.

Ⅲ. 총괄 및 고찰

제1대구치의 이소맹출은 맹출경로의 이상으로 나타나는 발육성 장애로 1923년 Chapman⁸⁾에 의해 처음 보고되었다. 제1대구치 이소맹출은 통증을 나타내는 경우가 드물어 이소맹출의 진단은 보통 5~7세 경 정기적인 임상 및 방사선학적 검사를 통해 이루어지며 임상적으로 제1대구치의 치관 일부만 맹출되거나 맹출되지 못하는 소견을 보인다⁹⁾.

몇몇 저자들은 구치부 이소맹출의 국소적 원인으로 비정상적으로 큰 치아의 크기를 제시한 바 있으며^{6,7)}, 본 증례에서도 첫 번째 환아의 하악 제2유구치의 근원심 직경이 우측 11.38 mm, 좌측 11.56 mm으로 백 등¹⁰⁾이 보고한 평균 하악 제2유구치의 근원심 직경이 10.04 mm인 것에 비해 크다. 두 번째 환아에서도 상악 제2유구치의 근원심 직경이 우측 9.81 mm, 좌측 9.65 mm로 평균 근원심 직경이 9.33 mm¹⁰⁾인 것을 고려해보면 큰 치아 크기가 본 증례들에서 이소맹출의 기여요인이 될 수 있다고 할 수 있다.

이소맹출의 경우 임상 및 방사선학적 검사를 정기적으로 시행해야 하며 이 때 제1대구치의 매복의 정도 및 제2유구치 치근의 흡수 정도를 평가할 수 있다¹¹⁾. 증례의 2/3 정도가 가역성 이소맹출에 해당하므로 제2유구치의 치근흡수가 심하지 않은 경우에는 3~6개월 간격으로 임상 및 방사선학적 평가를 시행하는 것이 추천된다¹²⁾.

이소맹출의 치료시기에 관하여 Bjerklin과 Kurol¹³⁾은 가역성 이소맹출의 경우 6세 정도에 대부분 자발적으로 개선되므로 7세 이후에도 정상적으로 맹출하지 못하는 경우 비가역성 이소맹출로 판단할 수 있다고 하였다. 또한 Yaseen 등¹⁴⁾은 7세 이후에도 치료를 연기하는 것은 바람직하지 않다고 하였다. 두 증례에서 환아의 나이는 6세 8개월, 8세 4개월로 나이 및 제1대구치의 매복 정도, 제2유구치의 치근 흡수 정도로부터 비가역성 이소맹출로 판단하고 능동적 치료를 시작하였다.

특히 첫 번째 증례의 경우 하악 제1대구치의 양측성 이소맹출을 보였으며 이를 조기에 차단치료하는 것은 중요하다. 상악과 하악의 이소맹출 모두 조기 차단치료가 이루어지지 않은 경

우 영구치열기에 브라켓을 이용한 포괄적 교정치료로 치료할 수 있으나 하악 제1대구치를 원심이동 시키는 것은 상악보다 매우 어렵다. 이는 하악 전치에서 얻을 수 있는 anchorage가 작으며 하악골이 좀 더 치밀하기 때문이다¹⁵⁾. 특히 장기적으로 하악의 비발치 교정 치료가 필요한 이소맹출 증례에서는 조기 차단치료가 도움이 될 것이다¹⁵⁾.

제1대구치 이소맹출의 치료 방법은 제1대구치의 맹출 정도, 제1대구치 위치의 변화, 제1대구치를 가로막고 있는 제2유구치의 범랑질의 양, 제2유구치의 동요도, 통증 및 감염의 존재 유무에 따라 결정할 수 있다¹¹⁾. 인접치에 의해 매복되어 있는 양이 1 mm 이하이면 brass wire나 separating ring을 이용한 치간 이개를 시행할 수 있다. 2~3 mm 이상인 경우 Humphrey-type appliance, Halterman appliance 등을 이용한 원심경사를 시행할 수 있다. 치료 중 제2유구치가 감염 또는 동요에 의해 탈락하거나 제2유구치가 이미 탈락된 경우는 Finger spring, pendulum, distal Jet, Jones jig, Niti-coils, head-gear 등으로 공간 재획득을 시행하거나, 공간 폐쇄를 고려해야 한다¹¹⁾.

본 증례 보고에서는 양측성 이소맹출의 치료를 위한 양측성 장치에 대해 설명하고자 하였다. Halterman appliance는 제2유구치가 유지를 위해 필요한 편측성 장치¹⁶⁾로 본 증례에서는 Halterman appliance의 장치 디자인을 기본으로 modified bilateral Halterman appliance를 계획하였다. 이 양측성 장치는 제2유구치에 가하는 힘은 작으며 장치의 안정성을 가질 수 있고 또한 첫 번째 증례에서처럼 제2유구치의 잔존 치근 길이가 길지 않은 경우 이소맹출이 개선된 후에 장치의 distal extension만 잘라내어 치료 후에도 양측의 제2유구치를 함께 고정해주는 부가적 역할이 가능하다. 첫 번째 증례에서는 하악에 lingual arch type으로 변형한 modified bilateral Halterman appliance를 제작하였으며, 두 번째 증례에서는 transpalatal arch type으로 변형한 장치를 제작하였다. 두 증례 모두에서 제2유구치에 가해지는 위해가 편측성 장치에 비해 적었을 것으로 생각되며 실제로도 제2유구치가 오랜 기간 동안 유지되는 양상을 보인다. 편측성 장치의 경우 제1대구치의 원

심이동에 대한 보상 작용으로 제2유구치의 경미한 근심경사가 일어날 수 있으나 본 증례에서 사용한 양측성 장치에서는 부가적인 고정원이 추가되어 제2유구치의 근심이동을 어느 정도 방지할 수 있었다. 그러나 두 번째 증례에서 Nance acrylic button을 추가하였다면 더 나은 고정원 확보가 가능했을 것으로 생각된다.

이소맹출한 제1대구치의 정상적인 맹출경로를 얻고 유구치를 보존하기 위해서는 조기진단이 중요하다. 또한 차후에 교정치료가 필요하더라도 이소맹출한 제1대구치의 차단적 교정은 향후의 교정치료를 간단히 하는데 도움이 될 것이다³⁾. 특히 본 증례와 같은 양측성 이소맹출의 경우에는 양측성 장치를 사용함으로써 치료의 효율성을 높일 수 있을 것이며, 저자는 그 중 하나로 modified bilateral Halterman appliance를 추천한다.

Ⅳ. 요 약

제1대구치의 이소맹출은 맹출경로의 이상으로 나타나는 발육성 장애로 정기적인 임상 및 방사선학적 검사를 통한 조기진단이 중요하며, 적절한 시기에 치료한다면 향후 발생 가능한 제2유구치의 조기상실, 제1대구치의 근심 경사, 제2소구치의 맹출 공간 부족 등 교합 문제를 사전에 예방할 수 있다. 증례 별로 적절한 치료 계획을 세우는 것이 중요하며, 저자는 양측성 이소맹출의 증례에서 양측성 장치인 modified bilateral Halterman appliance를 이용해서 치료의 효율을 높일 수 있었다.

참고문헌

- Gehm S, Crespi PV : Management of ectopic eruption of permanent molars. *Compend Contin Educ Dent*, 18:561-569, 1997.
- Young DH : Ectopic eruption of permanent first molar. *J Dent Child*, 24:153-162, 1957.
- Darbysire PA, Fleming P, Messer LB : Uprighting of ectopically erupting molars in children. *Quintessence Int*, 19:291-293, 1988.
- Bjerklin K : Ectopic eruption of the maxillary first permanent molar. An epidemiological, familial, aetiological and longitudinal clinical study. *Swed Dent J Suppl*, 100:1-66, 1994.
- Kimmel NA, Gellin ME, Bohannon H, et al. : Ectopic eruption of maxillary first permanent molars in different areas of the United States. *J Dent Child*, 4:294-296, 1982.
- Chintakannon K, Boonpinon P : Ectopic eruption of the first permanent molars: prevalence and etiologic factors. *Angle Orthod*, 68:153-160, 1998.
- Pulver F : The etiology and prevalence of ectopic eruption of the maxillary first permanent molar. *J Dent Child*, 35:138-146, 1968.
- Chapman MH : First upper permanent molars partially impacted against second deciduous molars. *Int J Oral Surg*, 9:339-345, 1923.
- Van der Linden FPGM : Problems and procedures in dentofacial orthopedics. *London: Quintessence*, 297-300, 1990.
- Baik BJ, Jeon SH, Kim JG, et al. : A study on the size of the deciduous teeth. *J Korean Acad Pediatr Dent*, 29:382-388, 2002.
- Kennedy DB, Turley PK : The clinical management of ectopically erupting first permanent molars. *Am J Orthod Dentofacial Orthop*, 92:336-345, 1987.
- Nagaveni NB, Radhika NB : Interceptive orthodontic correction of ectopically erupting permanent maxillary first molar. A case report. *Virtual J Orthod*, 1-13, 2010.
- Bjerklin K, Kurol J : Prevalence of ectopic eruption of the maxillary first permanent molar. *Swed Dent J*, 5:29-34, 1981.
- Yaseen, et al. : Ectopic eruption: A review and case report. *Contemp Clin Dent*, 2:3-7, 2011.
- Keneddy DB : Management of an ectopically erupting permanent mandibular molar: A case report. *Pediatr Dent*, 30:63-65, 2008.
- Halterman CW : Simple technique for the treatment of ectopically erupting first permanent molars. *J Am Dent Assoc*, 105:1031-1033, 1982.

Abstract

TREATMENT OF BILATERAL ECTOPIC ERUPTION OF THE FIRST PERMANENT MOLARS

Mee Hee Oh, Soo Eon Lee, Sung Chul Choi, Kwang Chul Kim, Yeong Chul Choi, Jae-Hong Park

Department of Pediatric Dentistry, School of Dentistry, Kyung Hee University

Ectopic eruption of the first permanent molar is an abnormal positioning of this tooth, causing a premature resorption of the distal surface of the second primary molar. It occurs in approximately 3~4% of the population and the maxillary arch is usually affected. While 66% of ectopically erupting permanent molars are corrected spontaneously without treatment (i.e. a reversible type), active treatment is necessary for irreversible ectopic eruption cases. The treatment modalities have been divided into two categories: interproximal wedging and distal tipping. Interproximal wedging is indicated for minimal impaction and when the impaction is severe, distal tipping techniques are required. Although much has been written about treatment modalities on unilateral ectopic eruption of the first permanent molar, few reports mention bilateral ectopic eruption cases.

In this report, two cases of bilateral ectopic eruption of the first permanent molars in young patients are presented. We describe the use of a modified bilateral Halterman appliance for correction of these cases and the clinical results were satisfactory.

Key words : Bilateral ectopic eruption, First permanent molar, Modified bilateral Halterman appliance