

# 미맹출 건치의 특발성 근심 이동

최아미 · 송제선 · 이제호 · 최형준 · 최병재 · 김성오

연세대학교 치과대학 소아치과학교실

### 국문초록

상악 건치는 이소 맹출이나 매복이 빈번히 관찰되는 치아로, 그 가능성을 조기에 발견했을 때에, 자연 개선 가능성을 고려한 합리적인 대처가 가능해진다.

체계적인 대처라 함은, 일단 주기적으로 관찰 하다가 개선되지 않을 경우 건치의 정상적인 맹출 시기에 인접하여 유견치를 발치해서 다시 한번 자연 개선을 기다려보는 것인데, 이 때 추가적으로 공간 유지 장치나 부차적인 개창술을 고려해 볼 수도 있을 것이다. 단, 너무 어린 나이에 유견치를 발치하면, 발치와가 단단한 경조직으로 채워지며 오히려 맹출 경로가 막힐 수 있으므로, 정상 맹출 시기의 약 6개월 전 정도에 발치하는 것이 바람직 하다. 이렇게 해도 자연 개선 되지 않는다면, 가급적 건치의 치근이 완성되기 전에, 외과적으로 버튼을 접착하고 올바른 위치로 교정적 견인하는 방법을 고려해 볼 수 있다. 환자가 늦게 내원했거나, 적극적 치료가 늦어 이미 위치가 심하게 변위 됐거나, 인접한 절치의 치근 흡수가 진행된 경우, 외과적 발치술 혹은 향후 보철적 치료가 추가될 것이다.

본 증례는 매복된 상악 건치의 특발성 악화 현상을 관찰하고 보고하는 바이다.

**주요어:** 상악 건치 매복, 특발성 근심 이동, 교정적 견인

## I. 서 론

상악 건치는 제3대구치 다음으로 흔하게 매복되는 치아로<sup>1)</sup>, 여자가 남자보다 약 2배 정도 빈도가 높으며, 상악이 하악보다 2배 더 빈번하고, 이환된 환자 중 일부는 양측성 매복을 보인다<sup>2)</sup>.

서양에서는 상악 건치 구개측 매복의 빈도가 순측 매복의 빈도보다 높으나 동양에서는 상악 건치의 순측 매복이 더 흔하다<sup>3)</sup>. 김 등<sup>3)</sup>은 한국인에서 순측 매복이 구개측 매복보다 3배 더 흔하며, 이는 인종에 따른 턱뼈 구조의 차이에 의한 것으로 생각된다고 발표한 바 있다. Zhong 등<sup>4)</sup>은 악골과 상악궁의 형태, 구개궁의 높이, 비강의 너비 등의 영향으로 치배의 위치가 달라질 수 있으며, 이러한 차이들이 매복 경향을 달리하게 된다고 하였다.

매복된 치아의 골내 이동은 드문 현상으로, 특별한 임상적 증상이나 통증 없이 나타날 수 있고, 교정 치료의 필요성을 인지

하지 못한 상태에서 정기 내원시에 촬영한 파노라마 방사선 사진에서 발견될 수도 있다<sup>5)</sup>.

상악 건치의 정상적인 맹출 시기는 9.7~13.1세로<sup>6)</sup>, 조기에 상악 건치의 매복을 발견하는 것은 시간, 치료의 복잡성, 부작용, 비용 등을 감소시킬 수 있으므로 만 9~10세 경에는 상악 건치가 정상 위치에서 벗어나 있지 않은지 확인해 보는 것이 바람직하다<sup>7)</sup>. 매복 가능성을 인지하고 유견치를 조기 발거 했을 경우, 대개 자연 개선 양상을 보이는데, 유견치의 조기 발거로 인한 악궁의 협착 및 맹출 공간 상실에 의한 건치의 협측 매복 악화 등의 문제를 초래할 수도 있으므로 주의해야 한다<sup>8)</sup>.

본 증례는 총생을 주소로 내원한 만 8세 여환에서 상악 건치의 양측성 매복의 가능성이 조기에 발견되었으나 자연 개선 가능성을 고려하여 일단 추적 검사를 하였는데, 10개월 후 근심 방향의 급격한 특발성 골내 이동이 관찰되어 보고하는 바이다.

교신저자 : 김 성 오

서울시 서대문구 성산로 250/ 연세대학교 치과대학 소아치과학교실/ 02-2228-3171/ ksodds@yuhs.ac

원고접수일: 2012년 07월 20일 / 원고최종수정일: 2012년 11월 08일 / 원고채택일: 2012년 11월 09일

## II. 증례 보고

만 8세의 여환이 전치부의 총생을 해결하기 위하여 본원에 내원하였다. 환아는 혼합 치열기로, 파노라마 방사선 사진상 상악 우측 견치의 매복 가능성이 관찰되었으며, 상악 좌우측 중절치의 치근이 다소 짧았다(Fig. 1). 초진시 악골의 성장 조절이 필요한 골격성 유형이 아니었기에 환아의 단순 총생에 대한 교정 치료는 영구 치열기가 되면 시행하기로 하였다. 단, 견치의 매복 가능성을 고려하여 주기적으로 관찰하고, 자연 개선이 되지 않을 경우 적극적 교정 치료가 필요함을 보호자에게 설명하였다.

그 후 환아는 10개월 후에 두번째 내원하여 치근단 방사선 사진을 촬영하였는데, 예상과는 달리 상악 우측 견치의 현저한 근심측 변위에 의한 매복 악화와 상악 중절치의 진행성 치근 흡수가 관찰되었고, 반대측인 좌측 견치 역시 특발성 진행성 매복 양상을 보였다(Fig. 2). 이에 상악 절치 부위에 대한 정확한 평가 및 비교를 위해 파노라마 방사선 사진 촬영(Fig. 3)과 단층 촬영 및 3차원 영상 재구성을 시행하였다(Fig. 4).

방사선 사진을 종합해 볼 때 상악 우측 견치의 교두정은 상악 우측 중절치 치근의 근심면 수준인 정중 구개 봉합 근처까지 현저히 근심으로 이동되었고, 중절치의 치근은 외흡수로 인해 짧아졌으며, 반대측 상악 좌측 견치의 교두정은 좌측 측절치 치근의 근심면까지 변위되어 있었다. 상악 우측 견치 교두정의 이동 거리가 약 9 mm였고, 상악 좌측 견치는 약 2.5 mm로(Fig.

5), 두 경우 모두 매복이 특발성으로 악화된 것으로 판단되었다.

이에 환아의 양측성 상악 견치의 특발성 매복 악화에 대한 개선을 위하여 버튼 접착 수술 및 교정적 견인을 병행한 포괄적 교정 치료를 계획하고, 측면 두부 방사선 사진 및 임상 사진을 촬영하였고, 진단 모형 제작을 위한 인상 채득을 시행하였다(Fig. 6). 매복된 양측 견치에 대한 버튼 접착 수술을 시행한 후, 정중 나사와 측방 견인을 위한 탈착식 구내 교정 장치를 준비하였으며, 고무줄을 이용하여 100 g의 측방 정출력으로 교정적 견인을 시행하였고 동시에 견치 공간 확보를 위한 공간 확장을 시행하였다(Fig. 7).

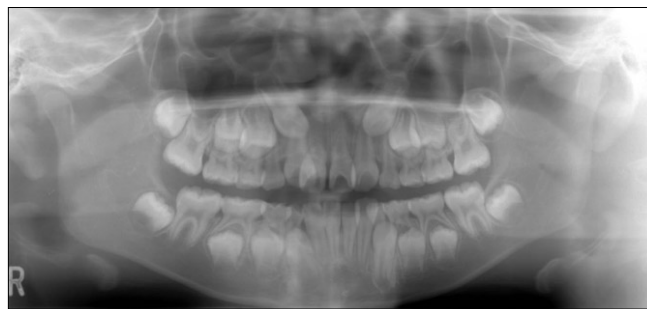

Fig. 1. Panoramic view at first visit showing possibility of mesial ectopic impaction of upper canines.

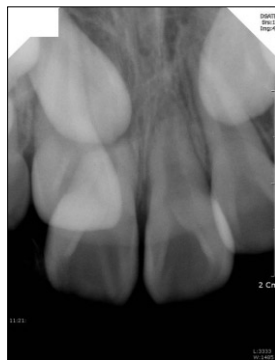

Fig. 2. Periapical view at 10 months follow up showing idiopathic mesial migration of upper canines.

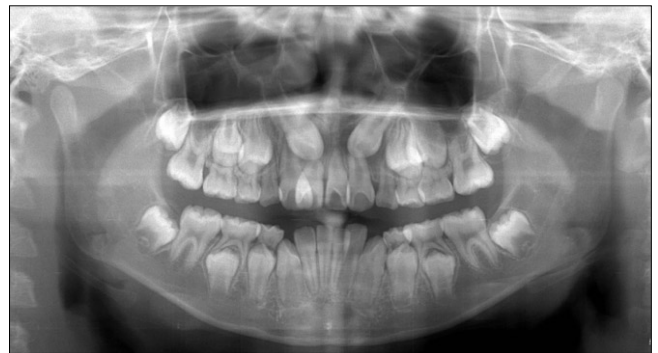

Fig. 3. Panoramic view at 10 months follow up showing progressive resorption of upper right central incisor.

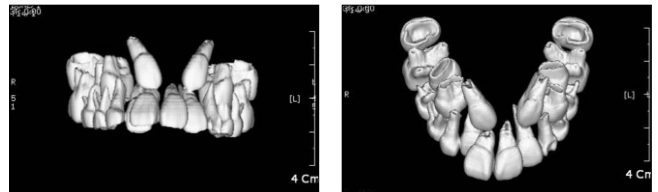


Fig. 4. 3D CT view before the orthodontic traction of upper ectopic canines.

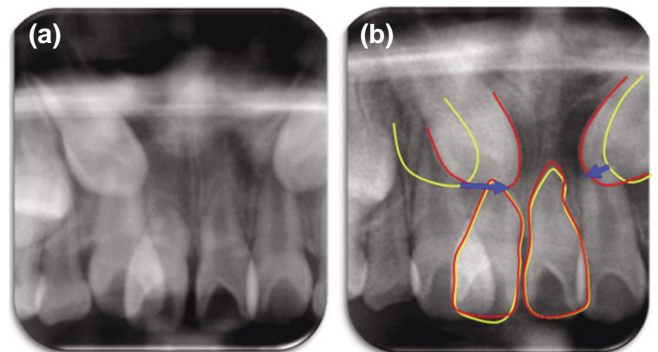


Fig. 5. Schematic drawing of superimposition showing the mesial movement of both canines. X-ray at first visit (a). X-ray at 10 months later (b). Right maxillary canine moved 9 mm to mesial side and left one moved 2.5 mm to mesial side.

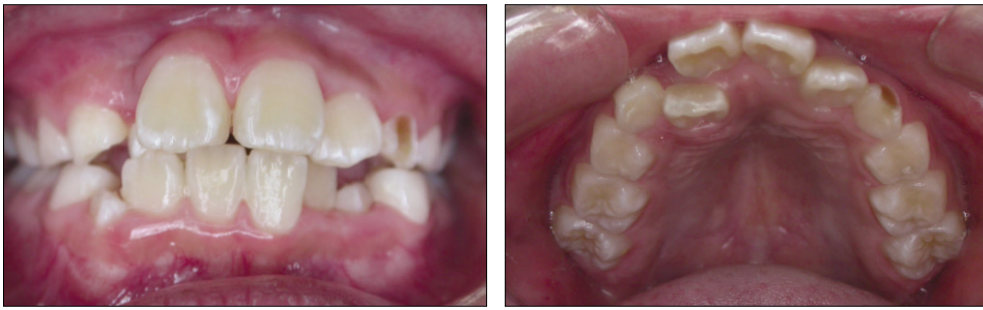

Fig. 6. Intraoral photos for orthodontic diagnosis.

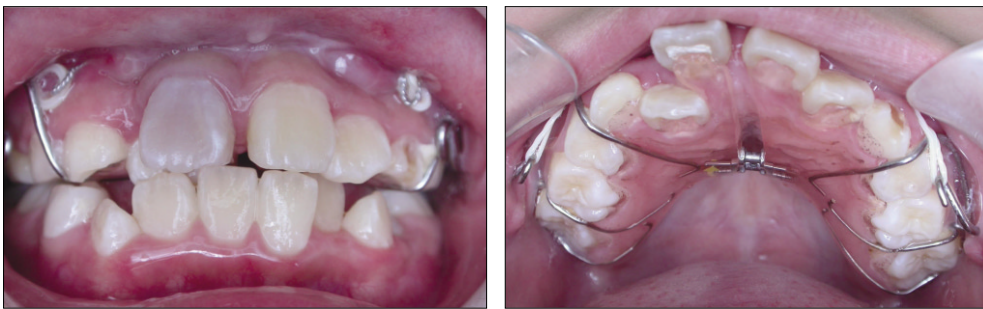

Fig. 7. Intraoral photos after button attachment surgery with the delivery of intraoral appliance. The appliance has median screw for arch expansion and lip lifting pad with spur for orthodontic traction.

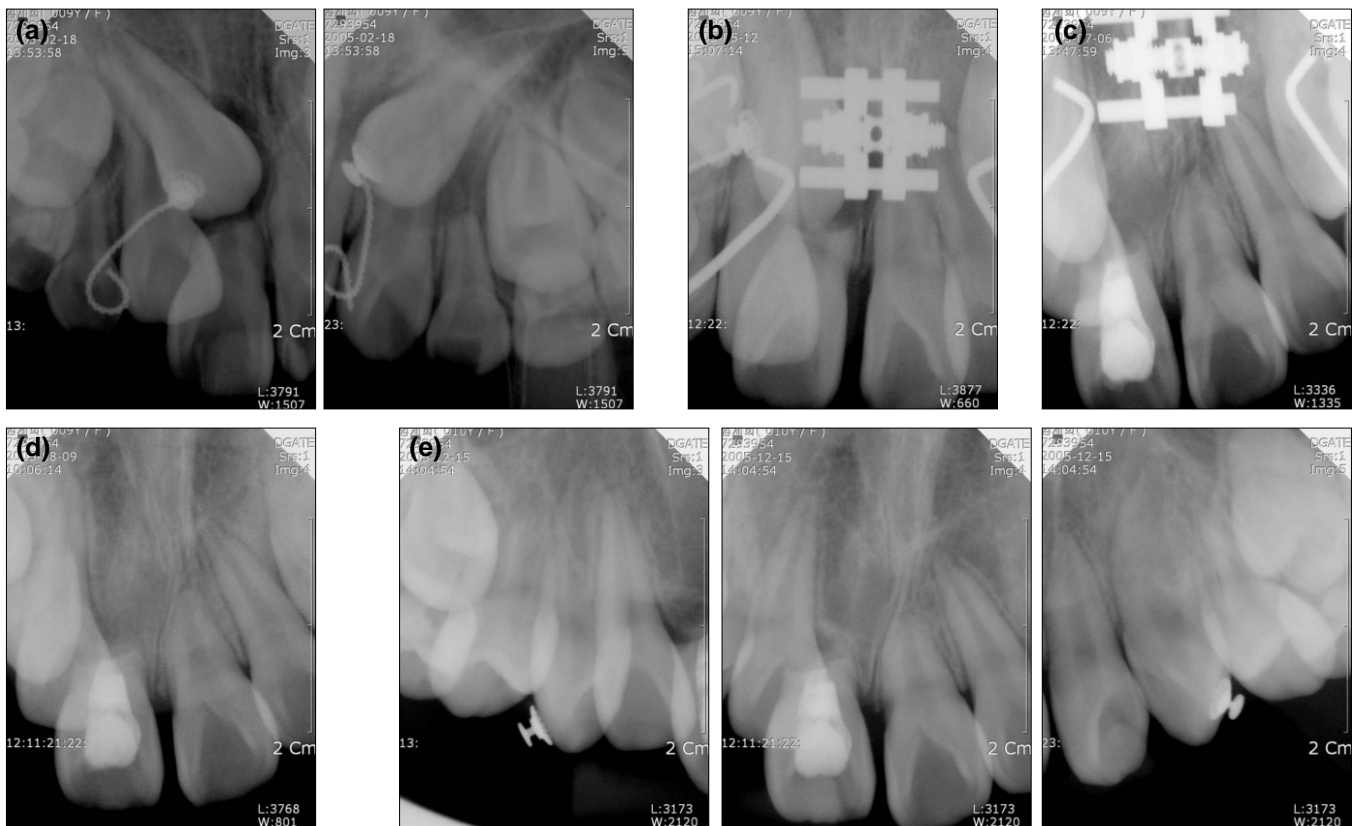


Fig. 8. Right after button attachment surgery (a). The process of orthodontic traction (b), (c), (d). The canines positioned in dental arch (e).



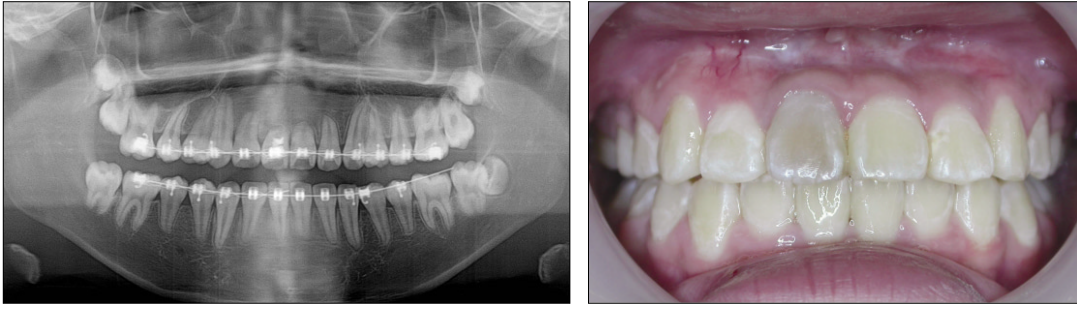


Fig. 9. All teeth aligned in good position and stabilized.

교정 치료를 시행했음에도 불구하고 상악 우측 중절치의 치관 변색이 추가적으로 관찰되어 과사성 치아 변색으로 진단하였고(Fig. 7) 이에 대한 근관 치료 및 실활치 표백술을 시행하였다. 상악 견치를 측방으로 교정적 견인하여 치열궁 내로 맹출 시킨 후에는 고정식 교정 장치로 바꾸어 상하악 치열의 배열을 마무리하였다(Fig. 8, 9).

총 4년간의 포괄적 교정 치료를 통하여 상하악 치열이 모두 배열되었고 교합이 안정되어 교정 치료를 종결하였으며, 치료 전 상당 부분 치근이 흡수되어 있는 상악 양측 중절치는 중절시 심한 동요도는 없었으나, 불량한 예후로 최대한 사용하고 만 17세 이후에 임플란트 보철이 필요할 수 있음을 설명하였다.

### Ⅲ. 총괄 및 고찰

본 환아는 양측 상악 견치의 순측 매복을 보였는데, 한국인의 흔한 견치 매복 유형이라 할 수 있겠으며, 양측 모두 매복되었다는 점과 그 정도가 특발성으로 악화되었다는 점이 특이성을 보였다.

상악 견치 매복의 가장 주된 원인은 특히 협측 매복의 경우, 악궁내 공간 부족으로 여겨지고 있다<sup>9)</sup>. 이전의 여러 연구들에서 그 밖의 원인들에 대해 언급하고 있는데, 이는 주로 Moyer<sup>6)</sup>의 이론을 바탕으로 Bishara 등<sup>10)</sup>이 정리한 보고서를 근거로 하며 상악 견치 매복의 원인을 국소적 원인과 전신적 원인으로 나누었다. 국소적 원인으로는 유치의 치근 흡수 장애와 유치의 외상, 치아 맹출 순서의 어긋남, 악궁 내 공간의 부족, 치배의 회전, 치근의 조기 폐쇄, 구개열 환자에서 파열 부위로의 견치 맹출 등을 제시하였다. 전신적 원인으로는 비정상적인 근육의 힘과 열병성 질환, 내분비 이상, 비타민 D 부족을 언급하였다.

Jacoby 등<sup>9)</sup>의 견치 매복과 맹출 공간에 대한 연구에 의하면, 구개측으로 매복된 견치의 85%가 충분한 맹출 공간을 보였는데 비해, 순측 매복된 견치의 경우 17%만 그러하다고 보고하였다. 그의 보고서에 따르면, 견치가 순측으로 매복되는 경우 맹출 공간이 부족한 빈도가 높다고 할 수 있다.

2007년 Becker 등<sup>11)</sup>은 견치가 인접 측절치의 치근을 따라 맹출하는 현상을 관찰하였는데, 측절치의 치근이 견치 맹출을 유도한다는 'guidance theory'를 발표하였다. 그는 측절치가

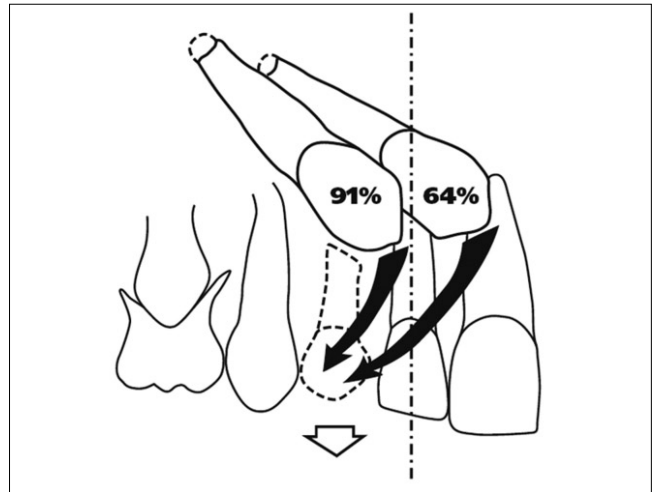


Fig. 10. The schematic illustration of Ericson and Kuroi<sup>13)</sup>. Extraction of primary canine before 11 year of age tends to normalize the erupting path of permanent canine.

없거나 측절치의 치근에 이상이 있을 경우 견치가 정상적으로 맹출하지 않을 수 있다고 하였다.

2003년 최 등<sup>12)</sup>은 매복 견치에 대한 치료 방법을 언급하였는데, 치료없이 주기적 관찰을 시행하는 방법, 맹출 유도를 위해서 유치나 상부 골조직 및 연조직을 제거하는 방법, 교정적 혹은 외과적으로 재위치 시키는 방법, 최악의 경우에는 매복 견치를 발거하는 방법이 있다.

1988년 Ericson과 Kuroi<sup>13)</sup>은 구개측으로 이소 매복된 견치의 자연적인 개선 양상에 대해 발표했다. 보고서에 의하면, 방사선 사진상 측절치의 수직 이등분선을 기준으로 견치의 교두정이 원심에 위치할 경우 유견치를 발거하면 91%의 자연 개선을 보이는데, 근심에 위치할 경우에도 그 가능성은 64%나 된다고 하였다(Fig. 10). 또한 유견치의 발거 시기로 만 13세 보다는 만 11세가 바람직하다고 하였다. 이 보고서의 한계점은 구개측 매복에 국한된 연구라는 점과 연구 대상의 나이가 만 10~13세라는 점으로, 본 만 8세 순측 매복의 어린이에 적용하기에는 위치 및 연령상 적용이 힘들다.

맹출하지 않은 치아의 악골 내 측방 이동은 드문 현상으로 주로 pre-eruptive dental development 시기에 관찰되는데, 치관만 형성된 발생중인 영구 치배가 측하방으로 치체 이동하여 유치의 하방으로 내려가는 위치 역전 현상을 볼 수 있다. 이는 상악골과 하악골 모두에서 치아 발생 초기에 관찰된다<sup>5)</sup>.

본 환자의 경우 초진시 중절치의 치근이 이미 흡수 소견을 보이고 있었으며 다소 짧아져 있었던 점을 유의해 볼 필요가 있다. 특히 우측 견치의 경우 월 평균 0.9 mm씩 이동했는데, 이는 치아가 정상적으로 맹출할 때 빠 내부시기에 하루 평균 1~10  $\mu\text{m}$ 씩 이동한다는 것<sup>14)</sup>과 비교할 때 매우 빠르며, 교정적 견인술을 시행할 경우의 이동 속도인 월 1 mm에 가까운 수준이었다<sup>15)</sup>. 또한 반대측 치아의 월 평균 0.25 mm 이동과 비교해 보아도 더욱 확연하다.

치아의 맹출은 여러 물질들의 복잡한 질서에 의해 이뤄진다. 치낭은 미맹출 치아의 주변을 둘러싸고 있는 치밀 결합 조직 주머니로 치아 맹출을 위한 세포적, 분자적 현상들이 나타나기 위한 micro-environment를 제공하는데 이에 대한 연구들이 과거부터 있었다<sup>16)</sup>.

맹출과 관련된 물질들을 규명하기 위한 실험들은 흰쥐나 생쥐 등의 설치류에서 주로 시행되었다. 치아 맹출을 개시하는 물질과 그 위치, 맹출의 세포적 현상에 대한 조절 인자들은 각각의 치아마다 발현 시기가 다르고 독립적으로 작용한다<sup>17)</sup>.

치아 맹출과 연관된 연구는, 1962년 Cohen<sup>18)</sup>이 epidermal growth factor (EGF)를 분리해내면서부터 시작되었는데, 그는 EGF를 설치류에 주사했을 때 절치 맹출이 빨라지는 것을 발견했다. 많은 후속 연구들을 통해 그 외에도 tumor growth factor- $\alpha$  (TGF- $\alpha$ )<sup>19)</sup>, colony stimulating factor-1 (CSF-1)<sup>20)</sup> 등이 맹출 개시에 관여함이 알려졌다. 또한 Interleukin-1 $\alpha$  (IL-1 $\alpha$ ) 유전자가 결손된 knockout mouse에서 치아 맹출 지연이 나타났고, IL-1 $\alpha$ 를 주사했을 때 치아 맹출 속도가 빨라지는 것이 확인되었다<sup>17)</sup>. 1999년 Wise 등<sup>21)</sup>은 생후 5일된 생쥐의 치낭에서 CSF-1, c-fos, monocyte chemotactic protein-1 (MCP-1), nuclear factor kappa B(NF- $\kappa$ B) 등이 많이 발현됨을 발견했다.

분자 생물학적 관점에서, 치아 맹출시 inflammatory cytokine의 발현 및 분비가 치낭에서 관찰된다. 이 inflammatory cytokine들이 mononuclear cell들을 불러 모으는 화학 주성(chemotaxis)을 일으키고, 혈관에서 치낭의 표면으로 이동한 monocyte들은 이후 융합(fuse)되어 osteoclast가 된다. 그 후 osteoclast가 치조골을 흡수하여 치아 맹출을 위한 악골내 통로를 형성하게 된다<sup>16)</sup>.

본 환자의 경우, 초진 당시 상악 우측 중절치의 치근이 다소 짧아져 있는 상태였고, 10개월 후 내원시의 방사선 사진에서는 중절치 치근의 흡수가 심화된 소견을 보였다. 매복치의 영향으로 중절치의 치근 흡수가 더 심하게 진행된 것인지, 혹은 원인 모르는 염증성 치근 흡수가 발생한 중절치가 상악 견치의 매복 악화 현상을 빠르게 심화시켰는지는 명확하지 않다. 그러나 좌측 중절치의 치근이 이미 흡수되어 있었는데, 중절치의 치근을

흡수시키며 유발된 염증성 물질들이 화학 주성을 일으켜 다소 떨어져 맹출 중인 영구 견치를 염증이 있는 중절치 방향으로 맹출 유도함으로써 비정상적으로 빠른 특발성 치아 이동을 야기했을 것으로 생각해 볼 수 있으며, 이에 대해서는 추가적인 연구가 필요하다고 사료되는 바이다.

Bedoya 등<sup>22)</sup>은 매복 견치에 대해, 바람직한 대처 방법은 매복 가능성에 대한 조기 진단과 자연 개선 가능성을 평가하여 예상되는 매복을 적절한 시기에 개선시키는 것이라 하였는데, 자연 개선되지 않을 경우, 외과적 노출과 교정 치료를 통해 견치를 악궁 내로 이동시켜야 한다고 했다.

또한 견치가 순측으로 매복된 경우 맹출 공간이 부족한 경우가 흔하므로 1) 구치부의 후방이동 2) 악궁 확장 3) 고정성 장치와 같은 교정 치료를 병행하여 견치 맹출 공간을 확보하는 치료가 선행되어야 하고, 만 13세까지 기다려도 치아가 맹출하지 않는 경우 적극적인 매복치의 외과적 노출 및 교정적 견인이 필요하다 하겠다.

매복치를 외과적으로 노출하는 방법에는, 1) 개방 맹출 유도법(open eruption technique)과 2) 폐쇄 맹출 유도법(closed eruption technique)이 있고, 개방 맹출 유도법은 다시 단순 치은 절제에 의한 개창술(window opening)과 근단 변위 판막술(apically repositioned flap)로 나눌 수 있다<sup>23)</sup>. 본 환자에게는 폐쇄 맹출 유도법을 위한 button attachment surgery를 행했고, 양측 구치부 협측에 elastic을 걸 수 있도록 wire hook이 추가된 median screw 장치를 장착했다(Fig. 7).

본 환자의 경우 만 8세경 이소 매복 가능성이 발견되었으나, 정상적인 견치의 통상적인 맹출 시기보다 어린 나이였으므로 일단 맹출 경과를 관찰하여 적극적인 치료의 개입 여부를 결정하기로 하였다. 10개월 후 현저한 악화 현상이 발견되어, 만 9세경에 외과적 노출 및 교정적 견인을 시작하였는데 만 13세까지 기다리는 것보다는 즉시 치료하는 것이 더 바람직할 것으로 평가되었기 때문이다.

#### IV. 요 약

만 8세 여환이 전치부 총생을 주소로 내원하여 촬영한 파노라마 방사선 사진상 상악 우측 견치의 이소 매복의 가능성이 관찰되었고 주기적 검사를 하기로 하였다. 10개월 후 내원에서 매복 상태가 특발성으로 악화된 양상이 관찰되었다. 상기 치아는 근심으로 측방 이동하여 교두정이 측절치를 넘어 상악 우측 중절치 치근단까지 이동한 상태였고, 상악 좌측 견치도 이소 매복이 심화되어 있었다. 매복이 점차 악화되고 있고, 자연 개선 가능성이 없다고 평가되어 즉각적인 교정적 견인 치료를 시행하였다.

상악 양측 견치 모두에 버튼을 붙이는 외과적 술식 후 elastic과 구내 장치를 이용한 교정적 견인을 시행하였다. 교정 치료 시작 후 3개월이 경과되었을 때 치근 외흡수 경향이 있었던 상악 우측 중절치의 변색이 관찰되어 근관 치료를 시행하였고 수산화칼슘으로 충전하였다. 양측 견치는 모두 10개월 후 개선되

어 구강내로 맹출하였고, 총 4년간의 교정 치료로 모든 치아의 배열이 완료되었다.

견치의 이소 맹출은 조기 진단 및 예방이 중요하며 주기적 검사와 적절한 외과적 술식 및 교정적 견인을 통해 심미적 결과를 얻을 수 있다.

### 참고문헌

- Cooke J, Wang HL : Canine impactions: incidence and management. *Int J Periodontics Restorative Dent*, 26:483-491, 2006.
- Ericson S, Kurol J : Radiographic assessment of maxillary canine eruption in children with clinical signs of eruption disturbance. *Eur J Orthod*, 8:133-140, 1986.
- Kim Y, Hyun HK, Jang KT : The position of maxillary canine impactions and the influenced factors to adjacent root resorption in the Korean population. *Eur J Orthod*, 34:302-306, 2011.
- Zhong YL, Zeng XL, Jia QL, *et al.* : Clinical investigation of impacted maxillary canine. *Zhonghua Kou Qiang Yi Xue Za Zhi*, 41:483-485, 2006.
- Shapira Y : Unusual intraosseous transmigration of a palatally impacted canine. *Am J Orthod Dentofacial Orthop*, 127:360-363, 2005.
- Moyers : Handbook of orthodontics Year Book Medical Publishers, Inc., 2nd:83-88, 1963.
- Shapira Y, Kuflinec MM : Early diagnosis and interception of potential maxillary canine impaction. *J Am Dent Assoc*, 129:1450-1454, 1998.
- Richardson G, Russell KA : A review of impacted permanent maxillary cuspids-diagnosis and prevention. *J Can Dent Assoc*, 66:497-501, 2000.
- Jacoby H : The etiology of maxillary canine impactions. *Am J Orthod*, 84:125-132, 1983.
- Bishara SE, Kommer DD, McNeil MH, *et al.* : Management of impacted canines. *Am J Orthod*, 69:371-387, 1976.
- Becker A : The orthodontic treatment of impacted teeth. Informa Healthcare, 2nd ed:1-228, 2007.
- Choi HJ, Lee JE, Lee JH : Orthodontic traction of horizontally impacted maxillary canine. *J Korean Acad Pediatr Dent*, 30:600-604, 2003.
- Ericson S, Kurol J : Early treatment of palatally erupting maxillary canines by extraction of the primary canines. *Eur J Orthod*, 10:283-295, 1988.
- Nanci A : Ten Cate's Oral Histology. Elsevier Inc., NewYork, 6<sup>th</sup> ed. 280-281, 2003.
- Yee JA, Turk T, Elekdag-Turk S, *et al.* : Rate of tooth movement under heavy and light continuous orthodontic forces. *Am J Orthod Dentofacial Orthop*, 136:150 e151-159; discussion 150-151, 2009.
- Liu D, Wise GE : Expression of endothelial monocyte-activating polypeptide II in the rat dental follicle and its potential role in tooth eruption. *Eur J Oral Sci*, 116:334-340, 2008.
- Wise GE, Frazier-Bowers S, D'Souza RN : Cellular, molecular, and genetic determinants of tooth eruption. *Crit Rev Oral Biol Med*, 13:323-334, 2002.
- Cohen S : Isolation of a mouse submaxillary gland protein accelerating incisor eruption and eyelid opening in the new-born animal. *J Biol Chem*, 237:1555-1562, 1962.
- Tam JP : Physiological effects of transforming growth factor in the newborn mouse. *Science*, 229:673-675, 1985.
- Felix R, Cecchini MG, Fleisch H : Macrophage colony stimulating factor restores in vivo bone resorption in the op/op osteopetrotic mouse. *Endocrinology*, 127:2592-2594, 1990.
- Wise GE, Huang H, Que BG : Gene expression of potential tooth eruption molecules in the dental follicle of the mouse. *Eur J Oral Sci*, 107:482-486, 1999.
- Bedoya MM, Park JH : A review of the diagnosis and management of impacted maxillary canines. *J Am Dent Assoc*, 140:1485-1493, 2009.
- Lee SH : Diagnosis and treatment of impacted maxillary canine. *J Korean Acad Pediatr Dent*, 33:534-547, 2006.

Abstract

IDIOPATHIC MESIAL MOVEMENT OF IMPACTED MAXILLARY CANINE

Ami Choi, Je Seon song, Jae Ho Lee, Hyung Jun Choi, Byung Jai Choi, Sung Oh Kim

*Department of Pediatric Dentistry, College of Dentistry, Yonsei University*

Maxillary canines are the most commonly impacted or ectopically erupted teeth. If we find the abnormality of maxillary canines early, we can manage it reasonably and systematically.

If we cannot see the spontaneous normalization at the periodic recall, primary canine extraction will be the next treatment choice. However, if the primary canine is extracted too early, the extraction socket will be filled with hard bone and then the eruption pathway can be locked. So it is more beneficial to extract the primary canine at the period about 6 months before the normal canine eruption time.

The next treatment plan can be surgical and orthodontic approaches before the root apical closure of the impacted canine. Sometimes, surgical extraction and further prosthetic procedure can be needed for a severely malposed impacted canine or badly resorpted incisor.

This is the case of the idiopathic mesial movement of impacted maxillary canines.

**Key words** : Maxillary canine impaction, Idiopathic mesial movement, Orthodontic traction