

What is your diagnosis?

Q & A?!

최지혜

대한수의사회 학술홍보국제협력위원회 위원
수의 영상 진단학 박사
전남대학교 교수
vetwelcom@hanmail.net



QUESTION

신상명세

종 : 개

품종 : Yorkshire terrier

성별 : 암컷

연령 : 9살령

임상 증상 및 병변

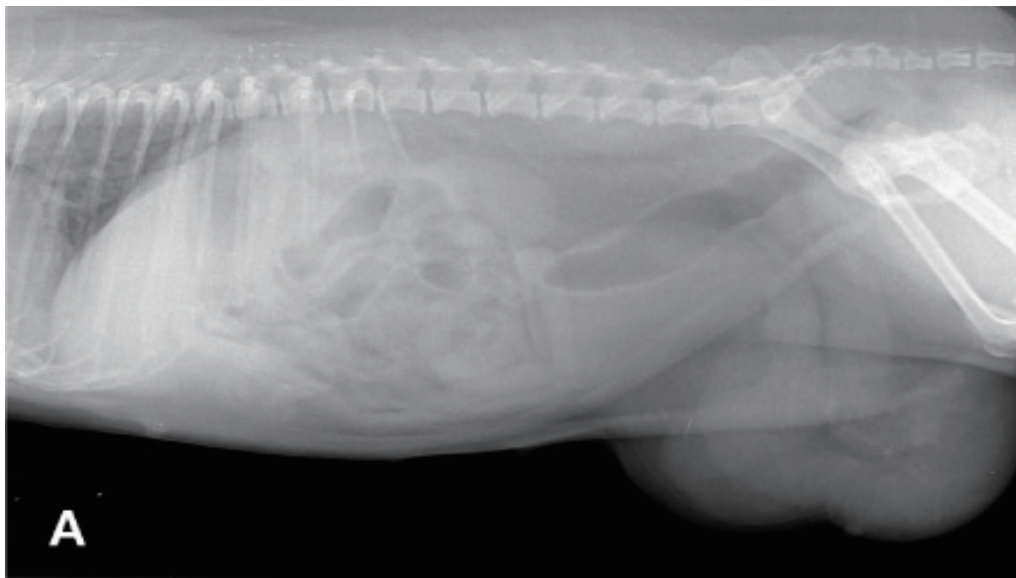
1년 전부터 좌측 서혜부가 부풀어 있었으며 인근 병원에서 신체 검사를 실시한 결과 허니아가 의심되며 서혜부에 존재하는 허니아 링(ring)을 통해 복강 내에 환납이 가능한 것으로 진단되었습니다. 특별한 임상 증상이 없어 치료를 하지 않고 있었으나, 최근 갑자기 크기가 커지고 환납이 되지 않아 진단 및 치료를 위해 의뢰되었습니다.

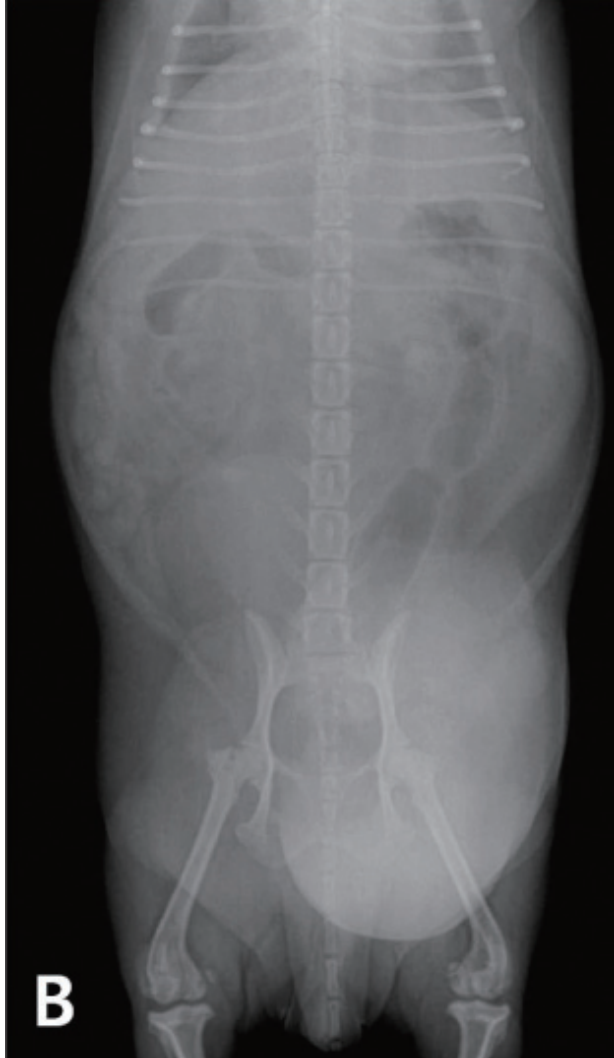내원 당시 신체 검사에서 좌측 서혜부의 부종이 확인되었고 내부에 관상형의 구조물이 촉진되었습니다. 촉진시 환자는 통증을 호소하지 않았고, 열감은 없었습니다. 구조물은 복강으로 환납이 불가능한 상태였습니다. 이를 바탕으로 좌측 서혜부 허니아로 진단하였고, 내부 구조물의 형태를 바탕으로 장 분절 혹은 자궁의 허니아가 의심되었습니다.

영상 검사를 통해 허니아된 장기를 파악하고, 최근 허니아의 크기가 갑자기 커졌다고 하여 괴사나 폐색 같은 이차적인 부작용이 발생했는지 확인하기로 계획하였습니다. 방사선 검사와 초음파 검사를 실시하였습니다.

영상 검사를 통해 허니아된 장기를 파악하고, 최근 허니아의 크기가 갑자기 커졌다고 하여 괴사나 폐색 같은 이차적인 부작용이 발생했는지 확인하기로 계획하였습니다. 방사선 검사와 초음파 검사를 실시하였습니다.

1. 복부 방사선 검사를 실시하였습니다. 어떤 이상 소견이 확인되니까?





2. 복부 초음파 검사를 실시하였습니다. (A)는 하복부를 스캔한 이미지이고, (B)와 (C)는 허니아 부분을 스캔한 이미지입니다. 어떤 이상 소견이 확인되며, 초음파 검사를 통해 허니아를 평가할 때는 어떤 점을 중점적으로 확인해야 합니까?

