

자연 소실된 급성 폐색전증 1예

¹을지대학교 의과대학 내과학교실, ²차의과학대학교 구미차병원 내과학교실

이재준¹, 이민지¹, 박 호¹, 전석재¹, 임영민², 송상희², 나동집², 김은진²

A Case of Spontaneous Remission of Acute Pulmonary Embolism

Jae Joon Lee, M.D.¹, Min Ji Lee, M.D.¹, Hyo Park, M.D.¹, Seok Jae Zeon, M.D.¹, Young Min Lim, M.D.², Sang Hee Song, M.D.², Dong Jib Na, M.D., Ph.D.², Eun Jin Kim, M.D.²

Department of Internal Medicine, ¹Eulji University School of Medicine, Daejeon, ²Gumi CHA Hospital, CHA University College of Medicine, Gumi, Korea

Acute pulmonary embolism (PE) ranges from asymptomatic to often fatal, incidentally discovered emboli to massive embolism causing immediate death. Acute PE may occur rapidly and unpredictably and may be difficult to diagnose. Mortality and complications can be reduced by prompt diagnosis and therapy. Untreated PE is associated with a mortality rate of approximately 30 percents. Most patients with PE have endogenous fibrinolysis, although it is not effective enough to prevent PE. A case of spontaneous remission of untreated acute PE has not previously been reported. Here we present a case of spontaneously resolved acute PE without any treatment.

Key Words: Pulmonary Embolism; Remission, Spontaneous; Fibrinolysis

서 론

급성 폐색전증은 무증상부터 사망까지 다양한 경과를 보이며 치료하지 않으면 사망률이 약 30%이며 적극적인 치료를 하면 8% 정도로 낮출 수 있다¹⁻³. 최근에 생존율이 향상되었으나 치료 후에도 폐색전의 완전소실은 50% 미만에서만 관찰되며 색전의 소실기전은 정확하게 밝혀지지 않았다⁴. 크기가 작은 급성 폐색전증은 치료하면 예후가 양호하지만⁵ 치료 없이 자연소실된 증례에 대한 보고는 없었다.

저자들은 호흡곤란과 고열로 응급실 내원 후 촬영한 흉부 전산화 단층촬영상 폐색전증이 관찰되었던 환자가 모든 치료를 거부하고 퇴원하여 지내던 중 2개월 뒤 흉부

전산화 단층촬영상 자연소실이 확인된 증례를 경험하여 보고한다.

증 례

환 자: 57세, 남자

주 소: 갑자기 발생한 호흡곤란 및 열

현병력: 특이 소견 없이 지내다가 수면 중 갑자기 가슴이 답답하여 숨쉬기가 힘들며, 오한, 발열이 발생하여 본원 응급실로 내원하였다. 기침, 가래, 객혈 및 흉통은 없었다.

사회력: 30갑년의 흡연가

과거력: 30년 전 우측 발목골절로 수술을 받았으며 8년 전 당뇨와 4년 전 진단된 뇌경색으로 경구 혈당강하제와 항혈소판제인 sarpogrelate (anplag[®]) 200 mg를 복용 중이며 구음장애와 우측 상·하지의 반 부전마비가 있었으나 일상적인 보행은 가능하였다.

이학적 소견: 내원 당시 혈압 150/86 mm Hg, 호흡수 24회/분, 맥박수 143회/분, 체온은 39.5°C, 산소포화도 89%였으며 의식은 명료하였고 급성 병색 소견을 보였다. 심음은 빈맥이며 우측 폐야에서 수포음이 청진되고 복부

Address for correspondence: **Dong Jib Na, M.D., Ph.D.**
Division of Pulmonary Medicine, Department of Internal Medicine, Gumi CHA Hospital, CHA University College of Medicine, Hyeonggok 1-dong, Gumi 730-728, Korea
Phone: 82-54-450-9542, Fax: 82-54-450-9798
E-mail: djna13@gmail.com

Received: Sep. 27, 2011

Revised: Oct. 7, 2011

Accepted: Oct. 25, 2011

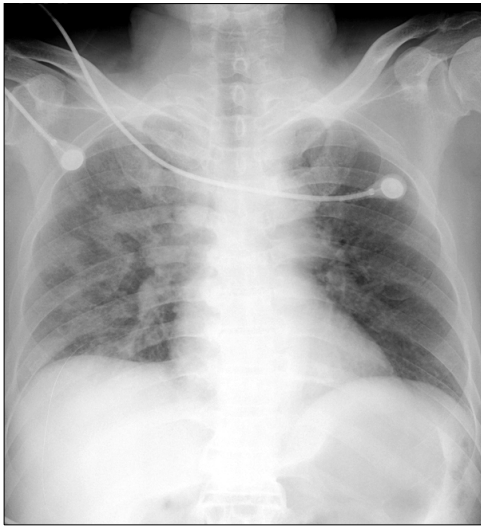


Figure 1. Chest AP on ER shows multiple patch consolidations in right lung. AP: anteroposterior; ER: emergency room.

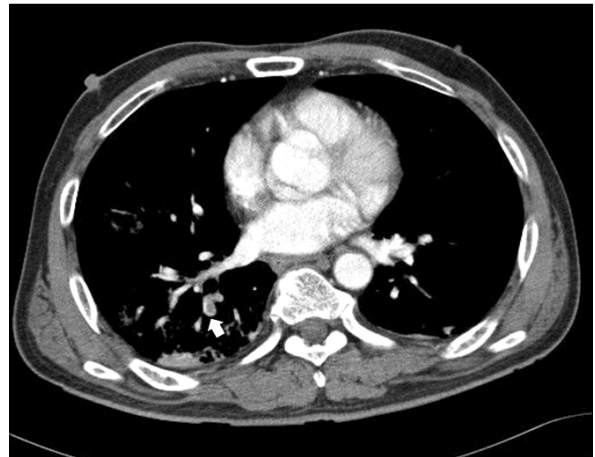


Figure 2. Chest CT scan shows filling defects in pulmonary artery of right lower lung (arrow). CT: computed tomography.

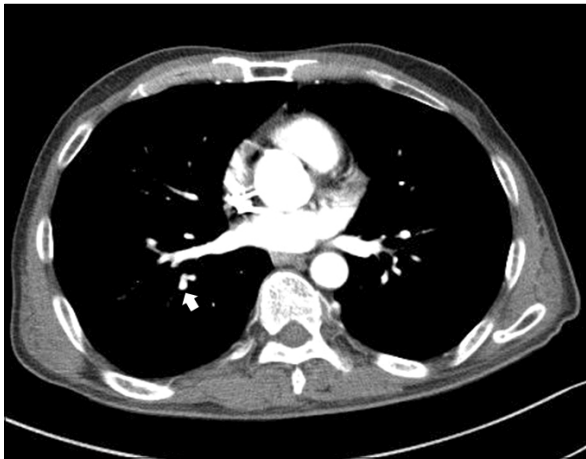


Figure 3. Chest CT scan two months later shows disappeared filling defects in pulmonary artery of right lower lung (arrow). CT: computed tomography.

에는 특이사항이 없었다. 우측 발목에 수술 반흔과 경한 발목통증은 있었으나 하지의 압통, 함요 부종이나 발적은 없었다.

심전도 소견: 규칙적인 동성 빈맥 및 우축 편위가 관찰되었다.

검사실 소견: 말초혈액 검사는 백혈구 $13,910/\text{mm}^3$ (호중구 88.4%, 임파구 5.0%, 단핵구 2.5%, 호산구 3.3%), 혈색소 11.8 g/dL, 혈구용적 34.7%, 혈소판 $380,000/\text{mm}^3$ 이었다. 혈청 생화학 검사는 AST/ALT 23/25 IU/L, 총빌리

루빈 0.6 mg/dL, 총단백/알부민 7.3/3.8 g/dL, BUN/Cr 16/1.16 mg/dL, Glucose 262 mg/dL이었다. 혈청 전해질은 Na/K/Cl $137/3.5/104$ mEq/L이며, CRP 0.95 mg/dL, LDH 399 IU/L, CPK 249 IU/L, CK-MB 3.12 ng/mL이었다. 대기 중 동맥혈 가스 검사는 pH 7.46, PaO_2 56 mm Hg, PaCO_2 36 mm Hg, HCO_3^- 24.2 mEq/L, 산소포화도 90%였다.

방사선 소견: 단순 흉부 방사선상 우측 폐야에 다발성의 침윤이 관찰되며 심비대 소견은 없었다(Figure 1). 흉부 전산화 단층촬영에서 폐동맥 우하엽 분지에 혈전이 관찰되고, 우측 폐야에 다발성 경화성 음영이 관찰되어 폐렴이 의심되었다(Figure 2).

치료 및 임상 경과: 응급실 담당의는 흉부 전산화 단층촬영상 폐색전증을 확인하지 못하였으며, 폐렴의심 후 환자와 보호자에게 입원치료의 필요성을 설명하였으나 치료를 거부하고 퇴원처방조차 받지 않고 자의퇴원 하였으며 외래 추적관찰 또한 하지 않았다. 환자는 2개월뒤 좌측 손가락 무감각증으로 정형외과에서 지연성 척골신경마비로 진단받고 수술 전 평가를 위해 호흡기내과로 의뢰되었다. 당시 호흡기증상은 전혀 없었으며 흉부 방사선사진상 2개월 전 관찰되었던 병변은 거의 소실되었고 흉부 전산화 단층촬영에서도 폐동맥혈전이 소실되었다(Figure 3). 환자는 예정대로 수술 후 특이사항 없이 퇴원하였다.

고찰

급성 폐색전증의 사망률은 치료하지 않으면 약 30% 정도로 높아서 임상적으로 의심되면 즉시 치료를 시작해야 하나 비특이적 증상만으로는 진단하기가 어렵다^{1-3,5,6}. 그러나 임상적 자료로 폐색전증의 가능성을 예측해 볼 수 있으며 추가 검사 시행의 근거가 될 수 있다^{2,5,6}. Revised Geneva Score가 가장 많이 이용되는 임상적 예측도 (clinical probability)로 연령이 65세 이상, 폐색전증 혹은 심부정맥혈전증의 병력, 1개월 이내의 하지골절이나 수술력, 악성 종양과 일측 하지의 동통, 객혈, 빈맥, 일측 하지 부종이나 촉진 시의 통증유무를 평가하여 임상적으로 폐색전증의 가능성을 저위험, 중간위험, 고위험군으로 분류하며, 실제 폐색전증이 진단될 확률은 각각 10%, 30%, 65%다⁶. 본 증례는 스스로 거동이 가능한 뇌경색환자로 빈맥 이외의 다른 위험인자는 없었으며 임상적 예측도는 중간 위험군에 속한다.

흉부 전산화 단층촬영은 폐색전증을 진단하는 가장 정확한 방법^{5,7}, 민감도와 특이도가 90% 이상이고 분절 폐동맥의 색전까지 발견할 수 있으며², 특히 다중검출 전산화 단층촬영(multidetector CT)은 세분절 폐동맥 색전까지도 확인할 수 있다⁷. 전산화 단층촬영에서 색전증이 의심되면 거의 모든 경우 반드시 치료를 시작해야 하는데 위양성은 매우 드물기 때문이다². 증례의 응급실 당직의가 다중검출 전산화 단층촬영 후에도 폐색전증을 미처 확인하지 못한 것은 폐색전증의 일반적 중증도를 고려할 때 아쉬운 일이다.

2005년 시행된 연구에서 조기사망률과 관련한 예측인자들로 예후를 평가하는 pulmonary embolism severity index (PESI)가 제시되었으며, 나이, 남성, 악성 종양, 심부전, 만성 폐질환, 빈맥, 저혈압, 빈호흡, 의식변화, 저체온, 저산소증의 인자들을 사용하여 5단계로 분류하였다⁸. Choi 등⁹에 의하면 PESI는 한국인에서도 예측인자에 따른 유사한 사망률 분포를 보였다. 본 증례는 심부전은 없다고 간주하여도 PESI 107점으로 class IV 고위험군이며 조기사망률이 10.4%로 높아 항응고요법 이상의 치료가 반드시 필요하다.

폐색전증의 추적관찰이나 장기적인 관점에서는 상대적으로 연구가 부족하며 혈전의 용해에 대한 병리학적 기전 또한 정확히 알려져 있지 않다^{4,10}. 내인성 섬유소용해가 색전의 자연소실에 관여하며, 섬유소용해 후 섬유소분해산물(fibrin degradation product)의 증가는 섬유소용해가

발생하고 있다는 것을 의미한다^{10,11}. 일반적으로 정맥 내막의 섬유소용해도가 동맥에 비해 높으나 폐동맥은 정맥과 유사한 정도의 섬유소 용해도를 보인다¹¹. 폐 관류 스캔으로 색전의 소실을 추적한 연구에서, 진단이 늦거나 출혈 경향 등으로 초기 치료를 받지 못한 13명 중 폐 관류 스캔이 완화된 3명은 치료군과 유사한 경과를 보였는데 섬유소용해를 완화된 기전의 하나로 제시하였다¹².

색전의 자연소실에 영향을 미치는 인자로 색전의 크기가 크거나, 심혈관질환, 색전증이 있던 경우 및 고령에서는 자연소실이 잘 되지 않는다¹¹. 본 증례를 상대적으로 크기가 작은 폐색전증으로 가정한다면 자연소실의 가능성을 고려해 볼 수 있다. 크기가 작은 폐색전증의 대부분은 정상혈압과 정상적인 우심실기능을 유지하며 충분한 항응고요법을 하면 상대적으로 예후가 양호하다¹⁵. 본 증례는 크기가 작은 폐색전증이라 추정해도 PESI class IV 고위험군으로 항응고요법 이상의 치료가 반드시 필요하나 치료없이 자연적으로 소실되었다.

폐색전증은 최소 6주 이상의 항응고요법을 시행한 후에도 50% 이상에서는 6개월 후에도 여전히 혈전이 관찰되고 11개월 후에도 차이가 없었으며, 완전소실된 경우의 13%는 치료시작 약 8일 만에 혈전소실이 확인되어⁴ 섬유소용해와 관련된 기전은 주로 색전 초기에 발생한다고 추측된다. 치료하여도 폐색전이 완전소실 되지 않는 경우가 흔하나 본 증례는 치료 없이도 영상학적으로 자연소실이 증명되었고, 치료하지 않을 경우 5주 이내에 새로운 혈전이 발생할 가능성 또한 높지만¹² 재발도 없었다.

아스피린의 혈전예방에 대해서는 논란이 있으나 효과가 없어 예방적 요법으로 추천되지 않는다^{5,13}. 증례에서 뇌경색증으로 복용 중인 항혈소판제제인 sarpegrelate은 선택적 세로토닌 2A 수용체 길항제(selective serotonin 2A receptor antagonist)로 말초혈관질환에서 주로 사용하며 아스피린에 비해 출혈의 부작용은 낮고 예방효과는 비슷하다¹⁴.

본 증례는 응급실에서 전산화 단층촬영의 폐색전증을 간과하였고 환자의 순응도 또한 좋지 않아 치료를 전혀 못하였다. 그러나 2개월 뒤의 흉부 전산화 단층촬영에서 폐색전의 자연소실이 확인되어 보고한다.

참고 문헌

1. Park YS, Ha JW, Kwon KH, Jang YS, Chung NS, Shim WH, et al. Clinical characteristics and predictors of in-hospital mortality for patients with acute major pul-

- monary embolism. *Korean J Med* 2000;58:293-300.
2. Tapson VF. Acute pulmonary embolism. *N Engl J Med* 2008;358:1037-52.
 3. Carson JL, Kelley MA, Duff A, Weg JG, Fulkerson WJ, Palevsky HI, et al. The clinical course of pulmonary embolism. *N Engl J Med* 1992;326:1240-5.
 4. Nijkeuter M, Hovens MM, Davidson BL, Huisman MV. Resolution of thromboemboli in patients with acute pulmonary embolism: a systematic review. *Chest* 2006;129:192-7.
 5. Goldhaber SZ. Pulmonary embolism. In: Bonow RO, Mann DL, Zipes DP, Libby P, Braunwald E, editors. *Braunwald's heart disease: a textbook of cardiovascular medicine*. 9th ed. Philadelphia: Saunders; 2012. p.1679-95.
 6. Torbicki A, Perrier A, Konstantinides S, Agnelli G, Galié N, Pruszczyk P, et al. Guidelines on the diagnosis and management of acute pulmonary embolism: the Task Force for the Diagnosis and Management of Acute Pulmonary Embolism of the European Society of Cardiology (ESC). *Eur Heart J* 2008;29:2276-315.
 7. Yong HS. MDCT application in the Vascular System. *J Korean Med Assoc* 2007;50:25-32.
 8. Aujesky D, Obrosky DS, Stone RA, Auble TE, Perrier A, Cornuz J, et al. Derivation and validation of a prognostic model for pulmonary embolism. *Am J Respir Crit Care Med* 2005;172:1041-6.
 9. Choi WH, Kwon SU, Jwa YJ, Kim JA, Choi YH, Chang JH, et al. The pulmonary embolism severity index in predicting the prognosis of patients with pulmonary embolism. *Korean J Intern Med* 2009;24:123-7.
 10. Gans H, Rosenberg M, Tan BH, Boulton A. The mechanism of spontaneous resolution of thromboemboli. *Surg Gynecol Obstet* 1970;130:326-32.
 11. Wilson JE 3rd, Frenkel EP, Pierce AK, Johnson RL Jr, Wingo ER, Curry GC, et al. Spontaneous fibrinolysis in pulmonary embolism. *J Clin Invest* 1971;50:474-80.
 12. Walker RH, Goodwin J, Jackson JA. Resolution of pulmonary embolism. *Br Med J* 1970;4:135-9.
 13. Geerts WH, Heit JA, Clagett GP, Pineo GF, Colwell CW, Anderson FA Jr, et al. Prevention of venous thromboembolism. *Chest* 2001;119(1 Suppl):132S-75S.
 14. Shinohara Y, Nishimaru K, Sawada T, Terashi A, Handa S, Hirai S, et al. Sarpogrelate-aspirin comparative clinical study for efficacy and safety in secondary prevention of cerebral infarction (S-ACCESS): a randomized, double-blind, aspirin-controlled trial. *Stroke* 2008;39:1827-33.