

## 하악공 전달마취 후 발생한 일시적인 시력 저하

임지영, 윤희정, 방난심, 정복영, 김기덕, 박원서

연세대학교 치과대학병원 통합진료과

## Transient Visual Acuity Decrease after Inferior Alveolar Nerve Block Anesthesia

Gee young Lim, Hee-Jung Yun, Nan-Sim Pang, Bock-Young Jung, Kee-Deog Kim, and Wonse Park

Department of Advanced General Dentistry, Yonsei University College of dentistry, Seoul, Korea

One of the most common procedures in dentistry is the inferior alveolar nerve block anesthesia but visual problem can occur during this procedure. Transient visual acuity decrease after inferior alveolar nerve block anesthesia can result from unintended intravascular injection. In this case report, we present ocular complication that has rarely been reported. The understanding of anatomy related to this case is discussed with suggestions for proper management of the patients. The dental management for ocular complications includes a correct diagnosis, management by understanding of patient's anatomic variations. This will prevent intravascular injection.

**Key Words:** Block anesthesia, Inferior alveolar nerve, Ocular complications, Visual acuity

국소마취는 치과에서 가장 흔하고 일상적으로 이루어지는 임상적 과정 중 하나이며, 심각한 합병증의 발생 없이 매일 수 천 개 이상의 마취제가 사용되고 있다[1]. 하악공 전달마취 과정은 하악 소구치 및 대구치 치료를 위한 마취에 가장 빈번하게 사용되는 방법이다. 비교적 안전하다고 알려져 있는 마취 술식으로서 하악공 전달마취는 합병증이 발생 하더라도 국소적이고 일시적인 경우가 대부분이다[1].

이러한 하악공 전달마취 술식 중 일어날 수 있는 합병증으로 두 가지로 나눌 수 있다. 크게 전신적 합병증과 국소적 합병증으로 나뉘며 아래와 같은 잠재적인 위험이 존재한다 [2]. 전신적인 합병증으로는 혈관내 주입, 용량과잉 사용에 의한 독작용, 혈관수축제 합병증, 타 약물과의 상호작용, 알레르기 반응 등이 있다. 국소적인 합병증으로는 주사침의 파절로 인한 분리, 감각이상증, 마취액 주입동안의 작열감, 마취 후 지속적인 감각이상증, 개구장애나 감염으로 인한 혈종 형성, 감염, 부종, 안면신경마비 등이 알려져 있으며[3], 매우 드물지만 시각과 관련된 합병증으로 시력상실(temporary blindness or amaurosis), 시력흐림(blurring

of vision), 복시(diplopia), 안근마비(ophthalmoplegia) 등 눈과 관련된 합병증이 보고되고 있으며, 이러한 합병증은 일시적일 수도 있고 영구적일 수도 있다[2,12].

이러한 눈과 관련된 합병증은 대부분 짧은 시간 내에 원래 상태로 돌아오는 경우가 대부분이지만, 발생하는 경우 치과 의사와 환자 모두 흔히 있는 합병증이 아니므로 당황할 수 있고 즉각적인 진단 및 평가가 이루어지지 않아서 의사와 환자 간의 rapport 형성에 부정적인 영향을 미칠 수 있다.

본 증례 보고에서는 연세대학교 치과대학병원 통합진료과에서 치과 진료 시 발생한 하악공 전달마취 후 시력 저하 현상을 토대로 이러한 현상의 원인, 진단, 발생 후의 대처법에 대해 고찰하고자 한다.

Received: 2012. 3. 30 • Revised: 2012. 4. 2 • Accepted: 2012. 4. 3

Corresponding Author: Wonse Park, Department of Advanced General Dentistry, Yonsei University College of dentistry, 50 Yonsei-ro, Seodaemun-gu, Seoul 120-752, Korea

Tel: +82.2.2228.8980 Fax: +82.2.2227.8906 email: WONSE@yuhs.ac

## 증례

28세 여환이 2011년 12월 하악 좌측 제3대구치의 발치를 위하여 연세대학교 치과대학병원 통합진료과에 내원하였다. 과거력상 특별한 의과적 병력은 없었으며, 1년 전 교정치료를 시작하여 교정치료 중인 환자로 사랑니 발치 위하여 협진 의뢰되었다. 상기 여환은 2011년 12월 11일, 본과에서 임상적 및 방사선학적 검사를 시행하였으며 상기 부위의 매복치로 진단받았다(Fig. 1).

구강악안면 임상적 및 방사선학적 검사 결과 하악 좌측 제3대구치의 완전 매복치로 진단되었고 국소마취 하에 발치를 계획하고 통상적인 진통약으로서 항생제, 진통소염제, 위보호제를 발치 1시간 전에 복용하도록 시행하였다.

발치 시술 전 환자의 혈압을 포함한 생징후는 모두 정상범주였다. 발치를 위해 통상적인 하악공 전달마취를 좌측 하악에 시행하였다. 흡인이 가능한 형태의 마취 시린지 및 27 게이지 long needle (30 mm)을 이용하였다. 마취 약제는 1:100,000 에피네프린 함유한 2% lidocaine 1ampule을 사용하였다. 통상적인 자입점을 통한 하악공 전달마취를 시행하였으며, 시술 중 흡인 시 혈액이 나타나지 않았다.

마취 직후 환자는 동측 눈이 흐려지는 느낌이 든다고 호소하였다. 임상 검사 상 의식소실이나 생징후의 특이한 변화는 없었고 사물이 2개로 보이는 복시현상도 없었다. 환자는 보이지 않는 것은 아니라고 대답하였다. 그럼에도 불구하고 환자는 약간 긴장된 상태였지만 자신의 현재 상태를 표현할 수 있었다.

안기능 검사상 안구운동은 정상이었으나 시력(visual acuity)의 저하를 호소하였다. 안면근육 검사를 통한 안면신경 평가 역시 정상이었다. 동측 안면부위의 작열감이나 떨리는

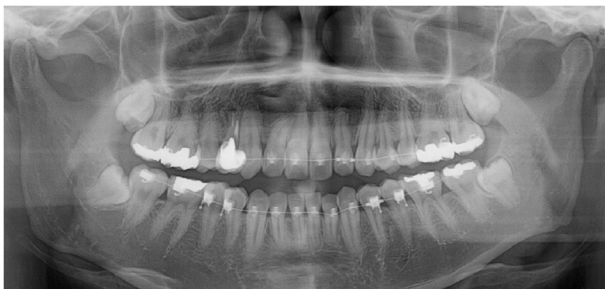

Fig. 1. Panoramic radiograph

는 느낌은 없었으며 구강 내 점막의 피부색조 변화(blanching)도 없었다(13).

검사결과 하악공 전달마취시 혈액내 주입(intravascular injection), 그리고 이로 인한 일시적인 시력 저하 현상으로 진단하였다. 우선 환자에게 개개인의 해부학적인 혈관 분포 및 분지가 틀리기 때문에 이러한 현상이 발생할 수 있음을 설명하고 현재 상태를 설명하여 안정시킨 후 생징후를 관찰하면서 경과를 관찰하였다. 15분 후 흐려지는 증상이 나아지는 것 같다고 환자는 증상의 완화를 표현하였고 계획되었던 발치를 시행하였다. 시술시 증상의 재발현 등 특이할 만한 소견은 없었으며 발치 후 환자의 증상이 나아졌다는 것을 확인 후 귀가조치 하였다.

이후에 일주일 후 봉합사 제거 위하여 내원하여 상태를 체크한 결과, 환자가 끼고 있던 렌즈가 잘 안 맞는다고 안과에 전문의에게 시력 기능을 체크한 결과 좌측 안구의 시력검사 결과 원래 환자의 시력보다 떨어진 것으로 체크되었다고 하였다. 발치 2주 후 환자의 증상을 체크한 결과 안기능 검사상 이상이 없었고 예전 시력의 회복을 확인했다고 하였다.

## 고찰

하악공 전달마취 시 일어날 수 있는 합병증으로는 매우 드물게 복시, 안근마비, 일시적인 시력상실(transient vision

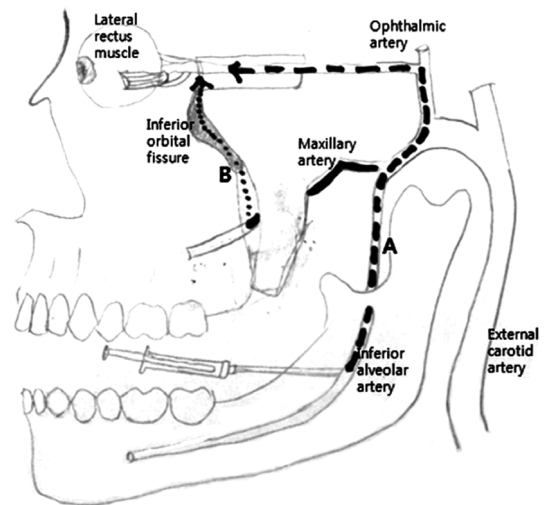


Fig. 2. Anatomic relationship between mandible and orbit (Route A, B)

loss: amaurosis 흑내장), 원근조절이상(accomodation loss) 등 눈과 관련된 합병증이 발생된다. 감각영역과 운동영역으로 나눌 수 있으며, 감각영역의 문제로는 시력흐림(blurring of vision), 시력상실(blindness), 운동영역의 문제로는 동공 확대(mydriasis: 산동), 안검하수증(palpebral ptosis: 눈꺼풀처짐), 복시(diplopia)가 있다[4,5,15-25].

이러한 증상이 일반적으로 발생하는 원인으로는 두 가지 가설이 있다.

최근의 연구에 따르면, 복시와 같은 운동영역 관련 현상의 원인이 위턱동맥의 분지인 아래이틀동맥(inferior alveolar artery)으로의 혈관 내 국소 마취액의 주입에 의한 것이라는 가설이다[2,4,6]. 3.5%의 인구에서 속목동맥(internal carotid artery)이 아닌 위턱동맥과 연결된 중간뇌막동맥을 통하여 눈동맥이 혈액 공급을 받는다기. 이를 통해 바깥눈근육의 가쪽곧은근(lateral rectus muscle)에 혈액을 공급하는 눈물동맥(lacrimal artery)과 연결되어 혈관 수축 작용을 통하여 허혈이 일어난 결과 시력저하를 설명할 수 있다(Fig. 2A).

다른 가설로는 하악공(mandibular foramen)에서 아래이틀신경이 위치하는 관자아래오목(infratemporal fossa)의 하악공 근처에 마취액의 확산 때문이라는 것이다. 그러므로 마취 용액은 날개위턱틈새(ptyergomaxillary fissure)와 날개입천장오목(ptyergopalatine fossa)를 통과하여 오목(fossa)의 상방을 통과하여 눈확(orbit)의 시작점인 아래 눈확틈새(inferior orbital fissure)에 이르게 된다[2,8]. 눈확에서 용액은 지방층과 근막층을 통하여 신경에 도달할 수

있게 된다. 특히 articaine과 같은 확산능력이 뛰어난 마취제를 사용할 때 더욱 주의해야 할 것이다[9] (Fig.2B).

대부분 받아들여지는 것으로 국소 마취용액이 위턱동맥에 주입될 수 있으며, 중간뇌막동맥(middle meningeal artery)을 통하여 두개저로 들어가고, 눈동맥과 문맥계(anastomosis)를 이루게 된다. 눈동맥의 분지로는 눈물동맥(lacrimal), 섬모체동맥(ciliary), 망막중심동맥(central artery of retina)까지 연결되어 있다. 이러한 경로를 따라서, 마취용액은 시신경, 눈돌림신경, 갓돌림신경, 섬모체신경절로 확산될 수 있다. 그러므로 복시, 안근마비, 일시적인 시력상실 및 시력저하, 원근조절이상 등 눈과 관련된 증상이 나타나게 된다.

이번 증례에서는 시각을 통해 사물을 인지하는 능력이 떨어지는 상태인 시력저하가 발생하였다. 시력(visual acuity)은 흔히 두 점을 구별해 낼 수 있는 최소의 크기로 측정되며, 주관적인 시력감소를 객관화하는 지표로 사용할 수 있다. 시력에 영향을 미칠 수 있는 인자는 굴절이상, 동공의 크기, 빛의 밝기, 눈의 적응상태, 눈운동 등이다. 시력 감소는 안구 자체의 이상 외에, 시신경이나 뇌의 시야 중추 이상으로도 발생할 수 있다. Steenen [10]의 1967년에서 2010년까지의 증례 분석에 따르면 증상이 발생한 증례의 87.1%가 수 분에서 수 시간 내에 회복된다고 하였고 반대로 12.9%가 그 이상의 시간이 걸리거나 영구적으로 회복이 되지 않을 수 있다고 하였다.

이번 증례의 경우 일과성이 아닌 일주일 정도 증상이 지속되는 점으로 마취액의 확산으로 인한 시신경의 손상이 일어

**Table 1.** ocular complication

	지배	경로	합병증
II. 시신경(optic n.)	망막 광 수용체 →시각교차 →시각로:대뇌피질	망막의 안쪽 2/3는 눈동맥의 분지인 망막중심동맥에서 혈액공급 내측,외측 짧은뒤섬모체동맥	망막, 시신경 허혈시 일시적인 시력 감소, 시력소실(amaurosis: 일과성 흑암시)
III. 눈돌림신경 (oculomotor n.)	동측안쪽곧은근, 위곧은근 동측 아래 곧은근, 동측 아래 빛근 동공조임근, 섬모체근 눈꺼풀 올림근	눈확의 섬모체 신경절에서 연결, 짧은섬모체 신경 통하여 홍채의 동공조임근,섬모체근 지배	산동(Mydriasis) 안검하수증
IV. 도르래 신경 (trochlear n.)	반대측 위빋근	해면정맥굴 가쪽벽 → 중간머리뼈 우목	동측 이상 가능성 적음
VI. 갓돌림신경 (abducebt n.)	동측 가쪽 곧은근	속목동맥 → 위눈확틈새 → 눈확	복시(Diplopia) 눈운동마비

났다고 생각해 볼 수 있고 Table 1과 같이 분류할 수 있다 [11,14].

하악공 전달마취의 합병증을 예방하기 위해서는 정확한 해부학적 지식을 갖고 이를 토대로 정확한 마취 술식을 행할 수 있어야 한다. 또한 개인마다 해부학적 분포도가 다르므로 이를 고려하여 마취 시 25개이지 이상의 주사침을 사용하여 흡인을 시행하고, 적어도 두 면으로 혈관내 자입이 되지 않았는지 확인하는 것이 필요하다. 혈액이 흡인되지 않았다 하더라도 혈관내 주입 가능성은 배제할 수 없으므로 마취액을 최대한 천천히 주입하면서 환자의 반응을 면밀히 관찰하여야 한다. 이상반응이 있을 시 즉시 술식을 중단하고 정확한 평가 후 신경손상의 가능성을 파악하여 일시적인 현상인지 영구적인 손상의 가능성이 있는지 확인하여야 한다[2,4].

눈과 관련된 합병증이 발생한 경우, 기본적으로 생징후, 의식소실여부, 안구운동, 시력소실여부, 안면근육운동여부, 안면피부색조변화 등 환자의 증상을 관찰하여 정확한 진단을 내릴 수 있어야 한다. 환자는 '잘 안 보인다', '전혀 안 보인다', '뿌옇게 보인다', '희미하게 보인다', '부분적으로 안 보인다' 등 다양한 표현으로 증상을 호소할 수 있으며 시력소실이 완전한지, 부분적인지, 빈도, 지속기간을 물어보고, 전신질환 등 혈관 질환의 위험인자와 두통, 감각이상, 마비, 섬광 등의 신경학적 이상에 대하여도 확인하여야 한다. 대부분의 경우 짧은 시간 내에 회복되는 현상임을 환자에게 설명하여 안심시키고 시간 경과에 따른 변화를 면밀히 관찰하여야 한다. 증상이 소실된 경우 계획된 치과 치료를 진행하는 것이 좋으나 전신질환이 있는 환자의 경우 치료를 연기하고 담당 주치의와 협진 후 진료를 진행하는 것이 바람직하다고 할 수 있다. 이와 같은 합병증이 발생했을 경우 안과의와의 협진하에 Follow-up하는 것이 필요하다고 사료된다.

## 참고문헌

- Lustig JP, Zusman SP: Immediate complications of local anesthetic administered to 1,007 consecutive patients. J Am Dent Assoc 1999; 130(4): 496-9.
- Ngeow WC, Shim CK, Chai WL: Transient Loss of Power of Accommodation in 1 Eye Following Inferior Alveolar Nerve Block: Report of 2 Cases. J Can Dent Assoc 2006; 72(10): 927-31.
- Malamed SF: Handbook of local anesthesia. 4th ed. St. Louis, Mosby. 1997, pp 51, 132, 193, 193-219, 246-86.
- Choi EH, Seo Y, Jung BY, Park W: Diplopia after inferior alveolar nerve block anesthesia: report of 2 cases and literature review. Oral Surg Oral Med Oral Pathol Oral Radiol Endod 2009; 107: 21-4.
- Rishiraj B, Epstein JB, Fine D, Nabi S, Wade NK: Wade, Permanent vision loss in one eye following administration of local anesthesia for a dental extraction, Int J Oral Maxillofac Surg 2005; 34: 220-3.
- Webber B, Orlansky H, Lipton C, Stevens M: Complications of an intra-arterial injection from an inferior alveolar nerve block. J Am Dent Assoc 2001; 132(12): 1702-4.
- Hayreh SS, Dass R: The ophthalmic artery: I. Origin and intracranial and intra-canalicular course. Br J Ophthalmol 1962; 46: 65-98.
- Magliocca KR, Kessel NC, Cortright GW: Transient diplopia following maxillary local anesthetic injection. Oral Surg Oral Med Oral Pathol Oral Radiol Endod 2006; 101: 730-3.
- Penarrocha-Diago M, Sanchis-Bielsa JM: Ophthalmologic complications after intraoral local anesthesia with articaine. Oral Surg Oral Med Oral Pathol Oral Radiol Endod 2000; 90(1): 21-4.
- Steenen SA, Dubois L, Saeed P, de Lange J: Ophthalmologic complications after intraoral local anesthesia: case report and review of literature. Oral Surg Oral Med Oral Pathol Oral Radiol Endod 2012 Feb 17. [Epub ahead of print].
- Miller, Newman, Biousse, Kerrison: Walsh and Hoyt's Clinical Neuro Ophthalmology: The essentials, 2nd Edt, LMW. Philadelphia, LWW. 2008, pp 499-513.
- Al-Sandook T, Al-Saraj A: Ocular complications after inferior alveolar nerve block: a case report. J Calif Dent Assoc 2010; 38(1): 57-9.

13. Uckan S, Cilasun U, Erkman O: Rare Ocular and Cutaneous Complication of Inferior Alveolar Nerve Block, *J Oral Maxillofac Surg* 2006; 64: 719-21.
14. Williams JV, Williams LR, Colbert SD, Revington PJ: Amaurosis, ophthalmoplegia, ptosis, mydriasis and periorbital blanching following inferior alveolar nerve anaesthesia. *Oral Maxillofac Surg* 2011; 15(1): 67-70.
15. Cawson RA, Curson I, Whittington DR: The hazards of dental local anaesthetics. *Br Dent J* 1983; 154(8): 253-8.
16. Paxton MC, Hadley JN, Hadley MN, Edwards RC, Harrison SJ: Chorda tympani nerve injury following inferior alveolar injection: a review of two cases. *J Am Dent Assoc* 1994; 125(7): 1003-6.
17. Meechan JG, Rood JP: Adverse effects of dental local anaesthesia. *Dent Update* 1997; 24(8): 315-8.
18. Stacy GC, Hajjar G: Barbed needle and inexplicable paresthesia and trismus after dental regional anesthesia. *Oral Surg Oral Med Oral Pathol* 1994; 77(6): 585-8.
19. Flaitz CM, Felefli S: Complications of an unrecognized cheek biting habit following a dental visit. *Pediatr Dent* 2000; 22(6): 511-2.
20. Faura-Sole M, Sanchez-Garces MA, Berini-Aytes L, Gay-Escoda C: Broken anesthetic injection needles: report of 5 cases. *Quintessence Int* 1999; 30(7):461-5.
21. Laskin DM: Diagnosis and treatment of complications associated with local anaesthesia. *Int Dent J* 1984; 34(4): 232-7.
22. Harn SD, Durham TM: Incidence of lingual nerve trauma and postinjection complications in conventional mandibular block anesthesia. *J Am Dent Assoc* 1990; 121(4): 519-23.
23. Pogrel MA, Thamby S: Permanent nerve involvement resulting from inferior alveolar nerve blocks. *J Am Dent Assoc* 2000; 131(7): 901-7.
24. Cooley RL, Cottingham AJ Jr: Ocular complications from local anesthetic injections. *Gen Dent* 1979; 27(4):40-3.
25. Rood JP: Ocular complication of inferior dental nerve block. A case report. *Br Dent J* 1972; 132(1): 23-4.