

Precontoured Locking Compression Plate를 이용한 전위성 쇄골 간부 골절의 수술적 치료

원광대학교 의과대학 정형외과학교실

김정우 · 강홍제 · 노성현

Operative Treatment of the Displaced Midshaft Clavicle Fracture Using Precontoured Locking Compression Plate

Jeong Woo Kim, M.D., Hong Je Kang, M.D., Sung Hyun No, M.D.

Department of Orthopaedic Surgery, School of Medicine, Wonkwang University, Iksan, Korea

Purpose: To assess the effectiveness of internal fixation using a precontoured locking compression plate for the treatment of the displaced clavicle fracture by analyzing both radiological and clinical outcomes.

Materials and Methods: We reviewed 34 cases of displaced clavicle shaft fracture treated by internal fixation using precontoured locking compression plates between May 2009 and February 2010. Radiological outcomes were analyzed on the basis of bone union and the differences between the time for bone union depending on sex and age. Clinical outcomes were analyzed on the basis of quick DASH Scores and the differences in the range of motion of the affected shoulder compared to the contralateral shoulder.

Results: In the radiological evaluation, all fractures showed bone union, and the average time for bone union was 12.3 weeks, without delayed unions. Time for bone union did not differ significantly with respect to sex and age ($p=0.87$). In the clinical evaluation, the average final quick DASH Score was 23.5 (range, 12~42). At final follow up, the range of motion after bone union in the affected shoulder was not significantly different from that of the contralateral shoulder ($p=0.69$).

Conclusion: The internal fixation achieved using precontoured locking compression plate in displaced clavicle shaft fracture showed effective bone union and can be considered as a reliable method with fine clinical results showing early range of motion at the shoulder joint.

Key Word: Clavicle shaft fracture, Open reduction, Locking compression plate

※통신저자: 강 홍 제
전라북도 익산시 신용동 344-2번지
원광대학병원 정형외과학교실

Tel: 063) 859-1360, Fax: 063) 852-9329, E-mail: kanghongje@hanmail.net

접수일: 2012년 4월 18일, 1차 심사완료일: 2012년 7월 11일, 2차 심사완료일: 2012년 9월 10일, 게재 확정일: 2012년 9월 26일

* 본 논문은 2012년도 원광임상의학연구소의 지원으로 이루어졌음.

서 론

쇄골 골절은 가장 흔한 견관절 주위 골절로 이중 쇄골 간부 골절이 80% 가량을 차지한다.^{1,2)} 쇄골 간부 골절의 치료는 대부분 보존적 방법이 권장된다.^{2,3)} 그러나 장기간의 고정은 견관절 강직을 유발할 수 있으며 심하게 전위된 경우에는 지연 유합이나 불유합을 유발할 수 있으며 쇄골 단축이 발생한 경우에는 견갑골의 운동 장애가 일어날수 있다. 또한 빠른 일상 생활로의 복귀와 스포츠 활동의 중요성이 커짐에 따라 수술적 치료의 비중이 점차 커지고 있다.³⁻⁶⁾

골절에서 잠김 압박 금속판의 사용은 생역학적으로 견고한 초기 각 안정성 (angular stability) 및 회전 안정성 (rotational stability) 으로 보다 견고한 고정력을 가지고 있어 다양한 골절의 치료에서 유용하게 사용되고 있다. 또한 잠김 나사를 사용하여 골 내막의 혈행을 보존하여 회복 능력 (healing capacity)을 높여 골 유합을 높일 수 있으며 골다골증이 있는 경우에도 나사못의 이완 없이 사용 할 수 있다는 장점이 있다. 윤곽 성형 (pre-contoured)된 금속판의 경우 해부학적 형태에 맞게 미리 윤곽 성형된 금속판을 사용하여 수술 시간의 단축과 함께 금속판을 가늌자로 사용하여 좀더 쉽게 해부학적 정복을 할 수 있는 장점이 있다. 이에 저자들은 전위성 쇄골 간부 골절에서 관혈적 정복술 후 윤곽 성형된 잠김 압박 금속판을 이용하여 내고정을 시행한 환자를 대상으로 방사선학적 결과 및 임상적 결과를 분석하여 윤곽 성형된 잠김 압박 금속판의 유용성을 알아보고자 하였다.

대상 및 방법

1. 연구 대상

2009년 3월부터 2010년 2월까지 내원한 쇄골 간부 골절 중 전위성 쇄골 간부 골절 (Robinson's classification Type 2B)⁹⁾을 대상으로 하여 윤곽 성형된 잠김 압박 금속판 (Acumed®, Hillsboro, Oregon, USA)을 이용하여 관혈적 정복 및 금속 고정술을 시행하고 1년 이상의 추시가 가능했던 34예를 대상으로 하였다.

수술의 적응증으로는 주골편간 거리가 20 mm 이상 전위를 보이는 쇄골 간부 골절이나 15 mm 이상 단축된 경우, 심한 연부 조직 손상이 동반되거나 골절편의 돌출로 인한 피부의 불편감이 있는 경우, 개방성 골절, 골절편 사이 연부조직 삽입이 의심되는 골절, 다발성 손상환자, 신경 혈관 손상이 있는 골절의 경우로 하였다. 비전위성 골절 (Robinson's classification Type 2A), 근위 1/3 혹은 원위 1/3 골절 및 지연 유합 및

불유합의 경우 그리고 소아 환자는 제외하였다. 성별은 남자 23예 여자 11예 이었으며 환자의 나이는 평균 51세 (28~77세)였다. 동반손상은 모두 7예로 갈비뼈 골절 3예, 반대측 상완골 골절 1예, 견갑골절 동반 2예, 상완 신경총 손상 1예로 관찰되었다.

골절의 형태는 Robinson 분류 상 type 2B₁ (cortical alignment fracture)이 21예, type 2B₂ (displaced fracture)가 13예로 나타났다. 수술은 모두 한 술자에 의해 시행 되었으며 수술 시기는 수상일로부터 평균 4.3일 (1~8일)이었다. 수술 후 평균 추시는 16.3개월 (12~27개월)이었다.

2. 수술 방법 및 재할

전신 마취 하에 환자를 해변의자 자세로 앉힌 후 수술을 시행하였다. 쇄골 골절부를 중심으로 랑거선 (Langer line)을 따라 피부 절개를 시행 하고 가능한 골막을 박리하지 않은 상태로 골절 부위를 정복하였다. 특히 안정성에 영향을 줄 수 있는 나비형 골편 (butterfly fragment)이 존재하는 경우 골편의 연부조직이 떨어지지 않도록 조심하여 K-강선 (Kirshner wire)이나 3.5 mm 피질골 나사를 이용하여 고정하였다. 쇄골의 모양에 맞추어 윤곽 성형된 쇄골 잠김 압박 금속판 중 환자의 해부학적 구조에 가장 맞는 금속판을 찾아 쇄골의 상연을 따라 근위부와 원위부에 먼저 각각 1개의 3.5 mm 피질골 나사를 삽입 하였으며 이후 각각 2개 이상의 잠김 나사를 이용하여 고정하였다. 금속판이 쇄골과 잘 맞지 않는 경우에는 금속판을 180° 돌려 내측부가 외측으로 오도록 하거나 좌측용 금속판의 위치를 조정하였다. 전례에서 금속판의 구부림은 시행 하지 않았으며 자가골 혹은 동종골 이식은 전례에서 시행 하지 않았으며 와이어 원형 결찰법 (circlage wire fixation) 역시 전례에서 시행 하지 않았다. 수술 상처의 봉합은 vicryl 5.0을 이용하여 subcuticular continuous suture를 시행한 후 2-octyl cyanoacrylate (Dermabond®, Ethicon, Johnson & Johnson co., USA)를 이용하여 추가적인 피부 봉합을 시행 하였다. 수술 후 2주간 보행 시에만 팔걸이를 시행 하였으며 수동적 운동은 수술 다음날부터 시작 하였으며 수술 후 2주에 능동적 운동을 시행하였다.

3. 치료 결과의 평가방법

수술 후 임상적 결과는 최종 외래 경과 관찰 시 quick DASH Score¹⁰⁾와 견관절 운동 범위를 측정하여 비교 하였다. 견관절 운동 범위는 최종 추시시에 전방 굴곡,

신전, 내회전 및 외회전을 견갑골을 고정하지 않은 상태에서 각도기를 이용하여 환측과 건측을 측정하였다. 방사선학적 결과는 수술 후 2주, 5주, 8주째에 쇄골 전후면 사진 (clavicle AP view)과 쇄골 두부 경사면 사진 (clavicle cephalic tilt view)을 검사하여 관찰하였으며 이후에는 4주마다 검사하여 골유합 상태를 판정하였으며 성별과 나이에 따른 골유합 시기의 차이 역시 비교 하였다. quick DASH Score 및 견관절 운동 범위는 student T-test를 시행 하여 비교 하였고 나이 및 성별에 따른 골유합 시기의 차이는 unpaired t-test를 SPSS ver 14.0 (SPSS Inc., Chicago, IL, USA)을 이용하여 비교 하였다.

결 과

임상적 결과로 quick DASH Score는 평균 23.5점 (12~42)이었으며 견관절 운동 범위는 환측의 경우 최

종 추시시 전방 굴곡 평균 164.7°, 신전 35.2°, 내회전 45.8°, 외회전 63.1° 였으며 건측은 전방 굴곡 평균 169.3°, 신전 37.2°, 내회전 49.2°, 외회전 66.3°로 통계학적 차이는 보이지 않았다 ($p=0.69$) (Fig. 1). 방사선학적 결과로 평균 골유합은 평균 12.3 주 (8~16주) 였으며 수술 후 모든 예에서 골유합을 얻을 수 있었다 (Fig. 2, 3).

합병증으로는 수술 절개 부위의 켈로이드 형성이 1례, 수술 부위 금속의 이물감이 6예가 있었으나 금속 제거 후 소실되었다. 또한 지속적인 견관절 통증이 1례가 있었으나 MRI 상 동측의 회전근개 파열 소견이 관찰되어 관절경하 회전근개 봉합술 시행 후 통증이 소실되었다.

고 찰

본 연구에서 윤곽 성형된 쇄골 잠김 압박 금속판을

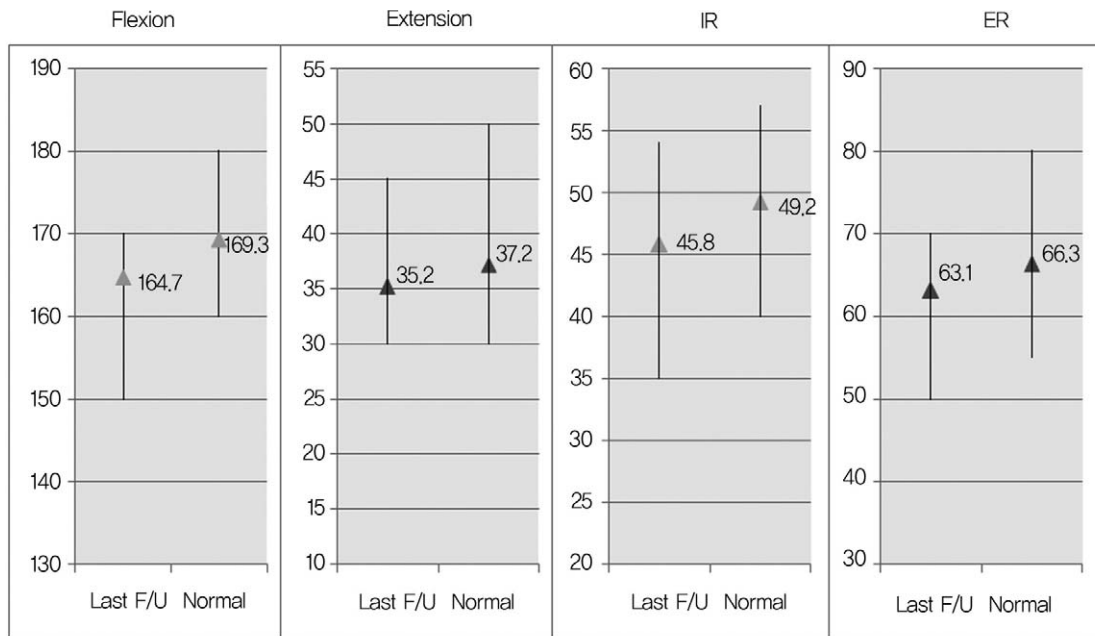


Fig. 1. Average range of motion after operation (IR: internal rotation, ER: external rotation).

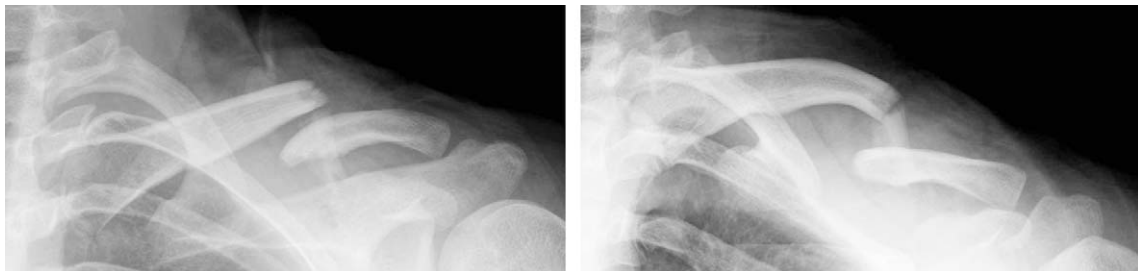

Fig. 2. The preoperative radiograph of a 31 year old male shows displaced and angulated clavicular fracture after a traffic accident.

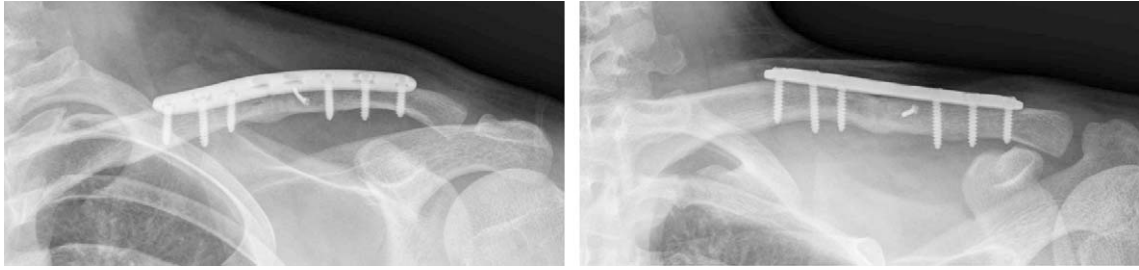

Fig. 3. The radiograph 4 month after operation shows complete union.

사용하여 좋은 임상적 결과와 전례에서 골유합을 얻을 수 있었다.

쇄골 간부 골절의 치료는 대부분 보존적 방법이 권장되나 고에너지 손상에 의해 골절이 발생한 경우에는 주변 연부 조직의 손상과 함께 골절의 전위와 분쇄가 증가하여 보존적 치료 시 불유합이 발생할 가능성이 높다.^{5,11)} Hill 등⁴⁾은 20 mm 이상 전위를 보이는 경우 수술적인 치료가 필요하다고 하였으며 Eskolar 등¹²⁾은 15 mm 이상 단축된 경우 견관절 운동시 통증이 발생할 수 있다고 하였다. 또한 부정 유합은 관절 운동시 통증 또는 흉곽 출구 증후군의 증상을 보일 수도 있다. 따라서 골절의 전위가 심하거나 단축이 심한 경우 수술적인 치료가 필요하며 쇄골 길이의 복원과 단단한 내고정이 중요하다고 하였다.¹³⁾ 본 연구에서 역시 20 mm 이상 전위를 보이거나 15 mm 이상의 단축을 보이는 경우를 그 대상으로 하였으며 해부학적 정복과 단단한 내고정을 시행 함으로써 전례에서 유합을 얻을 수 있었다.

골수강 내 핀 고정술은 미용적으로 우수한 수술 방법으로 알려져 왔으나¹⁴⁾ Millett 등¹⁵⁾은 25.8%에서 핀의 파열 (pin breakage), 세균 감염, 불유합 등의 합병증이 발생 하였다고 하였다.

이에 비해 금속판을 이용한 고정술은 좀더 단단한 내고정을 할 수 있으며 쇄골 길이를 정상적으로 복원할 수 있다는 장점이 있다.^{13,16)} 역동적 압박 금속판 (dynamic compression plate, DCP)과 제한 접촉 역동적 압박 금속판 (Limited contact-DCP)은 너무 두꺼워 연부 조직을 자극할 수 있으며 금속판을 구부리기 어렵고 골 내막의 혈액을 차단하여 골절의 지연시키거나 금속판을 제거 후 재골절의 위험이 있다는 단점이 있다.^{16,17)} 재구성 금속판 (reconstruction plate)은 역동적 압박 금속판에 비해 얇고 쇄골의 해부학적 모양에 맞게 금속판을 구부리기 쉽다는 장점이 있으나 금속판을 구부리는 도중 금속판이 약해지거나 변형에 대한 저항이 약하며 특히 골다공증이 심한 50세 이상의 환자에서 골과 금속판의 견고한 고정을 유지 할 수 없어 조기 관절 운동을 할 수 없다고 하였다.¹⁸⁾

이에 비해 윤곽 성형된 잠금 압박 금속판은 쇄골의

해부학적 형태에 맞게 미리 윤곽 성형된 금속판을 사용하여 수술 시간의 단축과 함께 금속판을 가늠자로 사용하여 좀더 쉽게 해부학적 정복을 할 수 있게 하며, 또한 잠금 나사를 사용하여 골 내막의 혈행을 보존하여 회복 능력 (healing capacity)을 높여 골 유합을 높일 수 있으며 골다공증이 있는 경우에도 나사못의 이완 없이 사용할 수 있다는 장점이 있다.^{18,19)} 본 연구에서도 전 예에서 조기에 골유합을 얻을 수 있었으며 금속판의 파열이나 고정 소실 등은 관찰 할 수 없었다. 또한 단단한 고정으로 인해 조기에 관절 운동을 시킬 수 있어 빠른 일상 생활로의 복귀와 함께 정상적인 관절 운동의 회복을 보일 수 있었다.

본 연구에 사용된 윤곽 성형 잠금 압박 금속판은 세 가지 종류 (locking anterior clavicle plate, locking superior distal clavicle plate, locking superior midshaft clavicle plate)가 있고 이중 우리는 32예에서 locking superior midshaft clavicle plate를, 2예에서 locking superior distal clavicle plate를 사용하였다. locking superior midshaft clavicle plate는 길이와 곡률이 다른 모양의 금속판이 좌우 각각 5개씩 있으며, 뼈의 구조가 작은 환자를 위해 좌우 각각 3개의 금속판을 추가적으로 사용할 수 있어 내측과 외측 총 16가지 모양을 사용하여 다양한 쇄골 모양에 맞게 사용하기 편하다는 장점이 있었다. 또한 항복 강도가 재구성 금속판에 비하여 3.4배 강하여 변형에 대한 강도가 강하다는 장점이 있다. 골절선이 중간에서 원위부로 치우친 경우 locking superior distal clavicle plate를 사용함으로써 기존의 금속판으로는 어려운 골절 원위부에 3개 이상의 잠금 나사를 고정할 수 있었다.

잠금 압박 금속판의 경우 나사못이 안정성을 얻기 위해 하방의 피질골까지 고정하지 않아도 돼서 쇄골 하방의 쇄골 하 동맥 손상을 줄 가능성을 줄일 수 있다고 알려져 있다.¹⁷⁾ 그러나 본 연구에서는 잠금 나사를 사용하였음에도 하방의 피질골을 통과하여 고정하였다. 이로써 작용 거리 (working length)를 증가시킴으로써 좀 더 견고한 고정력을 얻고자 하였다.

잠금 압박 금속판의 단점으로는 금속판과 골이 서로

밀착되기 전에 나삿나가 금속판과 맞물리기 때문에 골과 금속판 사이의 밀착을 이용한 정복 능력이 결여된다는 점, 잠김 나사가 풀리는 힘에 약하여 axial pull-out 될 수 있으며²⁰⁾ 양측 골편 사이에 부하 분담이 일어나지 않음으로써 지연 유합이나 불유합을 초래할 가능성이 있다는 점이 있고,²¹⁾ 추후 금속 제거 시 젊은 환자에서 금속판에서 나사못을 제거하기 어려울 수 있다는 점 등이 있다.²²⁾ 또 수술 시 나사못을 조일 때 뼈에 대한 나사못의 고정력을 느끼기 어렵고 나사못을 금속판에서 제거가 어려울 수 있다는 점이 있다. 저자들은 잠김 압박 금속판 사용 시 처음에 피질골 나사를 사용하여 골절부를 밀착 시켜 골 유합을 돕고자 하였으며 잠김 나사의 경우에도 먼 쪽 피질골까지 고정 시키고 피질골 나사를 잠김 나사와 비스듬히 삽입하고자 노력하여 pull-out 이 되지 않도록 하고자 하였다. 또한 가능하면 골막을 덜 손상 시켜 혈행을 보존 하고자 하였으며 나비형 골편 (butterfly fragment) 역시 연부 조직 손상 없이 고정하여 골절의 안정성과 골 유합을 촉진 시키고자 하였다. 또한 토크를 제한하는 드라이버 (torque limiting driver)를 사용하여 추후 금속판 제거가 용이하게 하였다. 이에 따라 본 연구에서 전례에서 지연 유합 없이 골 유합을 얻을 수 있었으며 금속판의 파열 및 나이가 많은 환자에서도 나사의 axial pull-out 소견은 발생 하지 않았다. 또한 견고한 고정이 가능하여 조기 견관절 운동을 시행 할 수 있어 견관절 운동 역시 반대측과 동일하게 회복됨을 확인 할 수 있었다.

금속판을 이용한 쇄골 간부 골절 치료 시 상처가 크고 노출부에 있어 미용상 문제가 발생 할 수 있다.^{5,17)} 본 논문에도 1예의 켈로이드가 발생하였으나 피부 봉합 시 subcuticular continuous suture 를 시행한 후 skin bond 를 사용하였으며 이후 더마틱스 겔 (Dermatics®, Freeport, New York, USA) 을 사용하여 상처가 덜 남게 하고자 노력 하였다. 또한 6예의 환자에서 금속판이 돌출에 의해 이물감을 호소하였는데 특히 내측에서 심했으며 이는 외측부에 비해 내측부의 피하조직이 얇기 때문으로 생각된다. 이러한 이물감은 low profile의 금속판 개발로 좀 더 줄어들 것으로 기대한다.

본 연구의 한계점으로 다른 수술적 방법과 보존적 치료 방법을 비교하지 못하였으며 금속판의 위치가 상방에만 위치하여 하방이나 전방에 위치하는 경우에 대해서 비교하지 않은 점, 골절의 분쇄 혹은 전위 정도를 반영하지 않아 이에 대한 연구가 좀 더 필요할 것으로 생각된다.

결 론

전위성 쇄골 간부 골절에 대해 윤곽 성형된 잠김 압박 금속판을 이용한 내고정술은 정확한 해부학적 정복과 견고한 내고정을 유지 할 수 있어 조기 운동이 가능하여 견관절 운동의 회복과 함께 전례에서 골유합을 얻을 수 있어 쇄골 간부 골절 치료에서 유용하게 사용될 수 있다고 사료된다.

REFERENCE

- 1) **Rowe CR.** *An atlas of anatomy and treatment of mid-clavicular fractures.* *Clin Orthop Relat Res.* 1968; 58:29-42.
- 2) **Will R, Englund R, Lubahn J, Cooney TE.** *Locking plates have increased torsional stiffness compared to standard plates in a segmental defect model of clavicle fracture.* *Arch Orthop Trauma Surg.* 2011;131:841-7.
- 3) **Faldini C, Nanni M, Leonetti D, et al.** *Nonoperative treatment of closed displaced midshaft clavicle fractures.* *J Orthop Traumatol.* 2010;11:229-36.
- 4) **Hill JM, McGuire MH, Crosby LA.** *Closed treatment of displaced middle-third fractures of the clavicle gives poor results.* *J Bone Joint Surg Br.* 1997;79:537-9.
- 5) **Kulshrestha V, Roy T, Audige L.** *Operative versus nonoperative management of displaced midshaft clavicle fractures: a prospective cohort study.* *J Orthop Trauma.* 2011;25:31-8.
- 6) **Preston CF, Egol KA.** *Midshaft clavicle fractures in adults.* *Bull NYU Hosp Jt Dis.* 2009;67:52-7.
- 7) **Millett PJ, Hurst JM, Horan MP, Hawkins RJ.** *Complications of clavicle fractures treated with intramedullary fixation.* *J Shoulder Elbow Surg.* 2011;20:86-91.
- 8) **Duan X, Zhong G, Cen S, Huang F, Xiang Z.** *Plating versus intramedullary pin or conservative treatment for midshaft fracture of clavicle: a meta-analysis of randomized controlled trials.* *J Shoulder Elbow Surg.* 2011;20:1008-15.
- 9) **Robinson CM.** *Fractures of the clavicle in the adult. Epidemiology and classification.* *J Bone Joint Surg Br.* 1998;80:476-84.
- 10) **Matheson LN, Melhorn JM, Mayer TG, Theodore BR, Gatchel RJ.** *Reliability of a Visual Analog Version of the Quick DASH.* *J Bone Joint Surg Am.* 2006;88:1782-7.
- 11) **Wilkins RM, Johnston RM.** *Ununited fractures of the clavicle.* *J Bone Joint Surg Am.* 1983;65:773-8.
- 12) **Escola A, Vainionpaa S, Myllynen P, Patiala H, Rokkanen P.** *Outcome of clavicular fracture in 89 patients.* *Arch Orthop Trauma Surg.* 1986;105:337-8.
- 13) **Bernstein J.** *Nonoperative treatment compared with plate fixation of displaced midshaft clavicular frac-*

- tures. *J Bone Joint Surg Am.* 2007;89:1-10.
- 14) **Peroni L.** Medullary osteosynthesis in the treatment of clavicle fractures. *Arch Orthop.* 1950;63:398-405.
 - 15) **Millett PJ, Hurst JM, Horan MP, Hawkins RJ.** Complications of clavicle fractures treated with intramedullary fixation. *J Shoulder Elbow Surg.* 2011; 20:86-91.
 - 16) **Shen WJ, Liu TJ, Shen YS.** Plate fixation of fresh displaced midshaft clavicle fractures. *Injury.* 1999;30: 497-500.
 - 17) **Cho CH, Song KS, Min BW, Bae KC, Lee KJ.** Operative treatment of clavicle midshaft fractures: comparison between reconstruction plate and reconstruction locking compression plate. *Clin Orthop Surg.* 2010;2:154-9.
 - 18) **Ring D, Jupiter JB.** Ununited fractures of the clavicle with bony defect: treatment with corticocancellous interposition bone graft and plate fixation. *Tech Hand Up Extrem Surg.* 1999;3:193-6.
 - 19) **Perren SM.** Minimally invasive internal fixation history, essence and potential of a new approach. *Injury.* 2001;32:SA1-3.
 - 20) **Brouwer KM, Wright TC, Ring DC.** Failure of superior locking clavicle plate by axial pull-out of the lateral screws: a report of four cases. *J Shoulder Elbow Surg.* 2009;18:e22-5.
 - 21) **Wagner M.** General principles for the clinical use of the LCP. *Injury.* 2003;34:B31-42.
 - 22) **Gautier E, Sommer C.** Guidelines for the clinical application of the LCP. *Injury.* 2003;34:B63-76.

초 록

목적: 전위성 쇄골 간부 골절에서 관혈적 정복술 후 윤곽 성형된 잠김 압박 금속판(precontoured locking compression plate)을 이용하여 내고정을 시행한 환자를 대상으로 방사선학적 결과 및 임상적 결과를 분석하여 윤곽 성형된 잠김 압박 금속판의 유용성을 알아보고자 하였다.

대상 및 방법: 2009년 3월부터 2010년 2월까지 본원에서 쇄골 간부 골절에 대해 윤곽 성형된 잠김 압박 금속판을 이용하여 관혈적 정복 및 금속 고정술을 시행하고 1년 이상의 추시가 가능했던 34예를 대상으로 하였다. 수술 후 방사선학적 결과는 골유합 여부와 성별 및 나이에 따른 골유합 시기의 차이를 평가 하였으며 임상적 결과는 최종 추시 시 quick DASH Score 및 반대측과 관절 운동 범위의 차이를 평가 하여 분석하였다.

결과: 방사선학적 평가에서 모든 예에서 골유합을 얻을 수 있었으며 평균 골유합 기간은 12.3 주였으며 성별 및 나이에 따른 골유합 기간은 통계학적으로 유의한 차이를 보이지 않았다 ($p=0.87$). 임상적 평가에서 최종 quick DASH Score는 평균 23.5점 (12~42)이었으며, 최종 추시시 견관절의 운동은 견측과 비교 시 통계학적으로 유의한 차이를 보이지 않았다 ($p=0.69$).

결론: 전위성 쇄골 간부 골절에 대해 윤곽 성형된 잠김 압박 금속판을 이용한 내고정술은 정확한 해부학적 정복과 견고한 내고정을 유지 할 수 있어 조기 운동이 가능하여 견관절 운동의 회복과 함께 전례에서 골유합을 얻을 수 있어 쇄골 간부 골절 치료에서 유용하게 사용될 수 있다고 사료 된다.

색인 단어: 쇄골 간부 골절, 관혈적 정복술, 잠김 압박 금속판