

해수 순치 중의 뱀장어, *Anguilla japonica*에서 나타나는 *Vibrio scophthalmi* 감염증

이남실 · 김대중 · 이배익 · 김신권 · 김명석* · 김이청**†

국립수산과학원 전략연구단, *국립수산과학원 병리연구과, **국립수산과학원 동해연구소 해역산업과

Vibrio scophthalmi infection in Japanese eel *Anguilla japonica* during seawater adaption

Nam-Sil Lee · Dae-Jung Kim · Be-Ik Lee · Sin Kwon Kim · Myung Suk Kim* · Yi Cheong Kim**†

Korea New Strategy Research Center, National Fisheries Research & Development Institute (NFRDI), Busan, 619-902, Korea

*Pathology Division, NFRDI, Busan, 619-902, Korea

**Aquaculture Industry Division, East Sea Fisheries Research Institute, NFRDI, Gangneung, 210-861, Korea

Vibriosis is one of the most prevalent fish disease belonging to the genus *Vibrio*. In present study, *Vibrio* sp. isolated from Japanese eel was confirmed as *Vibrio scophthalmi* using analysis of the genomic sequence of 16S rRNA. The major signs were hemorrhage of body surface and inner surface of abdomen, severe enteritis and retention of ascitis. Histopathological examination revealed blood cell degenerations in various organs (gills, liver, spleen, kidney, heart, intestine), exfoliate of intestinal epithelium, and congestion and hemorrhage in intestinal lamina propria. This is the first case report on *V. scophthalmi* infection in Japanese eel *Anguilla japonica*.

Key words : Vibriosis, *Vibrio scophthalmi*, *Anguilla japonica*, Histopathology

비브리오 감염증 (Vibriosis) 은 해산어에서 흔히 발생하는 세균성 감염증으로 50여종이 넘는 다양한 해산어 또는 담수어 (대서양연어, *Salmo salar* L.; 무지개송어, *Oncorhynchus mykiss* (Walbaum); 터봇, *Psetta maxima* (L.) ; 농어, *Dicentrarchus labrax*; 참돔, *Sparus aurata* L.; 대구, *Gadus morhua*, 뱀장어, *Anguilla* sp., 그리고 은어, *Plecoglossus altivelis* (Temminck & Schlegel) 에서 출혈성 염증이나 궤양을 유발하는 것으로 알려져 있다 (Buller, 2004; Toranzo *et al.*, 2005). 최근에는

해산어류는 물론 이매패류 (굴, *Crassostrea gigas*, 바지락, *Ruditapes philippinarum*), 갑각류 (흰다리새우, *Penaeus vannamei*, 홍다리얼룩새우, *Penaeus monodon*) 에서도 질병 발생 예를 보고하고 있으며 (Aguirre-Guzmán *et al.*, 2004; Paillard *et al.*, 2004) 이들로부터 분리, 발견되어지고 있는 비브리오도 그 종이 매우 다양해지고 있어 비브리오균의 특성과 종에 대한 연구가 활발하게 이루어지고 있다 (Myhr E. *et al.*, 1991; Fouz *et al.*, 1992; Cerdá-Cuèllar and Blanch, 2002; Frans *et al.*, 2011). 비브리오 감염증을 일으키는 비브리오속 세균 중에서도 뱀장어에서는 오래전부터 ‘Red pest’ (McCarthy, 1976) 로 불리면서 종종 문제를

†Corresponding author : Yi Cheong Kim

Tel : +82-33-660-8547, Fax : +82-33-660-8514

E-mail : yckim550@korea.kr

야기하는 *Vibrio anguillarum*이 잘 알려져 있으며 뱀장어 뿐 아니라 양식 연어에서도 감염증을 일으켜 주요 어병세균으로 분류되고 있다. 양식뱀장어에서의 Vibriosis는 하우스양만이 시작되면서 발병빈도는 매우 낮아졌지만 *V. anguillarum*을 비롯한 *V. salmonicida*, *V. ordalii*, *Vibrio harvei*를 비롯한 비브리오속 세균은 물론 *Photobacterium damsela*로 학명이 바뀐 *V. damsela*와 같은 비브리오속 유사세균들에 의한 감염증이 해산어류에서 주로 보고되고 있다.

비브리오 감염증 (Vibriosis) 과 유사한 감염증상을 나타내며 뱀장어에서 발생하는 세균성 감염증으로는 *Pseudomonas anguilliseptica*를 원인세균으로 하는 'Red spot disease', *Aeromonas hydrophil*이 원인세균인 'Red disease'와 같은 세균성질병이 알려져 있는데 (Wakabayashi and Egusa, 1972; Rickards, 1978), 이들은 비브리오 감염증과는 달리 모두 담수에서 발생하는 세균성질병이다.

2012년 4월부터 종묘생산 연구를 위해 해수에 순치 증이던 뱀장어에서 전신 체표의 출혈과 심한 장염, 복수저류의 증상을 보이며 대량폐사를 일으켜 그 원인을 조사하는 과정에서 감염성질병에 대한 검사를 실시하던 중, 병어의 조직으로부터 한 종류의 세균이 검출되었다. 선택배지인 TCBS (thiosulphate-citrate-bile-salts-sucrose) 한천배지에서 노란색 색소를 형성하였으며 16S rRNA 분석으로 종을 동정하였다. 이와 함께 병어의 장기를 병리조직학적으로 관찰하여 감염으로 인한 각 장기 조직에서의 변화에 대한 관찰내용을 정리하여 보고하고자 한다.

재료 및 방법

실험어

2012년 4월부터 실험을 위해 국립수산과학원의

사육시설에서 해수 중에 순치 증이던 극동산 뱀장어, *Anguilla japonica* 약 60여 마리 가운데 전신 출혈, 부분 발적의 증상을 나타내며 6월 초순의 시기에 지속적으로 빈사 혹은 폐사되는 개체가 발생하여 이들 중 10마리 (평균체중 약 380g, 평균체장 37.5cm) 를 대상으로 질병검사를 실시하였다.

검사방법

외부기생충 감염에 대한 검사를 위해 체표 아가미의 생체조직을 일부 떼어내어 슬라이드글라스에 올려 현미경적으로 관찰하였으며, 부검하여 내장을 육안적으로 확인한 후, 내부장기 (비장, 신장) 를 sBHIA (brain heart infusion agar with salt), TCBS (thiosulphate-citrate-bile-sucrose) agar, sSS (salmonella sigella with salt) agar 3종의 평판배지에 배양하여 세균배양검사를 실시하였다. 비장, 신장조직의 DNA, RNA를 추출하여 PCR, RT-PCR을 통하여 해산어에서 이와 유사한 감염증상을 보이는 병원성 바이러스 3종 (Marine birnavirus, Viral hemorrhagic septicaemia virus, Hirame rhabdovirus) (Hosono *et al.* 1996; Snow *et al.* 2004; Sun *et al.* 2010.) 과 뱀장어에서 알려져 있는 병원성 바이러스 3종 (Herpesvirus anguilla, eel virus european X, eel endothelial cells-infecting virus) 에 대한 검사를 실시하였다 (Frans *et al.*, 2005; Steven *et al.*, 2011; Tetsuya *et al.*, 2011) .

세균 배양법으로 분리된 세균은 16S rRNA 염기서열을 분석하여 동정하였다 (Wiik *et al.*, 1995; Claridge, 2004). 염기서열 분석을 위한 PCR은 배양된 세균을 직접 사용하는 colony PCR법을 사용하였고 사용한 forward primer, 27f (5'-AGA GTT TGA TCM TGG CTC AG-3') 와 reverse primer, 1492r (5'-GGT TAC CTT GTT ACG ACT T-3') 를 PCR premix (Bioneer, Korea) 에 정량 섞어 조건에 따라 PCR을 실시하였다.

PCR을 실시한 후 얻어진 산물을 agarose gel에 전기영동을 실시하여 확인하고 이것의 염기서열을 분석한 후 GenBank의 Blast 분석을 실시하여 동정하였다.

병리조직학적 검사를 위해 부검 중에 절취한 조직을 중성포르말린에 고정한 다음, 12-24시간 내에 세절하여 동 고정액으로 12시간 2차고정하고 수세(3시간), 단계별 알콜(100~70%)에 탈수, xylene 투명화 과정을 거친 후 파라핀에 포매하여 파라핀 조직블록을 제작하여 마이크로톰(Leica, Germany)을 이용하여 4 μ m두께로 박절한 후 슬라이드글라스에 부착시켜 50°C에서 건조시켜 자동 염색 시스템(Leica, Germany)으로 H&E(hematoxylin and Eosin) 염색을 실시한 후 제작된 조직표본을 광학현미경으로 관찰하였다(Zeiss, Germany). 일부 조직표본에 대해서는 세균분별을 위해 Gram염색(BROWN AND BRENN 변법)(Carsen, 1990)을 실시하였다. 또한 부검 전 혈액을 채취하여 슬라이드에 도말한 슬라이드 표본과 부검 후 비장과 신장의 조직을 슬라이드에 압인한 표본을 자연건조시킨 후, Heamacolor 신속염색 키트(Merk, Germany)로 염색하여 혈액도말표본을 광학현미경으로 관찰하였다.

결과 및 고찰

뱀장어의 인공종묘 생산을 위한 인공채란, 채정을 위해 담수에서 사육 중이던 친어를 해수 농도를 점점 올려주어 해수에 적응시킨 후 해수에 순치시켜 사육 중이던 뱀장어 친어에서 2012년 6월 1일에서 10일 사이에 체표출혈, 복부팽만의 외부증상을 나타내며 폐사가 발생하였고, 기간 중 68%의 누적폐사율을 나타내며 대량폐사가 발생하였다. 개체에 따라 부위별 차이는 있지만 두부에서 복부를 따라 미부까지 전신적인 체표 발적, 점상출혈을 대표적인 증상으로

하며, 개체에 따라 정도를 달리하며 복부 팽만이 나타났다. 아가미는 갈색을 나타내었고, 복부가 팽만되어 있던 개체는 부검하였을 때 복강 내에는 맑은 복수가 가득 차 있었으며 장내에는 백색의 점액성물질이 고여 있는 장액과 함께 관찰되었다. 복강 내벽에도 체표에서와 같은 점상출혈 증상이 심하였으며 소화관의 발적, 간 부종 및 발적, 비장 비대, 신장 비대의 소견을 나타내었다(Fig.1-c, d).

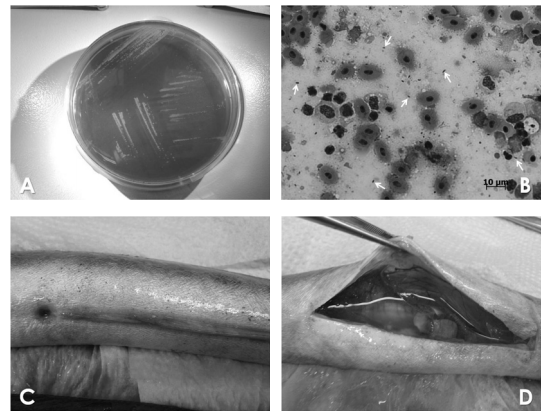


Fig.1. A: Cultural appearance of *Vibrio scopthalmi* on TCBS agar plate, B: spleen stamp sample stained with Heamacolor (white arrows; stained bacteria), C: Red spot (Petechial hemorrhage) on the skin of ventral region of diseased eel, D: Ascites in peritoneal cavity of diseased eel.

병어의 조직을 배양한 결과 TCBS 한천평판배지에서 노란색 색소를 형성하는 colony가 배양되었으며(Fig.1-a), 배양·분리된 세균의 16S ribosomal RNA의 염기서열을 분석한 결과 본 세균은 *Vibrio scopthalmi*와 99% 상동성을 나타내는 것으로 확인되었다(NCBI accession no.: HM771340).

혈액도말 표본과 조직 압인 표본을 염색, 관찰하여 단간균의 세균이 감염되어 있음을 확인하였다(Fig.1-b). 조직절편의 현미경적 관찰에서는 아가미, 간, 비장, 신장, 심장, 소화관의 전 장기에서 감염으로 인한 조직

의 변성과 괴사를 확인하였다. 아가미에서는 새엽 혈관 내에서 핵이 파열되고 괴사된 세포잔사들이 확인되었으며 호흡상피세포는 일부 세포질이 공포화되면서 괴사되었다 (Fig.2-a).간에서는 혈관내피세포의 변성으로 보이는 변성세포가 간세포 사이의 정맥동 (sinusoid) 주위로 관찰되며, 간세포의 세포질 내에는 색소과립이 침윤되어 있었다. 담관 주위를 둘러싸는 근세포의 괴사변성도 관찰되었다. (Fig.2-b).비장은 핵농축을 동반한 괴사가 넓은 영역에서 관찰되었고, 공포변성을 나타낸 세포들로 인해 백색의 공포상의 형태가 곳곳에서 보였으며, 비장 내 혈조직 (ellipsoid) 을 구성하는 대식세포의 수의 증가로 혈조직 전반이 비후되고 붉은색으로 관찰되었다 (Fig.2-c). 신장은 조혈조직의 괴사와 함께 신세뇨관 상피의 부종과 호산성 의 변성이 관찰되었다 (Fig.2-d).심장에서는 심근 사이로 세균 집락과 백혈구 세포의 밀집으로 인한 세포핵의 응집형태가 나타나며, 변성혈구와 연화된 근섬유를 확인 할 수 있다 (Fig.2-e).소화관은 장내 장상피 괴사, 탈락 및 점막고유층 내 충·출혈, 염증성세포가 다수 관찰되었다 (Fig.2-f).세균분별을 위해 실시한 그람염색을 통해 비장, 신장조직 전반에 그람음성반응을 나타내는 변성세포를 관찰할 수 있었으며, 특히 심장 근육 사이로 다양한 크기의 세포핵 침윤부위와 피부조직 내 염증세포 침윤 부위로 강한 그람음성반응이 관찰되는 것으로 그람음성세균이 이 부분에 모여 있는 것을 알 수 있었다 (Fig.2-g,h) .

본 세균의 감염으로 장상피, 조혈조직의 괴사가 두드러졌으며 혈액의 도말표본이나 조직절편의 표본 상에서 나타난 것과 같이 적혈구나 백혈구를 포함하는 혈구세포의 변성과 조혈세포와 장상피세포에 이르는 광범위한 조직세포의 변성이 초래된다는 것을 알 수 있었다. 이러한 증상 (haemorrhagic septicaemia, leucopenia, descending gastrointestinal tract) 은 다른

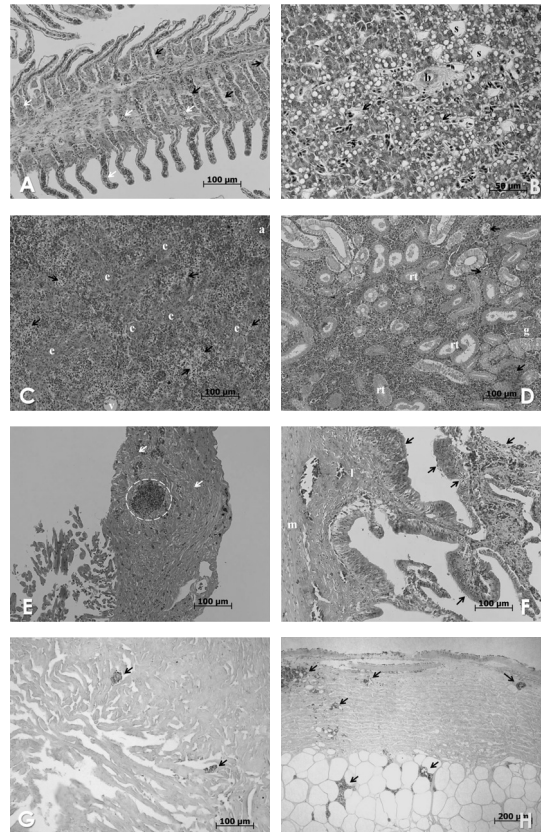


Fig.2. A: Gill of diseased eel, necrotic cells shown as cell debris were positioned at 2nd filament central region (white arrows), vacuolized necrotic epithelial cells shown at around 2nd filament region (black arrows).B: Liver of diseased eel, degeneration around sinusoid (s) were observed (arrows), b: bile duct. C: Spleen of diseased eel, vacuolized degenerated cells (arrows) were placed at whole spleen tissue and ellipsoids (e) were degenerated as eosinophilic color. v: vein, D: Kidney of diseased eel, endothelial cells of renal tubules (rt) were eosinophilic degenerated and nuclear deformation shown at hemopoietic tissue. g: glomerulus, E: Heart of diseased fish, inflammatory cells (arrows) were distributed between cardiac muscle and bacterial cells and inflammatory cells colony were formed in heart (circle).F: Intestine of diseased eel, heavy necrotic degeneration shown at intestinal fold and there were hemorrhage and degeneration in lamina propria region. Many inflammatory cells were placed at muscle layer. m: muscle. G: Heart of diseased eel, Gram negative bacterial cells were stained with red color (arrow).H: Skin of diseased eel, Gram negative bacterial cells were stained with red color (arrow).A~F: H&E stain, G,H: Gram stain.

비브리오속 세균의 감염에서도 유사하게 나타나는 증상이다 (Actis *et al.*, 2011). *V. anguillarum*의 감염 예에서도 장상피와 점막고유층에서의 세균이동과, 혈류를 통한 패혈증 (septicaemia) 으로 다양한 장기에 영향을 미치는 경로를 설명하고 있다 (Grisez *et al.*, 1996).

*Vibrio scopthalmi*는 터봇 자어 사육에서 첫 사료 공급과 동시에 대량폐사가 발생하여 이를 계기로 처음 보고되어 관심을 가지게 되었으며, 건강한 터봇의 장내 세균총의 형성과 관련된다는 것을 확인하였다 (Westerdahl, 1994; Blanch *et al.* 1997). 이 후 연구로 *V. scopthalmi*로 명명하였다 (Cerdá-Cuèllar *et al.* 1997). 이번 발병은 *V. scopthalmi*의 감염으로 나타나는 증상으로 패혈증과 중증의 장염을 유발하는 것을 알 수 있었다. 장관 내, 상피조직의 괴사로 발생하는 삼투조절의 이상은 신장 기능의 이상 및 간 기능 이상과 함께 체액의 체강 내 누출을 유도하여 장액, 복수 저류의 원인이 된다 (Ramzi S.C. *et al.*, 1999). *V. scopthalmi*는 터봇 자어는 물론 성어의 정상세균총 (microflora) 에서도 나타나는 장내 상재균으로 어체 내 바이오리듬이 사료문제나 환경변화로 인하여 흐트러졌을 때 병증을 유발하는 것으로 해석하고 있다 (Cerdá-Cuèllar and Blanch, 2004). 본 사례의 경우 6월 초에서 중순에 이르는 시기에 대량폐사가 발생하였으며, 이 시기는 수온이 18°C에서 20.3°C로 상승하는 시기로 수온이 상승과 하강을 반복하면서 변화하는 시기였다 (Fig.3). *V. scopthalmi*는 그 생화학적 특징이나 배양특성이 다른 비브리오속 세균과 유사한 것으로 보고되고 있다 (Cerdá-Cuèllar *et al.* 1997). 본 발병의 경우도 20°C를 전후로 수온이 상승하는 시기에 감염이 활성화 되었다. 배지배양에서는 25~30°C에서도 좋은 배양상태를 나타내지만 숙주에서의 감염은 숙주의 생활수온과 균이 활성화되는 온도역이

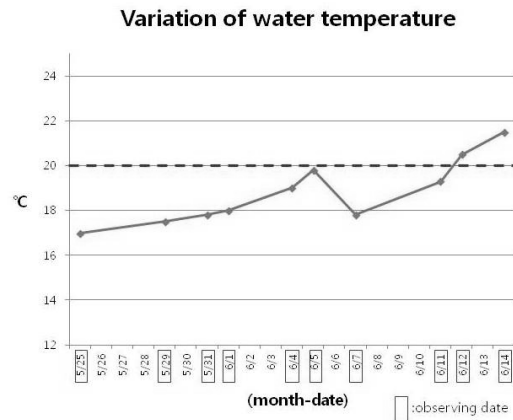


Fig.3. Variation of water temperature during the outbreak of disease.

복합적으로 작용하는 범위에서 발병하는 것으로 보인다. *V. anguillarum*의 감염보고에서도 숙주어류의 생활수온과 관련하여 균 단독의 좋은 배양조건보다 낮은 15°C에서 발병하였으며 (Austin and Austin 2007), 유사비브리오인 *Photobacterium damsela* (= *Vibrio damsela*) 의 감염으로 인한 발병에서도 18°C에서 22-24°C로 변하는 시기에 갑자기 심해지는 예를 보고하기도 하였다 (Fouz *et al.*, 1992). 그러므로 본 질병은 수온의 변화가 심한 시기에 발생한 것으로 이러한 수온변화가 스트레스로 작용하여 폐사의 원인이 되었을 것으로 생각된다. 또한 수온변화 이전에 담수에서 생활하던 뱀장어를 해수로 순치시키는 과정에서 담수에서 접할 수 없었던 *V. scopthalmi*가 장내로 감염되었을 가능성을 함께 관련지어 생각할 수 있다.

터봇에서는 정상 장내 세균총에 존재하던 *V. scopthalmi* 세균이 사육환경 혹은 사료조건에 따라 발병하는 것으로 설명하고 있으나 (Blanch *et al.*, 1997; Tanasomwang and Muroga, 1988), 이와는 다르게 이러한 장내세균총은 발병과는 무관하다는 설명도 있다 (Campbell and Buswell, 1983; Muroga *et al.*,

1987; Nicolas *et al.*, 1989). 실제로 환경수나 생사료에서도 분리되므로 (Cerdá-Cuèllar and Blanch, 2004) 뱀장어의 경우 장내세균이 원인인지 환경세균이 원인인지 알아보고 설명하기 위해서는 좀 더 다양한 추가 실험을 실시해야 할 것으로 보인다. 다른 일반적인 비브리오속 세균의 감염과 같이 환경 내 존재하던 것이 조건에 따라 외상이나 구강을 통해 숙주에 감염되어 발병하는 것이 아니라 장내세균총으로 상재하던 세균이 수온상승과 같은 조건변화로 인해 균의 병원성을 활성화시켜 발병을 가져오는 기회성 (facultative) 병원균이라면 이후 수온에 따른 감염 실험, 뱀장어의 장내 정상세균총에서의 *V. scophthalmi*의 양과 변화에 대하여 조사해 보는 것이 발병과의 관련성을 연구하는데 도움이 될 것으로 생각되며, 환경조건과 발병의 관련성이 밝혀지면 해수에서의 친어 사육관리에 적극 활용할 수 있도록 해야 할 것이다.

감사의 글

본 연구는 국립수산물과학원 연구비 지원 (RP-2012-AQ-107) 의 일환으로 수행되었습니다.

요 약

비브리오 감염증 (Vibriosis) 은 해산어에서 흔히 발생하는 세균성 감염증으로 어종에 따라 다양한 종이 분리, 발견되어지고 있다. 본 보고에서 병어로부터 TCBS한천배지에서 노란색 colony를 생성하는 비브리오속 세균이 분리되었고, 16S rRNA 염기서열분석을 통하여 *Vibrio scophthalmi*로 확인하였다. 병어의 주요 증상으로 체표 출혈, 복강 내벽 출혈, 심한 장염, 복수 저류가 나타났다. 병리조직학적 관찰을 통하여 비장과 신장의 괴사, 장내 상피조직의 괴사,

탈락, 장의 상피하층인 점막고유층에서의 충, 출혈이 관찰되었다. 본 보고는 극동산 양식뱀장어에서의 *V. scophthalmi* 감염증례에 대한 첫 보고이다.

참고문헌

- Actis, L. A., Tolmasky, M. E. and Crosa, J. H.: Vibriosis. In: Fish Diseases and Disorders, Volume 3: Viral, Bacterial and Fungal Infections, 2nd edition (eds, Woo, P.T.K. and Bruno, D.W.), CABI, Wallingford, UK., pp.570-605, 2011.
- Aguirre-Guzmán, G., Ruiz, H. M. and Asxencio, F.: A review of extracellular virulence product of *Vibrio* species important in disease of cultivated shrimp. *Aquaculture Research*. 35: 1395-1404, 2004.
- Austin, B and Austin, D. A.: Bacterial Fish Pathogens: Diseases of Farmed and Wild Fish, 4th edn. Springer-Praxis Publishing, New York-Chichester. 2007.
- Blanch, A.R., Alciana, M., Simón, M. and Jofre, J.: Determination of bacteria associated with reared turbot (*Scophthalmus maximus*) larvae. *J. Appl. Microbiol.*, 82: 729-734, 1997.
- Buller, N.B : Bacteria from Fish and other Aquatic Animals: A Practical Identification Manual. CABI Publishing, Wallingford, UK, 2004.
- Campbell, A.C. and Buswell, J. A.: The intestinal microflora of farmed Dover sole (*Solea solea*) at different stages of fish development. *J. Appl. Bacteriol.*, 55: 215-223, 1983.
- Carsen, F.: Histotechnology; A Self-Instructional Text, pp194-196, ASCP, III, 1990.
- Cerdá-Cuèllar, M. and Blanch, A. R.: Detection and

- identification of *Vibrio scophthalmi* in the intestinal microbiota of fish and evaluation of host specificity. *J. Appl. Microbiol.*, 93: 261-268, 2002.
- Cerdá-Cuèllar, M., Ramon A., Rosselló-Mora, Lalucat J., Jofre, J., and Blanch, A.: *Vibrio scophthalmi* sp. nov., a New species from Turbot (*Scophthalmus maximus*). *Int. J. Syst. bacteriol.*, 47: 58-61, 1997.
- Cerdá-Cuèllar, M. and Blanch, A. R.: Determination of *Vibrio scophthalmi* and its phenotypic diversity in turbot larvae. *Environ. Microbiol.* 6: 209-217, 2004.
- Clarridge, J. E.: Impact of 16S rRNA gene sequence analysis for identification of bacteria on clinical microbiology and infectious diseases. *Clinic. Microbiol. Reviews*, 17: 840-862, 2004.
- Fouz, B., Larsen, J. L., Nielsen, B. Barja, J. L. and Toranzo, A. E.: Characterization of *Vibrio damsela* strains isolated from turbot *Scophthalmus maximus* in Spain. *Dis. Aquat. Org.* 12: 155-166, 1992.
- Frans, I., Michiels, C. W., Bossier, P., Wikkems, K., A., Lievens, B. and Rediers, H.: *Vibrio anguillarum* as a fish pathogen: virulence factors, diagnosis and prevention. *J. Fish Dis.* 34: 643-661, 2011.
- Frans, R., Sylvia, P.-V., Sorja, K. Annemiek, B., Maselon, W., Ton, N. and Loga, H.: Development of a polymerase chain reaction for the detection of anguillid herpesvirus DNA in eels based on the herpesvirus DNA polymerase gene. *J. Virol. methods*, 124: 87-94, 2005.
- Grisez L., Chair, M. Sorgeloos, P. and Ollevier, F.: Mode of infection and spread of *Vibrio anguillarum* in turbot *Scophthalmus maximus* larvae after oral challenge through live feed. *Dis. Aquat. Org.* 26: 181-187, 1996.
- Hosono, N., Suzuki, S. and Kusuda, R.: Genogrouping of birnavirus isolated from marine fish: a comparison of VP2/NS junction regions on genome segment A. *J. Fish Dis.* 19: 295-302, 1996.
- McCarthy, D. H.: *Vibrio* disease in eels. *J. Fish Biol.* 8: 317-320, 1976.
- Muroga, K., Higashi, M., and Keitoku, H.: The isolation of intestinal microflora of farmed red seabream (*Pagrus major*) and black seabream (*Acanthopagrus schlegeli*) at larval and juvenile stages. *Aquaculture* 65: 79-88, 1987.
- Myhr, E., Larsen, J. L., Lillehaug, A., Gudding, R., Heum, M. and Håstein, T.: Characterization of *Vibrio anguillarum* and closely related species isolated from farmed fish in Norway. *Appl. Environ. Microbiol.* 57: 2750-2757, 1991.
- Nicolas, J. L., Robic, E., and Ansquer, D.: Bacterial flora associated with trophic chain consisting of microalgae, rotifers and turbot larvae: influence of bacteria on larval survival. *Aquaculture* 83: 237-248, 1989.
- Pillard, C., Lerous, F. and Borrego, J. J.: Bacterial disease in marine bivalves: review of recent studies: trends and evolution. *Aqua. Living Resources*, 17: 477-498, 2004.
- Ramzi, S. C., Vinay, K. and Tucker, C.: Robbins pathologic basis of disease. sixth edition. Chap.19. p.855, 1999.
- Richards, W. L. (ed.) : A diagnostic manual of eel disease occurring under culture condition in Japan. Sea Grant Publication UNC-SG-78-06 UNC Sea Grant Raleigh, 1978.
- Snow, M., Bain, N., Black, J., Taupin, V., Cunningham,

- C. O., King, J. A., Skall, H. F. and Raynard, R. S.: Genetic population structure of marine viral haemorrhagic septicaemia virus (VHSV). *Dis. Aquat. Org.* 61: 11-21, 2004.
- Steven, J. B., Michal A. V-L., Ineke, R., Annette, S. B., Olga, L. M. and Marc. Y. E.: Development and validation of a two-step real-time RT-PCR for the detection of eel virus European X in European eel, *Anguilla anguilla*, *J. Virol. Methods*, 171: 352-359, 2011.
- Sun, Y., Yue, Z., Liu, H., Zhao, Y., Liang, C., Li, Y., Shi, X., Wu, B., Deng, M., Zhu, L. and Wang, Z.: Development and evaluation of a sensitive and quantitative assay for hirame rhabdovirus based on quantitative RT-PCR. *J. Virol. Methods*, 169: 391-396, 2010.
- Tanasomwang, V., and Muroga, K. Intestinal microflora of larval and juvenile stages in Japanese flounder (*Paralichthys olivaceus*). *Fish Pathol.* 23: 77-83, 1988.
- Tetsuya, M., Yusuke, S., Akira, N., Hideharu, O., Kouji, S., Kouji, W., Nozomi, T., Emi, M., Mami, O., Ichiro, K., Masayuki, S., Shigeru, M. and Sjin-ichi, O.: Novel DNA virus isolated from samples showing endothelial cell necrosis in the Japanese eel, *Anguilla japonica*, *Virology* 312: 179-187, 2011.
- Toranzo, A. E., Magarinos D. and Romalde, K. L.: A review of the main bacterial fish diseases in mariculture systems, *Aquaculture* 246: 37-6, 2005.
- Westerdahl, A., Olsson, J. C., Conway, P. L. and Kjelleberg, S.: Characterization of turbot (*Scophthalmus maximus*) associated bacteria with inhibitory effects against the fish pathogen *Vibrio anguillarum*. *Aca. microbiol Immunol. Hung.* 41:403-409, 1994.
- Wakabayashi, H. and Egusa, S.: Characteristics of a *Pseudomona* sp. from an epizootic of pond cultured eel (*Anguilla japonica*). *Bull. Japan. Soc. Scient. Fish.* 38: 577-587, 1972.
- Wiik, R., Stackebrandt, E., Valle, O., Daae, F. L., Rodseth, O. M. and Andersen, K.: Classification of fish-pathogenic vibrio based on comparative 16S rRNA analysis. *Int. J. Systematic Bacteriol.*, 45: 421-428, 1995.

Manuscript Received : September 10, 2012

Revised : November 9, 2012

Accepted : November 12, 2012