

투고일 : 2011. 9. 8

심사일 : 2011. 9. 11

게재확정일 : 2011. 9. 22

상악결손부의 2차적 재건에 있어 유리 혈관화 피판의 적용

경북대학교 치의학 전문대학원, 구강악안면외과학교실
권 대 근, 김 진 수

ABSTRACT

Late reconstruction of oncological maxillary defect with microvascular free flap

Department of Oral & Maxillofacial Surgery, School of Dentistry, Kyungpook National University
Tae-Geon KWON, DDS, PhD, Chin-Soo KIM, DDS, PhD

Microvascular reconstruction of maxillary composite defect after oncologic resection has improved both esthetic and functional aspect of quality of life of the cancer patients. However, a lot of patients had prior surgery with radiation and/or chemotherapy as a part of comprehensive cancer treatment. Sometimes it is nearly impossible to find out adequate recipient vessel for maxillary reconstruction with microvascular anastomosis. Therefore long pedicle of the flap is needed to use distant neck vessels located far from the reconstruction site such as ipsilateral transverse cervical artery or a branch of contralateral external carotid artery. For this reason, although we know the treatment of the choice is osteocutaneous flap, it is difficult to use this flap when we need long pedicle with complex three dimensional osseous defect. Vascular option for these vessel-depleted neck patients can be managed by a soft tissue reconstruction with long vascular pedicle and additional free non-vascularized flap that is rigidly fixed to remaining skeletal structures. For this reason, maxillofacial reconstruction by vascularized soft tissue flap with or without the secondary restoration of maxillary bone with non-vascularized iliac bone can be regarded as one of options for reconstruction of profound maxillofacial composite defect resulted from previous oncological resection with chemo-radiotherapy.

Key words : maxillofacial reconstruction, free flap, vessel-depleted neck, composite defect

I. 서론

악성종양의 절제후 초래되는 복합 상악 결손 (composite maxillary defect)은 상악의 경조직 결손뿐만 아니라 연조직까지 결손되는 경우를 의미하며, 주로 저작, 발음, 연하 등의 기능적 측면과 심미적인 측면에서도 환자들이 많은 어려움을 겪게 된다. 통상적으로 이러한 결손부가 초래된 경우 악안면보철

물(maxillofacial prosthesis)을 통하여 어느 정도 기능적인 수복을 도모하게 되지만 보철물 역시 부피가 커서 환자들이 구강내 장착하고 빼내는 과정에서 많은 어려움을 가지게 된다. 상악골 결손으로 인한 안면부 외형의 연조직 결손이 동반될 경우, 악안면 보철만으로는 수복할 수 없는 경우도 있다. 특히 상악에 생긴 악성종양을 제거하고 난 후, 구강, 상악동, 치은, 나아가서는 관골, 안와하 부위의 결손부를 남기게 되므로

이 부위의 결손은 우선 안와하의 구조물을 지지하여야 하고, 구강-상악동의 개통으로 인한 음식물 섭취시의 불편함을 최대한 방지할 수 있어야 하고, 가급적 안면부의 대칭성을 얻어 환자가 사회생활에 복귀할 수 있도록 해야 한다¹⁾. 이러한 관점에서 악안면 보철물뿐만 아니라, 연조직 및 경조직의 수복을 위한 많은 방법이 소개되었다. 최근 상악을 재건하기 위하여 적절한 방법으로 혈관화 유리피판(vascularized free flap)이 제시되고 있다²⁾. 이러한 유리피판은 혈관의 길이가 충분하고 면적을 적절히 얻을 수 있어서 안면부까지 이동시키는데 어려움이 존재하는 국소피판이나 유경피판보다 많은 장점을 지니고 있다³⁾. 미세현미경수술을 이용한 유리피판으로 상악골 결손부를 재건하는 경우, 비골피판(fibular free flap)⁴⁾, 심장회선 동맥피판(deep circumflex iliac artery)⁵⁾, 갑골 피판(scapular flap)⁶⁾, 요골피판(radial forearm free flap)⁷⁾, 전측대퇴부피판(anterolateral thigh flap)⁸⁾ 등이 이용되고 있으나 한가지 방법만으로 완벽한 재건을 이루기가 쉽지 않다.

특히 종양절제와 경부곽청술(neck dissection)을 시행한 후 방사선 치료나 항암치료를 받은 환자의 경우, 절제된 상악 및 안면부의 수축뿐 아니라 경부의 수축과 섬유화가 일어나기 때문에⁹⁾ 유리피판의 혈관과 문합할 수 있는 수여부의 정맥이 이미 손상받아 문합에 이용될 수 없는 경우가 많고, 유리피판 수술을 선택할 수 있는 폭이 상당히 축소된다^{10,11)}. 따라서 이러한 경우가 두경부 영역의 재건에 가장 까다로운 환경이

되며, 이를 극복하기 위하여 많은 방법이 제시되어져 왔다.

본 논문에서는 이러한 종양제거후 추가적으로 방사선 치료나 화학요법을 단독 또는 변용하여 받은 환자들의 경우에, 남아있는 상악골 복합 결손부의 재건의 어려움을 극복할 수 있는 하나의 대안으로서, 미세혈관 접합술을 동반하는 연조직 유리피판술과, 필요한 경우 자가장골 이식을 동반하여 재건하는 방법을 이용하여 양호한 결과를 얻었기에 이러한 방법의 효용성과 한계점에 대하여 문헌고찰과 함께 분석하였다.

II. 연구 대상 및 방법

경북대학교 치과대학 구강악안면외과학 교실에서 시행된 2006년부터 2010년까지 두경부에 시행한 30건의 유리혈관화 피판을 이용한 재건 증례중, 상악에 생긴 악성종양으로 인하여 수술과 방사선치료를 받은 후 재건술을 시행한 다섯 증례를 대상으로 분석하였다.

첫번째 환자는 9세에 Rhabdomyosarcoma로 진단되어 좌측 상악골 절제술을 시행한 후 수술 후 방사선 치료와 항암치료를 시행하여 재발없이 좋은 경과를 보이다가 상악골 결손에 따른 좌측 하악 구치부의 과도한 정출과 안와하부위 연조직의 부족으로 인한 안면부 성장에 따른 안면 기형의 악화를 주소로 내원하였다. 편평상피암(squamous cell carcinoma)으로 진단

Table 1. Condition of the patients and prior treatment.

No	Age / Sex	Disease	Defect location / type*	Prior treatment
1	M / 22	RMS	Zygoma, Maxilla / type II	Total maxillectomy, CCRT, 13 years ago
2	M / 63	SCC	Maxilla / type II	Total maxillectomy, ipsilateral ND, RT, 3 years ago
3	F / 53	SCC	Zygoma, Maxilla, Orbital / type II	Total maxillectomy, ipsilateral ND, RT, 11 years ago
4	F / 68	ACC	Maxilla / type II	Total maxillectomy, ipsilateral ND, RT, 2 years ago
5	F / 38	ACC	Maxilla / type II	Partial maxillectomy, ipsilateral ND, RT, 3 years ago

CCRT, chemoradiotherapy; ND, neck dissection, RT, Radiation therapy, CCRT, chemoradiotherapy. *Defect type was determined by McCarthy & Cordeiro (2010).

받은 두번째, 세번째 환자는 각각 pT4N0M0, pT3N0M0 로 최종 진단받고 방사선치료를 시행하였으며, 네번째와 다섯번째 선양낭포암(Adenoid cystic carcinoma) 환자들의 경우 모두 pT4N0M0 로 진단받은 후 방사선 치료를 시행하였다. Rhabdomyosarcoma를 제외한 나머지 환자는 모두 설골 상부 경부곽청술(supraomohyoid neck dissection)을 시행하였으며 수술후 최종 조직검사 상 종양의 임파선 이환은 발견되지 않았다(Table 1).

McCarthy와 Cordeiro(2010)²⁾의 분류에 의하면, 제3 증례가 Type IIIc defect(total maxillectomy including orbit & hard palate)에 해당하여 sinus six wall이 모두 결손된 증례였고, 나머지 환자의 경우 subtotal maxillectomy defect로서 lower 5 wall이 결손된 Type II 에 해당하였다.

유리피판수술을 이용한 구강-비강재건은 다음과 같이 진행되었다. 1) 수혜부인 경구개 결손부의 경계를 따라 절개를 시행하였다. 절개 시행 후 골막까지 비강 및 구강 부위의 피판을 거상시켜 각각의 점막을 분리시킨다. 2) 혈관 문합술을 이용한 유리 피판을 위한 수혜부의 혈관을 찾기 위해 동측의 악하 부위에 절개

시행한 후 blunt dissection을 이용해 수혜부 혈관을 찾는다. 3) 구개 결손부에서 시행한 절개선의 후방 부위에서 측방 인두부를 따라 하악의 retromolar 부위까지 incision 시행하여 통로를 형성하였으며, 하악의 retromolar 부위에서 악하 부위의 수혜부 혈관이 있는 위치까지 점막하 통로(submucosal tunnel)를 형성하였다. 만일 동측 혈관이 이전의 방사선 치료와 경부곽청술로 인하여 제대로 이용하기 어렵다면 반대편의 경부의 수혜부를 탐색하여 이용하였다. 4) 경구개 결손부의 크기를 측정하여 구강을 형성할 부위와 비강을 이룰 부위의 크기를 고려하여 피판을 설계하였다. 피판은 동맥을 중심으로 하여 구개부위와 비강부위를 이룰 피판의 경계를 대각선 방향이 되도록 설계하였다. 5) 유리피판을 수혜부위에 위치시키고 혈관 문합술을 시행하였다. 혈관 문합 후 피판의 피부측 면에 설계한대로 요골동맥을 중심으로 대각선 방향으로 절개 시행하여 구개부 및 비강을 이룰 부위의 분리를 상피하부 정도의 깊이에서 절개하여 피판을 folding하여 비강부위에 먼저 흡수성 봉합사를 이용하여 봉합하였으며, 이어서 구개부위에도 봉합술을 시행하였다. Pedicle을 위한 절개부위 및 악하 절개

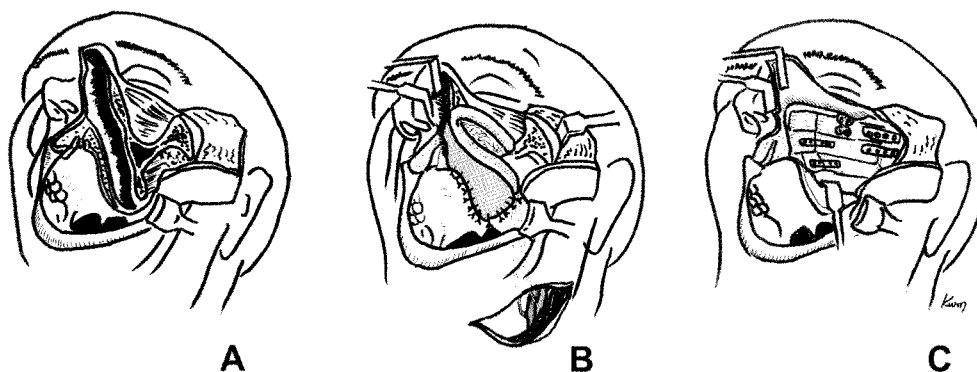


Fig 1. A. Resected maxilla and exposed defect. B. Folded free flap was positioned to cover the nasal and oral lining of the defect and the defect was fully covered by the flap. C. If the volume of the free flap was not sufficient, iliac bone was harvested from donor site and bone was bridged to remaining skeletal structures. It is important to confirm that the bone graft should be fully covered by soft tissue.

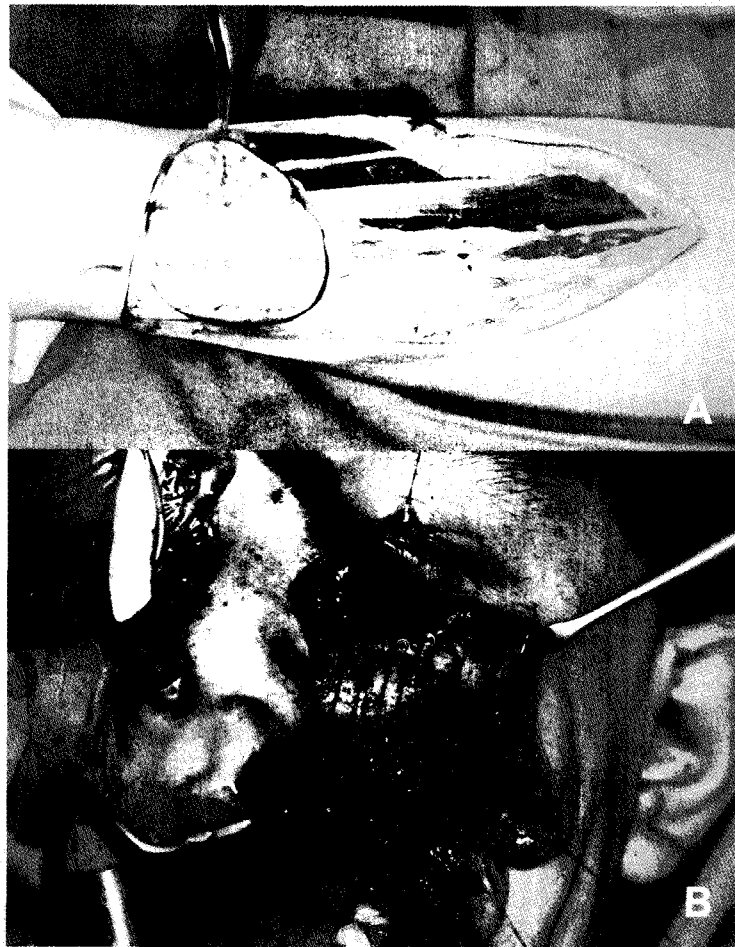


Fig 2. One example of the reconstruction technique applied to the Case 1 patient. A. Design of radial forearm free flap for maxillary defect. B. Reconstruction of the maxillary defect by iliac bone free graft. Perialar and maxillary depression was restored by recreating naso-maxillary buttresses using rigid fixation with grafted iliac bone.

부위도 봉합 시행하였다. 6) 공여부위에는 대퇴부 내측으로부터 부분층 피부이식술을 시행하였고, 비흡수성 봉합사를 이용하여 봉합후 압박 및 고정 시행하였다. 수술 후 약 3일동안 doppler test를 시행하였다. 7) 충분한 치유가 이루어지고 피부의 수축이 어느정도 완료된 후, 외형을 평가하여 만일 관골과 상악골 부위가 부족하다면 자가골 이식을 시행하였다. 이전에 형성된 절개선을 따라 안면부를 노출시키고 부족한 상악과 관골부위에 골이식을 시행한후, 이식된 골을 충분

하게 연조직이 모두 덮을수 있도록 확인하여 봉합하였다(Fig. 1, Fig. 2).

Ⅲ. 연구성적

방사선 치료를 시행한 후 10년 이상 경과한 환자 2명의 경우 외에는 모두 반대측 경부의 수혜부 혈관(superior thyroid 나 lingual artery)을 찾아 미

Table 2. Type of the reconstruction and recipient vessels.

No	Age / Sex	Type of reconstruction	Pedicle length / recipient artery & vein	Outcome
1	M / 22	RFFF + iliac	9.5Cm / ipsilateral sup. thyroid artery & int. jugular vein	Good
2	M / 63	RFFF + iliac	10Cm / contralateral sup. thyroid artery & ext. jugular vein	Fair
3	F / 53	LAFF + iliac	8Cm / ipsilateral inf. thyroid artery & transv. cervical vein	Fair
4	F / 68	RFFF	12Cm / contralateral lingual artery & ext. jugular vein	partial flap loss
5	F / 38	RFFF	12Cm / contralateral sup thyroid artery & ext. jugular vein	Good

RMS, rhabdomyosarcoma; SCC, squamous cell carcinoma; BCLCP, bilateral cleft lip and palate; ACC, adenoid cystic carcinoma. RFFF, Radial forearm free flap, LAFF, Lateral arm free flap. iliac, non-vascularized iliac bone graft.

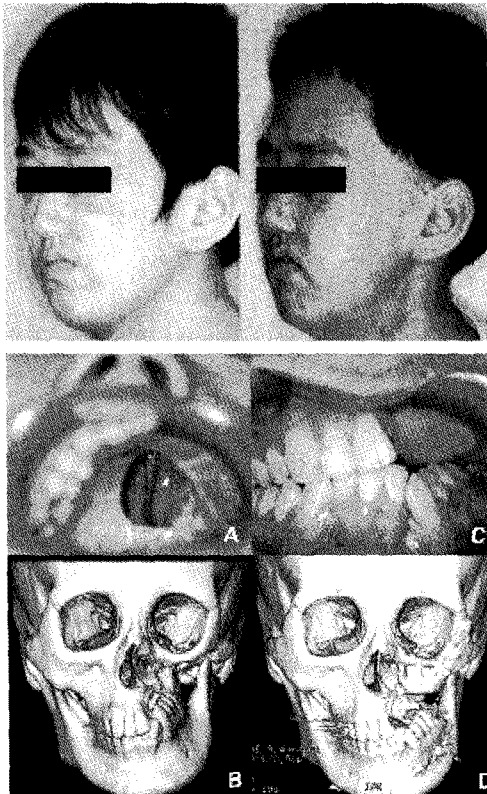


Fig 3. Comparison of pre- and postoperative condition of the patient. (Left) lateral view. (Right) A, B defect of the maxilla after tumor excision and radiation therapy with chemotherapy. C, D. Extruded mandibular posterior segment was repositioned by segmental osteotomy and the maxillary defect was restored by folded radial forearm free flap with iliac bone graft.

세혈관 문합을 시행하였다. 이 경우 pedicle 길이가

상당히 길어야 하였으며 (9.5~12cm), 이중 한 증례는 부분적인 피판의 괴사를 경험하였다. 세 증례에서는 전완 혹은 측완 유리피판을 이용하여 연조직 재건을 시행한후 경조직 재건은 장골이식을 시행하였다. 피판의 생존이 양호하였던 대부분의 증례에서 양호한 결과를 얻을수 있었으며 골이식을 시행한 한 증례(case 2)에서 감염이 존재하여 절개 및 배농을 시행하고 항생제 치료를 행하여 양호한 결과를 얻을수 있었다(Table 2).

IV. 총괄 및 고안

다양한 방법의 재건술이 중안면 및 상악결손의 재건에 소개되어 성공적으로 이용되고 있다. 이러한 재건술에는 국소적 유경 피판을 이용한 재건도 이용되고 있으나 피판의 회전 범위의 제한과 길이 제한이 따르기 때문에 비교적 작은 결손부에 사용되는 경우가 많다³⁾. 상악 치조골을 포함한 buttress 정도까지만 결손부가 있을 경우, 대체적으로 악안면 보철물로 수복하는것이 가능하지만, 국소적 피판으로 재건하기에도 그 크기가 크고 골조직과 연조직의 복합적인 결손을 보일 때에는 미세혈관 유리피판 이식술을 이용한 재건술이 효과적이라고 할 수 있다. 특히 골결손부와 연조직결손부를 동시에 수복할 수 있는 비골피판(fibular free flap), 견갑골 피판(scapular flap)이 많은 장

점을 지니고 있다¹⁾. 심장회선 동맥 피판(deep circumflex iliac artery)의 경우, 골피판은 상당히 좋은 결과를 보이지만 피판의 pedicle 길이가 4~5cm 정도이므로 길이가 짧고 피부 피판의 생존이 종종 완벽하지 못한 경우가 있어 상악골 재건에 널리 이용되지는 못하고 있다⁵⁾. 최근 수술직후에 상악골 결손부를 즉시 재건해주는 방법이 즉시 재건하지 않았을 경우에 비하여 생존율의 차이가 없다는 보고도 있기 때문에¹⁴⁾, 미세현미경수술을 이용한 재건은 상악/중안면부재건에 일차적으로 고려되고 있다⁵⁾. 하지만 많은 장점에도 불구하고 한계점을 지니고 있다는 것도 사실이다. 예를들어 이전의 치료, 즉 수술, 방사선치료, 항암치료의 어떠한 조합도 수술bed와 주위 혈관조직에 심한 염증과 반흔을 야기하게 된다⁹⁾. 특히 조직 평면(tissue plane)과 외과적 기준 구조물(surgical landmark)의 변형은 적절한 수혜부 혈관을 찾아내기 어렵게 한다. 통상 external carotid artery의 branch나 internal / external jugular vein의 branch를 혈관문합에 가장 많이 쓰게 되는데, 이전의 경부곽청술이나 화학요법 또는 방사선치료로 인하여 이러한 혈관들이 이미 절제되었거나 손상받은 경우가 많다. 이 경우 vein graft나 또다른 대안 혈관을 찾아서 문합하는 방법밖에는 없다⁵⁾.

따라서 여러 문헌에서 지적하는 바와같이 상악/중안면부 결손을 1차적으로 재건하는 경우에는 유리 비골 피판이나 견갑골 피판이 가장 추천되지만, 이와 같은 2차적인 상악 복합결손의 재건시에는 혈관이식이나 아주 긴 pedicle을 이용하는 방법 이외에는 대안이 없다고 할 수 있다.

이러한 측면에서 Sanger(1999)¹⁸⁾ 등은 전완피판으로 연조직 결손부를 재건하면서 동시에 iliac 또는 fibular graft를 동시에 이용한 증례를 보고한 바 있으며, 최근 He(2009)¹⁷⁾ 등도 전완피판으로 neck recipient vessel을 연결하고 구강내와 비강을 재건해준 후에 flap 말단부위에서 나온 pedicle을 그대로 fibular free flap의 주된 정맥과 동맥에 각각 연결

시킨 후 성공한 증례를 보고한 바 있다. 하지만 이 또한 기술적인 어려움으로 인하여 성공을 일반화하기에는 무리가 있고 장시간의 수술시간이 필요한 등의 단점이 지적된다.

Cordeiro와 Santamaria(2000)¹⁸⁾는 “Osteo cutaneous sandwich flap” 개념을 제시하였다. 이는 두개의 피부판이 혈관화 골피판을 감싸는 구조로 되어 있어서 수술후에 상악과 중안면부의 부피감을 극대화하고 보철적 수복이 가능할 정도의 재건을 도모할 수 있다. 하지만 포함된 3차원적인 상악/상안면부 외모에 맞도록 최대한 shaping하면서 동시에 골피판을 주행하는 혈행을 보존하면서 견고고정을 시행하여야 하므로 기술적인 어려움이 따른다. 따라서 개별적인 골 이식과 유리 연조직 피판 이식을 복합적으로 접목시켜 재건하는 방법이 하나의 대안이 될 수 있다¹⁹⁾. 골 이식을 통해 골격 구조의 재건을 독립적으로 할 수 있고, 이 골조직에 혈류 공급 및 연조직 이장을 위한 유리 연조직 피판을 사용하면, 좀더 유동성 있는 조직의 조작을 할 수 있다는 장점이 있다. Cordeiro(1998) 등도 유리 두개골 이식(free calvarial bone grafts)과 유리 복직근 근피판(free rectus abdominis myocutaneous flap)을 이용한 재건을 보고한 바 있다²⁰⁾. 안면결손의 재건을 할 때 심미적인 면을 위해 외형을 과잉 보정(overcorrection) 해주는 것이 필요하다고 보고되고 있는데, 이는 연조직이 수축한 이후 최종 예측 부피를 적절하게 유지하여 비대칭을 보상해 줄 수 있기 때문이다²¹⁾. 본 증례들에서도 비교적 양호한 결과를 얻을 수 있었으나 일부 증례에서는 overcorrection의 양을 정확히 예측하기 어렵다는 단점도 있었다. 본 경우와 같이 광범위한 상악 연조직-경조직 복합 결손부를 경조직 피판으로만 일차적으로 재건하기에는 형태학적, 구조적으로 조직의 조작이 어렵고, 충분한 피판의 혈관경 길이를 얻기가 힘이 들기 때문에 2차에 걸친 독립된 피판 이식술을 사용하여, 좀더 조직의 적합성을 높이고 피판

의 생활력을 높일 수 있었다.

V. 결론

상악 복합 결손부의 재건은 환자에게 기능적, 심미적인 만족감을 제공할 수 있어야 한다. 본 연구에서는 이전의 수술이나 방사선치료로 인하여 피판의 선택이 한정된 증례에서 상악 복합 결손부를 골조직과 연조직의 복합 유리 피판으로 한번에 재건하는 것 보다 유리 혈류 연조직 피판(free vascularized soft tissue flap)을 우선적으로 이용하여 경과를 평가후, 골이식을 독립

적으로 사용해서 재건을 하는 방법을 검토하였다.

이러한 방법은 연조직 피판의 조작이 용이하고 혈관경이 길어 반대측 수여부까지도 도달이 가능해서 상악 복합 결손부를 보다 적절하게 재건하고, 연조직 피판의 folding을 이용해서 구강-비강 이장(oral and nasal lining)을 효율적으로 형성할 수 있어서 많은 장점을 지니는 방법으로 사료된다. 또한 이미 진행된 수술이나 방사선치료 / 항암치료의 술후 결과로 인한 경부 수혜부 혈관문제를 효율적으로 해결하면서 적절한 형태적 대칭성을 제공해준다는 점에서 골-피부피판이 힘든 경우 하나의 대안으로 제시될 수 있을 것으로 보인다.

참 고 문 헌

- Dalgorf D, Higgins K. Reconstruction of the midface and maxilla. *Curr Opin Otolaryngol Head Neck Surg.* 2008;16:303-11.
- McCarthy CM, Cordeiro PG. Microvascular reconstruction of oncologic defects of the midface. *Plast Reconstr Surg.* 2010;126:1947-59.
- Liu YM, Chen GF, Yan JL, Zhao SF, Zhang WM, Zhao S. Functional reconstruction of maxilla with pedicled buccal fat pad flap, prefabricated titanium mesh and autologous bone grafts. *Int J Oral Maxillofac Surg* 2006;35:1108-13.
- Futran ND, Wadsworth JT, Villaret D, Farwell DG. Midface reconstruction with the fibula free flap. *Arch Otolaryngol Head Neck Surg.* 2002;128:161-166.
- Brown JS. Deep circumflex iliac artery free flap with internal oblique muscle as a new method of immediate reconstruction of maxillectomy defect. *Head Neck* 1996;18:412-21.
- Granick MS, Ramasastry SS, Newton ED, Solomon MP, Hanna DC, Kaitman S. Reconstruction of complex maxillectomy defects with the scapular-free flap. *Head Neck* 1990;12:377-85.
- Chepeha DB, Moyer JS, Bradford CR, Prince ME, Marentette L, Teknos TN. Osseocutaneous radial forearm free tissue transfer for repair of complex midfacial defects. *Arch Otolaryngol Head Neck Surg.* 2005;131:513-517.
- Amin A, Rifaat M, Civantos F, Weed D, Abu-Sedira M, Bassiouny M. Free anterolateral thigh flap for reconstruction of major craniofacial defects. *J Reconstr Microsurg.* 2006;22:97-104.
- Bras J, de Jonge HK, van Merkesteyn JP. Osteoradionecrosis of the mandible: pathogenesis. *Am J Otolaryngol.* 1990 Jul-Aug;11(4):244-50.
- Schliephake H. Revascularized tissue transfer for the repair of complex midfacial defects in oncologic patients. *J Oral Maxillofac Surg.*

참 고 문 헌

- 2000;58:1212-1218.
11. Obwegeser HL. Late reconstruction of large maxillary defects after tumour resection. *J Maxillofac Surg* 1973 ;1: 19-23.
 13. Cordeiro PG, Santamaria E. A classification system and algorithm for reconstruction of maxillectomy and midfacial defects. *Plast Reconstr Surg*. 2000;105:2331-2346; discussion 2347-2348.
 14. Mucke T, Loeffelbein DJ, Hohlweg-Majert B, Kesting MR, Klaus-Dietrich W, Holzle F. Reconstruction of the maxilla and midface - Surgical management, outcome, and prognostic factors. *Oral Oncology* 2009;45:1073-8.
 15. Wong KK, Higgins KM, Enepekides DJ. Microvascular reconstruction in the vessel-depleted neck. *Curr Opin Otolaryngol Head Neck Surg*. 2010;18:223-6.
 16. Sanger JR, Yousif NJ, Matloub HS, Larson DL, Sewall SS. Reconstruction of lower third of face with three simultaneous free flaps. *Plast Reconstr Surg*. 1994 Oct;94(5):709-13.
 17. He Y, Zhu HG, Zhang ZY, He J, Sader R. Three-dimensional model simulation and reconstruction of composite total maxillectomy defects with fibula osteomyocutaneous flap flow-through from radial forearm flap. *Oral Surg Oral Med Oral Pathol Oral Radiol Endod*. 2009;108:e6-12.
 18. Cordeiro PG, Bacilious N, Schantz S, Spiro R. The radial forearm osteocutaneous "sandwich" free flap for reconstruction of the bilateral subtotal maxillectomy defect. *Ann Plast Surg*. 1998;40:397-402.
 19. Pollice PA, Frodel IL Jr. Secondary reconstruction of upper midface and orbit after total maxillectomy. *Arch Otolaryngol Head Neck Surg* 1998;124:802-8.
 20. Cordeiro PG, Santamaria E, Kraus DH, Strong EW, Shah JP. Reconstruction of total maxillectomy defects with preservation of the orbital contents. *Plast Reconstr Surg*. 1998;102:1874-1884; discussion 1885-1887.
 21. Sarukawa S, Okazaki M, Asato H, Koshima I. Volumetric changes in the transferred flap after anterior craniofacial reconstruction. *J Reconstr Microsurg*. 2006;22:499-505; discussion 506-507.