

# QUESTION?

What is your diagnosis?

최 지 혜

대한수의사회

학술홍보국제협력위원회 위원

수의 영상 진단학 박사

전남대학교 교수

vetwelcom@hanmail.net

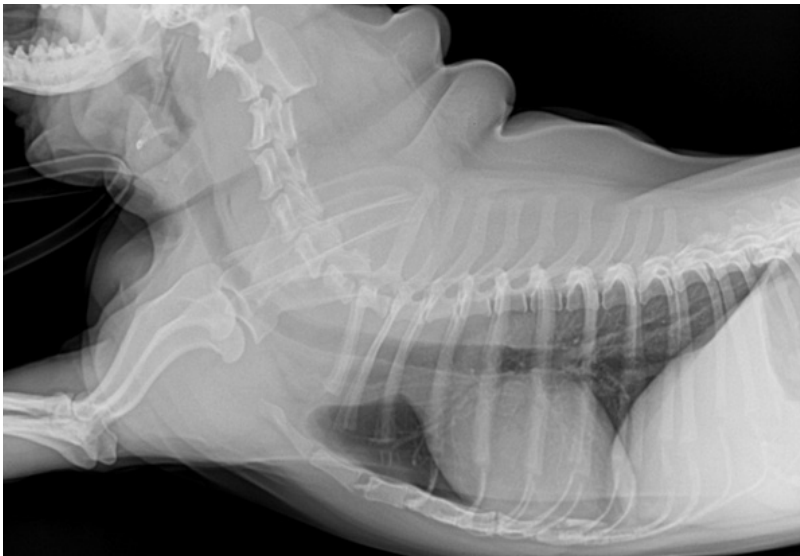

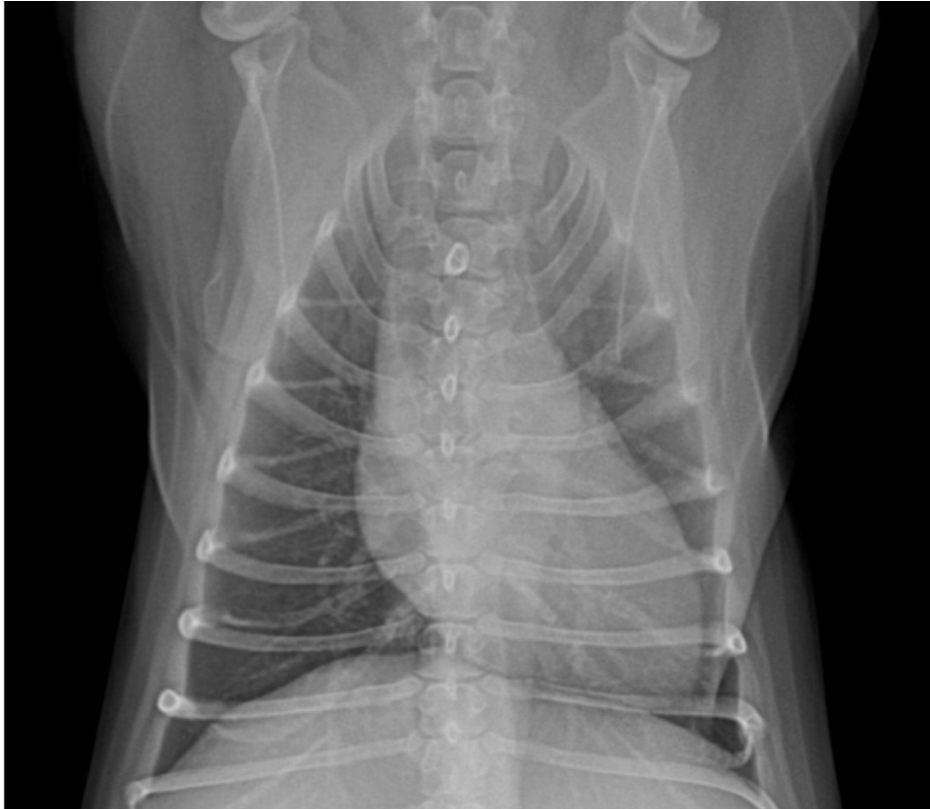## 신상명세

1. 품종 : 시쥬
2. 성별 : male
3. 연령 : 10년령

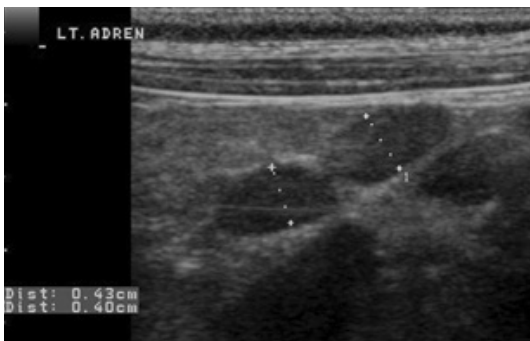
## 임상 증상 및 병변

시쥬견이 전신적인 기력 소실과 간헐적인 허탈 증상, 빈호흡 증상을 보여 내원하였습니다. 신체 검사 상 빈호흡과 빈박, 부정맥 소견이 확인되었습니다. 임상 증상과 신체 검사 소견이 비특이적이므로 screening 검사로 혈액 검사와 흉부 방사선 검사, 복부 초음파 검사를 실시하였습니다. 혈액 검사와 흉부 방사선 검사상 특이적인 이상 소견은 보이지 않았습니다.

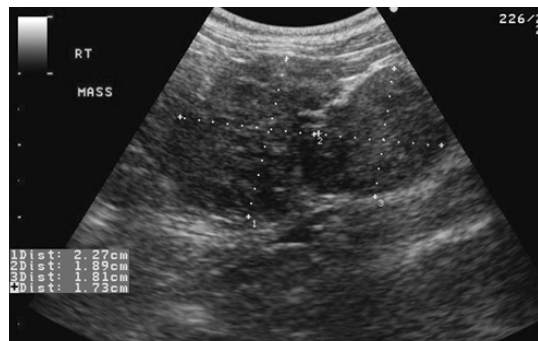




1. 하지만, 복부 초음파 검사에서 좌측 부신과 우측 부신이 다음과 같이 영상화 되었습니다. 어떠한 감별 진단 리스트를 세울 수 있습니까?



(A) 좌측 부신



(B) 우측 부신

2. 우측 부신 근처에서 후대정맥 안쪽으로 다음 같은 영상이 확인되었습니다. 어떤 감별 진단 리스트를 세울 수 있으며, 확진을 위해 어떤 검사를 추가하는 것이 추천되니까?

