

근위 대퇴골에 발생한 전이성 골종양의 병적 골절의 수술적 치료: 종양대치 인공관절 치환술과 골절 고정술의 치료 성적 비교

Surgical Treatment for Pathologic Fracture of Skeletal Metastatic Lesion of the Proximal Femur: Comparison of Clinical Outcomes for Prosthetic Joint Replacement and Osteosynthetic Fixation

신덕섭 · 김의식 · 곽해준 · 고영진

영남대학교 의과대학 정형외과학교실

목적: 근위 대퇴골에 발생한 전이성 골종양의 병적 골절 혹은 압박 골절의 수술적 치료방법 중 광범위 절제술 후 종양대치 인공관절 치환술과 골절의 정복 후 골수강정을 이용한 고정술의 치료 성적을 비교하는데 있다.

대상 및 방법: 1994년 5월에서 2009년 5월까지 근위 대퇴골 전이성 골종양으로 인한 압박골절 및 병적골절로 본원에서 수술한 37명(38예)을 종양대치 인공관절 치환술을 시행한 군(1군: 22명)과 골유합 고정술을 시행한 군(2군: 15명, 16예)으로 나누었다. 평균 연령은 1군은 59세, 2군은 60세였으며, 평균 추시 기간은 수술 후 1군은 23개월, 2군은 11개월이었다. 두 수술군의 치료성적은 종양학적 성적과 Musculoskeletal Tumor Society (MSTS) scoring system, 1993의 기능적 평가방법, Kaplan-Meier 생존분석을 시행하였으며, 통계학적 분석은 Log rank test, T-test를 이용하여 평가하였다.

결과: 수술 후 평균 생존기간은 1군은 24개월(3-110개월), 2군은 11개월(1-33개월)이었으며, 1년 생존율은 1군은 86% (19/22명), 2군은 50% (8/16명), 2년 생존율은 1군은 30% (5/22명), 2군은 9% (1/16명)였다. MSTS scoring system, 1993의 기능적 평가방법을 이용한 종합적인 성적에서 1군은 평균 26점(19-30점), 88%, 2군은 평균 15점(10-23점), 51%로 평가되었다.

결론: 근위 대퇴골에 발생한 전이성 골종양의 치료 방법 중 선택된 환자에서 실시한 광범위 절제술 후 종양대치 인공관절 치환술은 골절 고정술 보다 종양학적 성적 및 기능적 성적이 우수한 것으로 나타났다.

색인단어: 근위 대퇴골, 전이성 종양, 종양대치 인공관절 치환술, 골절 고정술

서 론

원발 종양에 대한 치료의 발전으로 전이암 환자의 생존 기간이 길어짐에 따라, 전이의 빈도가 증가하였으며, 압박골절 및 병적골절의 위험도 증가하였다.^{1,2)} 이에 따라 압박골절이나 병적골절을 재건하기 위해 더 견고한 방법이 필요하게 되었으며, 잘 선택된 일부의 예에서 전이암의 완전한 절제는 환자의 생존율을 향상시킨다.^{3,4)} 근위 대퇴골은 전이성 골종양의 호발 부위이고, 생역학적 특

성으로 많은 체중 부하가 걸린다. 또한, 보행에 관여할 뿐만 아니라, 고관절의 기능에도 밀접한 관련이 있어, 압박골절이나 병적골절의 발생시, 기능적으로 우수하며, 견고한 재건술이 요구된다.⁵⁾ 치료의 목표는 통증의 완화, 기능의 회복, 병적골절의 예방 또는 재건이다.⁶⁾ 수술적 접근은 종양의 위치, 유형, 종양의 전이, 환자의 전신상태에 따라 이루어지며, 수술 방법으로는 환자의 장기 생존 가능성이 높은 경우에는 조기 체중부하가 가능한 광범위 절제술 후 종양대치 인공관절 치환술을 선택하게 되고, 기대 생존기간이 짧고 환자의 상태가 수술 후에도 침대나 휠체어를 벗어나기 어려운 경우 골수강정 등을 이용한 내고정술이 보존적인 치료로 사용되고 있다.⁷⁾ 이에 저자들은 근위 대퇴골에 발생한 전이성 골종양의 병적 골절 혹은 압박 골절 38예에 대한 수술적 치료방법으로 시행한 종양 절제술 후 종양대치 인공관절 치환술과 골절의 정복

접수일 2011년 3월 21일 심사수정일 2011년 5월 13일 게재확정일 2011년 5월 30일

교신저자 신덕섭

대구시 남구 대명동, 영남대학교병원 정형외과

TEL 053-620-3640, FAX 053-628-4020

E-mail shinds@med.yu.ac.kr

대한골관절종양학회지 : 제17권 제1호 2011 Copyrights © 2011 by The Korean Bone and Joint Tumor Society

"This is an Open Access article distributed under the terms of the Creative Commons Attribution Non-Commercial License (<http://creativecommons.org/licenses/by-nc/3.0/>) which permits unrestricted non-commercial use, distribution, and reproduction in any medium, provided the original work is properly cited."

후 골수강정을 이용한 고정술의 종양학적 및 기능적 성적을 비교하고자 하였다.

대상 및 방법

1994년 5월에서 2009년 5월까지 근위 대퇴골 전이성 골종양으로 인한 압박골절 및 병적골절로 본원에서 수술한 37명(38예)을 대상으로 하였다. 성비는 남자가 18예, 여자가 19예였으며, 연령 분포는 23세에서 80세였고 평균 연령은 59세였다(Table 1). 발생 부위는 전자간 20예, 전자하부 10예, 대퇴경부 6예, 대퇴골두 2예였다. 전이를 일으킨 원발성 암은 유방암 11예, 신장암 8예, 폐암 6예 및 기타 암이 12예였다(Table 2). 수술의 적응증은 근위 대퇴골 전이성 골종양으로 인한 압박골절 및 병적골절 환자로 암의 진행 정도, 환자의 나이와 전신상태에 따라 수술적 치료 방법을 선택하였다. 대상 환자들은 광범위 절제술 후 종양대치 인공관절 치환술을 시행한 군(1군; 22명)과 골절의 정복 후 골수강정을 이용한 고정술을 시행한 군(2군; 15명, 16예)으로 나누어, 1군은 전이된 종양의 완전 절제 후 종양대치 인공관절 치환술 혹은 반치환 고관절 성형술을 이용하였으며, 2군은 종양의 절제를 하지 않고, 골수강정을 이용한 골유합 고정술(PFNA, ITST or Flexible nail)을 시행하였다. 이들의 추시는 최종 추시까지 혹은 사망까지의 기간으로 하였고, 수술 후 평균 추시 기간은 1군은 22.6개월(3-108개월), 2군은 10.7개월(1-33개월)이었다. 두 군 간의 성적의 비교는 의무기록과 방사선사진 등의 자료를 후향적으로 분석하였다. 종양학적 성적

으로 생존기간 및 Kaplan-Meier 생존분석법을 이용하여 생존율, 최종 추시까지 주기적으로 시행한 전후, 외측 방사선 사진을 이용하여 재건의 견고성을 평가하였고, 기능적으로는 수술 후 Musculoskeletal Tumor Society (MSTS) scoring system, 1993의 기능적 평가방법을 이용하였다.⁸⁾ MSTS의 성적 평가 항목은 통증의 완화(pain), 기능 회복(function), 환자의 만족도(emotional acceptance), 보조기의 사용정도(support), 보행 능력(walking ability), 보행 자세(gait)의 6개 항목으로 이루어져 있으며, 각각 최하 0점에서 최고 5점까지 나누어 총점 30점, 100%로 평가하였다. 전이성 골 종양 환자의 특성상 수술 후 같은 시기에 기능 평가 비교가 어렵고, 시간이 경과할수록 환자의 전신 상태가 나빠지게 되므로 최종 추시 시까지 하지 기능이 가장 좋을 때의 점수를 기준으로 평가하였다. 각 군간의 성적 비교를 위한 통계학적 방법으로는 log rank test와 t-test를 시행하였다.

결 과

종양학적 결과로, 1군에서는 22명 중 16명(72%)의 환자가 수술 후 평균 18개월(3-57개월)에 사망하였고, 2군에서는 14명(93%)의 환자가 수술 후 평균 14개월(1-33개월)에 사망하였다. 수술 후 평균 생존기간은 1군은 24개월(3-110개월), 2군은 11개월(1-33개월)이며, Kaplan-Meier 생존분석을 이용한 1년 생존율은 1군은 86% (19명/22명), 2군은 50% (8명/16명)이었고, 2년 생존율은 1군은 29.7% (5명/22명), 2군은 9.4% (1명/16명)이었으며, 두 군간에 유의한 차이를 보였다($p < 0.002$) (Fig. 1). 1군의 21예(95%)에서 사망 혹은 최종추시까지의 안정성은 좋았으며, 종양의 국소 재발이나, 골융해, 치환물의 조기 해리는 관찰되지 않았으나, 1예(5%)에서는 종양의 진행으로 종양 대치물 주위 골절 소견이 있었다. 2군의 11예(69%)에서 종양의 진행으로 인한 골절부위 주변의 골융해 소견이 관찰되었으며, 1예(6%)에서는 내고정 금속물의 파손으로 재

Table 1. Patients Details

	Group 1 (n=22)	Group 2 (n=15, 16 hips)
Gender (M/F)	11/11	7/8
Mean age (yrs)	58.5 (23-80)	59.7 (55-75)
Mean F/U (month)	22.6 (3-108)	10.7 (1-33)

Table 2. Primary Cancer and Location

	Group 1 (n=22)	Group 2 (n=15)
Primary cancer		
Breast	6 (27%)	5 (33%)
Kidney	4 (18%)	4 (27%)
Lung	3 (14%)	3 (20%)
Others	9 (41%)	3 (20%)
Location		
Head	2 (9%)	1 (7%)
Neck	3 (14%)	2 (13%)
Trochanter	12 (55%)	8 (53%)
Subtrochanter	5 (22%)	4 (27%)

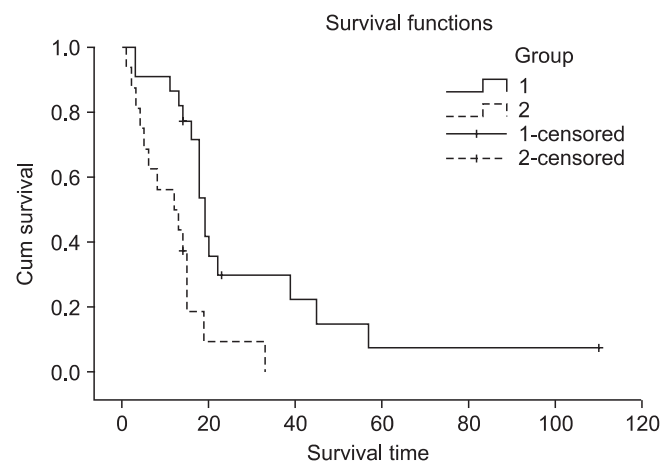


Figure 1. Kaplan-Meier life table curves of group 1 and group 2.

Table 3. Functional results (Musculoskeletal Tumor Society Scores)

Patient No.	Pain 5	Function 5	Emotional accept 5	Support 5	Walking ability 5	Gait 5	Sum 30	Score (%) 100
Group 1 (Endoprosthesis replacement with tumor resection)								
1	5	3	5	5	4	4	26	86.67
2	5	5	5	5	4	4	28	93.34
3	5	3	5	4	3	3	23	76.67
4	3	3	4	3	3	3	19	63.33
5	5	5	5	5	5	4	29	96.67
6	5	5	5	5	4	4	28	93.34
7	5	4	4	5	4	4	26	86.67
8	4	4	5	4	4	4	25	83.33
9	5	4	5	4	4	3	25	83.33
10	4	5	5	4	4	4	26	86.67
11	4	5	5	4	4	4	26	86.67
12	5	5	5	5	5	5	30	100.00
13	4	4	4	4	3	4	23	76.67
14	4	4	4	4	3	3	22	73.33
15	5	5	5	5	5	5	30	100.00
16	4	4	5	5	5	4	27	90.00
17	5	5	5	5	5	4	29	96.67
18	5	5	5	5	5	4	29	96.67
19	4	4	4	5	4	4	25	83.33
20	5	5	5	5	4	4	28	93.34
21	5	5	5	5	4	4	28	93.34
22	5	5	5	5	4	4	28	93.34
Subtotal mean score	4.59	4.41	4.77	4.59	4.09	3.91	26.36	87.88
(%)	91.81	88.18	95.45	91.81	81.81	78.2	87.86	87.94
Group 2 (Internal fixation without tumor resection)								
1	3	3	3	4	3	3	19	63.33
2	2	2	3	2	3	3	15	50.00
3	2	3	3	2	3	2	15	50.00
4	1	2	2	3	1	1	10	33.33
5	1	2	2	2	2	2	11	36.67
6	3	4	4	4	4	3	22	73.33
7	2	2	3	2	1	2	12	40.00
8	3	3	3	3	3	2	17	56.67
9	4	4	5	4	3	3	23	76.67
10	2	2	2	2	2	2	12	40.00
11	3	2	3	2	2	2	14	46.67
12	2	2	3	2	2	2	13	43.33
13	1	2	3	2	1	2	11	36.67
14	2	2	3	2	2	2	13	43.33
15	3	3	4	3	3	3	19	63.33
16	3	3	4	3	3	3	19	63.33
Subtotal mean score	2.31	2.56	3.13	2.63	2.38	2.31	15.31	50.22
(%)	46.25	51.25	62.5	52.5	47.5	74	51.04	51.04

수술을 시행하였다. 기능적 결과로 수술 후 통증의 완화는 1군에서는 22명(100%), 2군에서는 12명(80%)에서 있었으며, 1군의 19명의 환자(86%)와 2군의 5명의 환자(34%)가 목발을 짚고 걸을 수 있거나, 보조기구 없이 자력보행을 할 수 있었다. MSTS scoring system (1993)을 이용한 종합적인 성적에서 1군은 평균 26.4점(19-30점), 87.9%, 2군은 평균 15.3점(10-23점), 51.0%로 평가되었다. 각 항목에서 통증의 완화는 1군은 평균 4.6점, 91.8%, 2군은 평균 2.3점, 46.3%, 기능 회복은 1군은 평균 4.4점, 88.2%, 2군은 평균 2.6점, 51.3%, 환자의 만족도는 1군은 평균 4.8점, 95.5%, 2군은 평균 3.1점, 62.5%, 보조기의 사용 정도는 1군은 평균 4.6점, 91.8%, 2군은 평균 2.6점, 52.5%, 보행 능력은 1군은 평균 4.1점, 81.8%, 2군은 평균 2.4점, 47.5%, 보행 자세는 1군은 평균 3.9점, 78.2%, 2군은 평균 2.3점, 74%였으며, 모든 항목에서 두 군간에 유의한 차이를 보였다($p < 0.001$)(Table 3).

고 찰

전이성 골종양에서의 치료는 동통의 감소 및 신체 활동과 기능의 회복, 생존의 연장에 목적이 있으며, 일반적으로 방사선 요법이나 항암 화학 요법을 통해서 이루어지는 경우가 많다.⁹⁻¹¹ 주로 원발성 종양의 종류에 따라 환자의 예후가 영향을 받게 되는데, 5년 생존율은 위암 16%, 폐암 14%, 간암 5%, 유방암 78%, 난소암 38%, 대장암 58%, 췌장암 3%, 식도암 9%, 방광암 79%, 신장암 53%, 다발성 골수종 26%, 갑상선암 94%, 자궁 경부암 54%, 전립선암 80%로 알려져 있다.¹² 하지의 전이성 종양에서 전이 부위의 수술 후 평균 생존 기간은 유방암, 다발성 골수종, 임파종은 28개월, 갑상선암

과 신장암은 20개월이다.¹³ 따라서 유방암, 다발성 골수종, 임파종, 갑상선암, 신장암과 항암제 감수성이 높은 폐암 등 기대 생존 기간이 비교적 길 것으로 생각되는 전이성 종양의 경우에는 원발성 종양과 같은 개념의 적극적인 치료가 필요하다.¹⁴ 특히 근위 대퇴골의 경우 체중 부하 및 보행에 관여할 뿐 만 아니라 전이 시 압박 골절 및 병적 골절도 많으며, 부하가 많이 걸리는 생역학적 특성으로 견고한 내고정 및 재건술이 요구된다.¹⁵ 대퇴골에 발생한 전이성 골종양의 병적 골절 혹은 압박 골절의 수술적 방법으로는 골 시멘트를 사용한 양측 금속판을 이용한 골유합술, 골절의 정복 후 골수강정을 이용한 골유합 고정술, 광범위 절제술 후 종양대치 인공관절 치환술 등이 있다.⁵ 골 시멘트를 사용한 양측 금속판을 이용한 골유합술은 수술방법이 매우 침습성이며, 출혈이 많고, 수술 중 종양의 파급 등의 어려운 문제가 있는 반면, 수술 후 골유합을 기대하기 어려운 전이성 골 병변의 특성으로 체중부하 혹은 보행이 불가능한 경우가 많아 근위 대퇴골에서 적합하지 않은 것으로 판단된다.¹⁶ 골절의 정복 후 골수강정을 이용한 골유합 고정술은 금속판을 이용한 골유합술보다는 강한 내고정이 되지만, 전이 병변이 진행되는 경우 골절 주위 주변의 골용해 등으로 고정력을 상실하는 문제가 있었으며, 체중 부하를 충분히 견디지 못하는 경우가 많았다(Fig. 2). 또한, 골유합율이 매우 낮으며, 전이 병변의 범위가 점차 확산되는 환자가 많아서 이러한 수술방법은 기대 생존 기간이 짧은 암의 근위 대퇴골 전이성 병변에 있어서는 환자의 간호를 향상시키고, 수술 후 환자가 병상에 누워지내는 것을 피하는 용도로 사용하는 것이 권장된다.¹⁷⁻¹⁹ 광범위 절제술 후 종양대치 인공관절 치환술은 독립된 골 전이일 경우 혹은 기대 생존기간이 긴 암의 근위 대퇴골 전이성 병변에 가장 좋은 적응증이 된다.²⁰

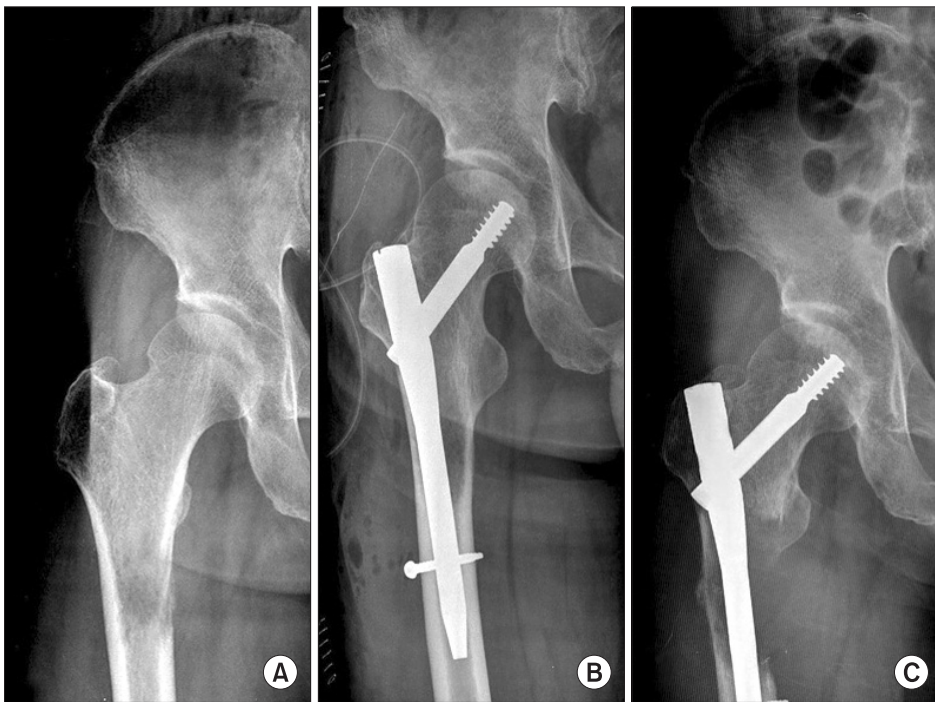


Figure 2. (A) Pre-operative radiograph of subtrochanteric pathologic fracture of the right femur. (B) Immediate postoperative radiograph after osteosynthetic fixation without tumor resection. (C) Loss of fixation due to increased osteolysis with metastasis progression.

이 수술방법(Fig. 3)은 침습적이고 가격이 비싸며 합병증이 많지만 수술 후의 즉각적인 전 체중부하를 가능하게 하고, 병적 골절을 예방하거나 고정시키며, 통증을 완화하고, 삶의 질을 향상시키며, 수술 후 좋은 기능평가지수를 나타낸다.^{6,21)} 저자들의 연구에서도 근위 대퇴골의 전이성 골종양의 치료로 종양의 절제 후 종양대치 인공관절 치환 수술을 시행한 군이 골절의 정복 및 골수강정

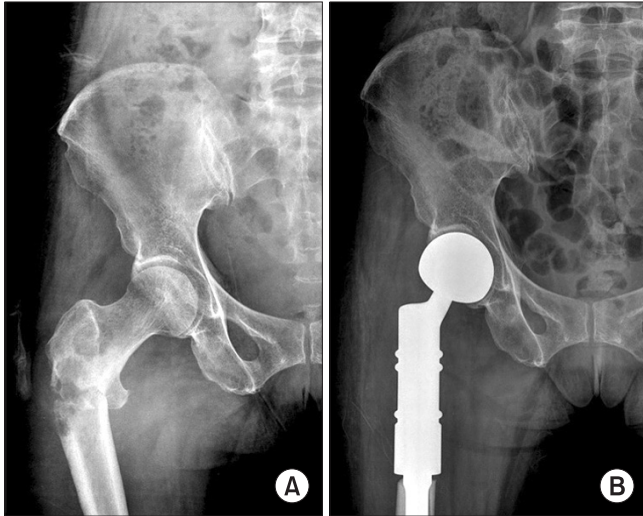


Figure 3. (A) Pre-operative radiograph of trochanteric pathologic fracture of the right femur. (B) Two months postoperative radiograph after proximal femur resection and tumor prosthetic replacement.

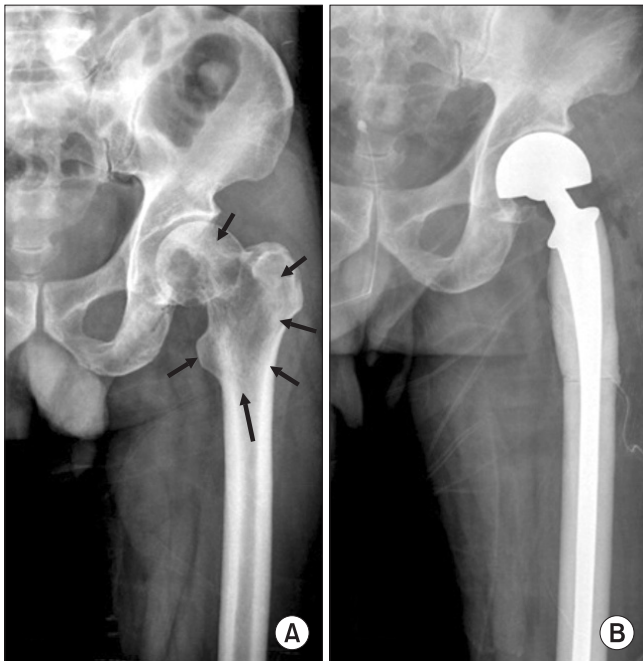


Figure 4. (A) Pre-operative radiograph of wide spreaded peritrochanteric pathologic fracture of the left femur (arrow: tumor extent). (B) Immediate postoperative radiograph after bipolar hip replacement using long femoral stem.

으로 내고정 수술한 군보다 종양학적 및 기능적 성적에 있어서 통계적으로 유의하게 높은 결과를 보여주었다. 저자들은 근위 대퇴골에 발생한 전이성 골종양의 병적 골절 혹은 압박 골절의 치료에 있어 골두를 포함하여 근위대퇴골에 광범위한 전이를 가진 경우, 광범위 절제술 후 종양대치 인공관절 치환술이 적절하나, 환자의 경제적 사정으로 어려움이 있을 경우에 고관절 인공관절 재치환술에 사용되는 긴 대퇴스텝(long femoral stem)과 골 시멘트를 이용하여 재건술을 시행한 경우도 있었다(Fig. 4).²⁾ 다른 예에서 대퇴경부에 병적 골절과 간부에 도약전이가 동시에 있을 경우, 통상적인 종양 절제술 후 종양대치 인공관절 치환술을 시행하면 추후 도약전이 부위의 골용해 소견으로 인한 추가적인 병적골절이 발생할 가능성이 있기 때문에 긴 대퇴스텝을 가진 종양대치물 인공관절을 이용한 치환술을 사용하여 도약 전이까지 같이 해결할 수 있었다(Fig. 5).²²⁾ 근위 대퇴부의 전이성 종양을 절제할 때 고관절의 외전근과 외회전근이 대부분 근위 대퇴골에서 절제되므로 종양대치 인공관절로 재건 시, 이들의 재부착을 통한 연부조직 재건이 수술 후 기능에 매우 중요하다.²¹⁾ 저자들은 연부조직 재건을 위하여 종양대치물에 polyethylene tube를 감싸고, 여기에 외전근과 외회전근을 최대한 봉합한 후 외측광근을 겹쳐서 비흡수성 봉합사를 이용하여 봉합하는 방법을 주로 사용하였다. 외전근이 종양 절제와 같이 제거되어 연부조직 재건술이 불가능한 경우에는 탈구를 방지하기 위해 잠김형(constrained type)의 고관절 전치환술을 해야한다.^{21,23)} 근위 대퇴골의 병적골절은 환자의 전신상태가 나쁘고, 생존기간이 짧더라도, 즉시 고정시켜주어야 한다. 예상

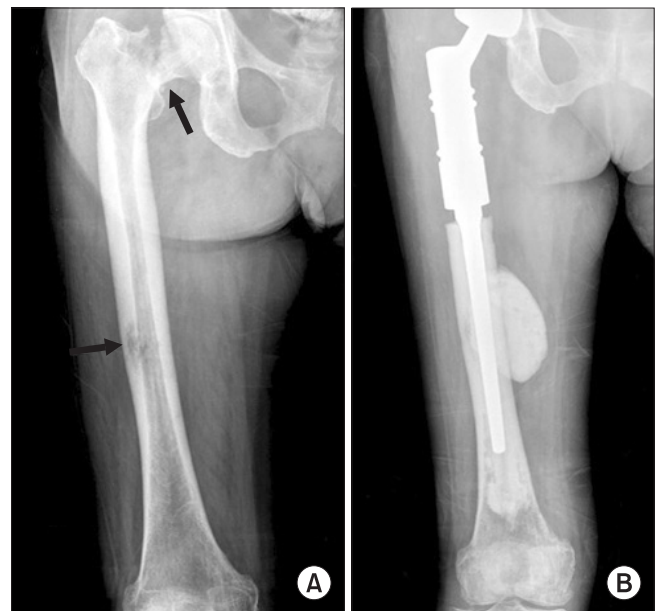


Figure 5. (A) Pre-operative radiograph of right femoral neck fracture and shaft skip lesion with impending fracture (arrow: tumor site (femoral neck and skip metastasis)). (B) Two months postoperative radiograph after proximal femur resection and tumor prosthetic replacement using long femoral stem.

생존기간은 수술 방법에 의해서가 아니라 원발성 종양의 종류에 따라 결정된다. 환자는 예상 생존기간이 회복기간을 넘을 경우 수술을 시행해야 하나, 숙련된 종양전문의도 생존기간의 정확한 추산은 불가능하기 때문에 수술방법의 결정은 원발성 종양의 종류나 생존기간의 추산보다는 술 전의 일상생활 활동 범위에 중점을 두어야 한다.²⁴⁾ 본 연구는 대상의 수가 적고, 추시기간이 충분하지 못한 약점을 가지고 있으며, 모집단 선택에 있어서도 bias가 있을 수 있어 1군과 2군의 생존기간 및 생존율의 차이는 술 전 의학적 전신상태에서 우위에 있는 환자의 선택에서 비롯된 것으로 생각된다. 두 수술 방법은 모두 근치적 치료 보다는 고식적 치료에 가깝지만, 기대 생존기간이 긴 암의 근위 대퇴골 전이성 병변 환자에서 통증을 완화시켜, 삶의 질을 향상시키고, 수술 후의 즉각적인 전 체중부하를 가능하게 하며, 좋은 기능평가지수를 나타내는 종양대치 인공관절 치환술이 좋은 수술적 치료 방법이라고 생각된다.

결 론

근위 대퇴골에 발생한 전이성 골종양의 치료 방법 중 선택된 환자에서 실시한 광범위 절제술 후 종양대치 인공관절 치환술은 골절 고정술 보다 종양학적 성적 및 기능적 성적이 우수한 것으로 나타났다.

참고문헌

- Damron TA, Sim FH. Surgical treatment for metastatic disease of the pelvis and the proximal end of the femur. Instr Course Lect. 2000;49:461-70.
- Swanson KC, Pritchard DJ, Sim FH. Surgical treatment of metastatic disease of the femur. J Am Acad Orthop Surg. 2000;8:56-65.
- Lee SH, Kim HS, Kim SR, Park YB, Yoo KH, Lee HK. Functional outcome following surgical treatment of metastatic tumors involving the femur. Orthopedics. 2000;23:1075-9.
- Capanna R, Campanacci DA. Indications for the surgical treatment of long bone metastases. In: Jasmin C, Capanna R, Coia L, Coleman R, Saillant G, ed. Textbook of bone metastases. Chantilly: Wiley; 2005. 135-46.
- Jacofsky DJ, Haidukewych GJ. Management of pathologic fractures of the proximal femur: state of the art. J Orthop Trauma. 2004;18:459-69.
- Eckardt JJ, Kabo JM, Kelly CM, Ward WG Sr, Cannon CP. Endoprosthetic reconstructions for bone metastases. Clin Orthop Relat Res. 2003;415 Suppl:S254-62.
- Swanson KC, Pritchard DJ, Sim FH. Surgical treatment of metastatic disease of the femur. J Am Acad Orthop Surg. 2000;8:56-65.
- Enneking WF, Dunham W, Gebhardt MC, Malawar M, Pritchard DJ. A system for the functional evaluation of reconstructive procedures after surgical treatment of tumors of the musculoskeletal system. Clin Orthop Relat Res. 1993;286:241-6.
- Talbot M, Turcotte RE, Isler M, Normandin D, Iannuzzi D, Downer P. Function and health status in surgically treated bone metastases. Clin Orthop Relat Res. 2005;438:215-20.
- Harrington K. Management of lower extremity metastases. In: Harrington K, ed. Orthopaedic management of metastatic bone disease. St. louis: CV Mosby; 1998. 141-214.
- Harrington K. Prophylactic management of impending fractures. In: Harrington K, ed. Orthopaedic management of metastatic bone disease. St. louis: CV Mosby; 1988. 283-307.
- Vincent T, Devita Jr. Principles & practice of oncology. 4th ed. Rosenberg: Steven A; 1993. 160-1.
- Harrington KD. New trends in the management of lower extremity metastases. Clin Orthop. 1982;169:53-61.
- Kim JD, Park PJ, Kwon YH, Jang JH, Lee YG. Surgical treatment of metastatic tumor in proximal femur with recycling autograft prosthetic composite after wide excision. J of Korean Bone & Joint Tumor Soc. 2005;11:71-80.
- Sim FH. Metastatic bone disease of the pelvis and femur. Instr Course Lect. 1992;41:317-27.
- Harrington KD, Sim FH, Enis JE, et al. Methylmethacrylate as an adjunct in internal fixation of pathologic fractures: experience with 375 cases. J Bone Joint Surg Am. 1976;58A:1047-55.
- Karachalios T, Atkins RM, Sarangi PP, Crichlow TP, Solomon L. Reconstruction nailing for pathological subtrochanteric fractures with coexisting femoral shaft metastases. J Bone Joint Surg Br. 1993;75:119-22.
- Van der Hulst RR, van den Wildenberg FA, Vroemen JP, Greve JW. Intramedullary nailing of (impending) pathologic fractures. J Trauma. 1994;36:211-5.
- Weikert DR, Schwartz HS. Intramedullary nailing for impending pathological subtrochanteric fractures. J Bone Joint Surg Br. 1991;73:668-70.
- Algan SM, Horowitz SM. Surgical treatment of pathologic hip lesions in patients with metastatic disease. Clin Orthop Rel Res. 1996;332:223-31.
- Sim FH, Frassica FJ, Chao EY. Orthopaedic management

- using new devices and prostheses. *Clin Orthop Relat Res.* 1995;312:160-72.
22. Habermann ET, Sachs R, Stern RE, Hirsh DM, Anderson WJ Jr. The pathology and treatment of metastatic disease of the femur. *Clin Orthop.* 1982;169:70-82.
23. Keating JF, Burke T, Macauley P. Proximal femoral replacement for pathological fracture. *Injury.* 1990;21:231-3.
24. Hattori H, J Mibe, Matsuoka H, Nagai S, Yamamoto K. Surgical management of metastatic disease of the proximal femur. *Journal of Orthopaedic Surgery.* 2007;15:295-8.

Surgical Treatment for Pathologic Fracture of Skeletal Metastatic Lesion of the Proximal Femur: Comparison of Clinical Outcomes for Prosthetic Joint Replacement and Osteosynthetic Fixation

Duk-Seop Shin, M.D., Ui-Sik Kim, M.D., Hae-jun Kwak, M.D., and Young-Jin Ko, M.D.
Department of Orthopedic Surgery, Yeungnam University College of Medicine, Daegu, Korea

Purpose: To compare clinical outcomes of the tumor prosthetic replacement and osteosynthetic fixation for pathologic fracture of skeletal metastatic lesion of the proximal femur.

Materials and Methods: From 1994 May to 2009 May, medical records of 22 patients who underwent tumor prosthetic replacement with tumor resection (group 1) and 15 others (16 hips) who underwent osteosynthetic fixation without tumor resection (group 2) were reviewed. The mean age of overall patients were 59 (group 1) and 60 (group 2). Mean follow up periods were 23 and 11 months. The oncological and functional results were evaluated with Kaplan-Meier methods and Musculoskeletal Tumor Society (MSTS) scoring system, 1993. The statistical evaluation was assessed with Log rank test and t-test.

Results: The mean survival periods were 24 months in group 1 and 11 months in group 2. The 1 year survival rates were 86% in group 1 and 50 % in group 2, and 2 year survival rates were 29.7% in group 1 and 9.4% in group 2. The mean MSTS functional score were 26.4 (19-30), 87.9% in group 1 and 15.3 (10-23), 51.0% in group 2.

Conclusion: The results of tumor resection and prosthetic replacement in selected cases was better than osteosynthetic fixation without tumor resection for metastatic bone tumors around proximal femur in oncological and functional aspects.

Key words: proximal femur, metastatic bone tumor, tumor prosthetic replacement, osteosynthetic fixation

Received March 21, 2011 Revised May 13, 2011 Accepted May 30, 2011

Correspondence to: Duk-Seop Shin, M.D.

Department of Orthopaedic Surgery, Yeungnam University Hospital, Daemyong-dong, Nam-gu, Daegu 705-717, Korea

TEL: +82-53-620-3640 FAX: +82-53-628-4020 E-mail: shinds@med.yu.ac.kr