

치과에서의 이물흡인 -증례분석-

연세대학교 치과대학 통합진료학과, *연세대학교 치과대학 보철과학교실, †연세대학교 의과대학 내과학교실

박원서 · 김성태* · 박무석† · 서지선 · 김기덕

Abstract

Foreign Body Aspiration in Dental Cliniccase -Case Series-

Saeromi Jun, Jong-Soo Kim, and Seung-Oh Kim*

Department of Advanced General Dentistry, College of Dentistry, *Department of Prosthodontics, College of Dentistry, †Department of Internal Medicine, College of Medicine, Yonsei University, Seoul, Korea

Despite all preventive efforts, aspiration of foreign body during clinical dental procedures occurs occasionally. Careful clinical physical examination, proper assessment of radiography and prompt emergency treatment can prevent any potentially serious consequences. In this report, we will report serial cases of foreign body in different situation from mild cases to severe cases and suggest some clinical guidelines to dental health care providers. (JKDSA 2011; 11: 38~44)

Key Words: Aspiration; Dental Clinic; Emergency; Foreign body; Aspiration

응급상황은 시간과 장소를 가리지 않고 발생한다. (Bilder et al, 2011; Cameron et al, 1996) 치과와 관련된 응급상황은 고혈압, 당뇨, 심장병 등과 같은 환자의 의학적 과거력과 밀접하게 관련되어 있다 (Baderman, 1983; Matthews and Sutherland, 2004). 이 중 호흡기와 관련된 응급 상황의 경우, 심장질환 등의 다른 질환에 비해 그 발생 빈도는 드물지만, 이물 흡인으로 인한 응급상황의 빈도는 높다. 이는

작은 기구와 재료를 환자의 구강 내에서 조작하는 치과치료의 특성과 관계가 있다(전종후, 1996; Bilder et al, 2011; Cameron et al, 1996; Tiwana et al, 2004) 술자나 보조자의 부주의, 흡인기의 부적절한 사용, 구호흡, 환자의 협조도 등 다양한 이유로 이물이 목 안으로 넘어갈 수 있으며, 흡인된 물체의 크기와 종류, 그리고 이동된 위치에 따라 임상적인 소견, 방사선학적 소견이 다르고, 응급처치도 달라지게 된다(Fields and Schow, 1998; Nash and Cregan, 1987; Seals et al, 1988; Stewardson and Nyhus, 1977; Ulusoy and Toksavul, 2003; Ziter, 1976). 즉, 위장관과 호흡기중 어느 곳으로 이동하였는지, 흡인된 물체가 위장관이나 호흡기 점막에 손상을 끼칠 수 있는 물체인지 등에 따라 처치할 내용이 달라지게 된다. 이 논문에서는 본원에서 일반적인 치과 치료 중 발생한 다양한 이물흡인 증례 및 각각의 특징을

원고접수일: 2011년 6월 15일, 최종심사일: 2011년 6월 16일
게재확정일: 2011년 6월 20일

책임저자 : 김기덕, 서울시 서대문구 신촌동 134
연세대학교 치과대학 통합진료학과
우편번호: 120-752

Tel: +82-2-2228 8980, Fax: +82-2-2227-8906

E-mail: kdkim@yuhs.ac

* 이 논문은 2009년도 정부(교육과학기술부)의 재원으로 한국연구재단의 지원을 받아 수행된 연구임(No. 2009-0083808).

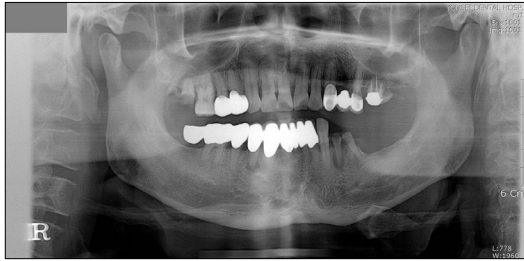


Fig. 1. Panoramic radiography of case 1. The left first molar was planned to be extracted. Large sized core with amalgam is noted.

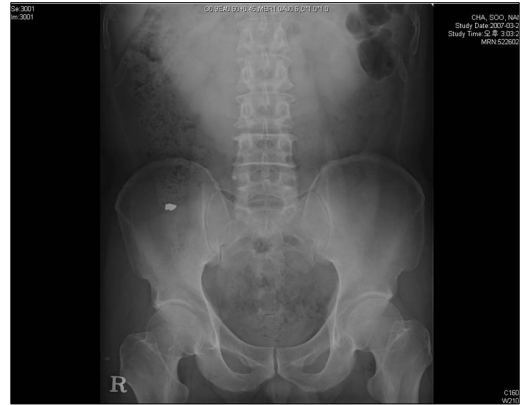

Fig. 3. Abdominal x-ray after two days.

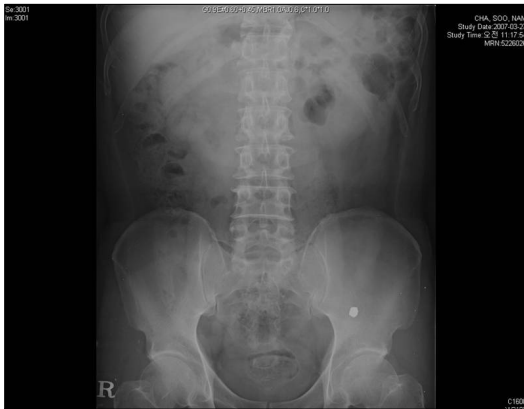

Fig. 2. Abdominal x-ray after foreign body aspiration.

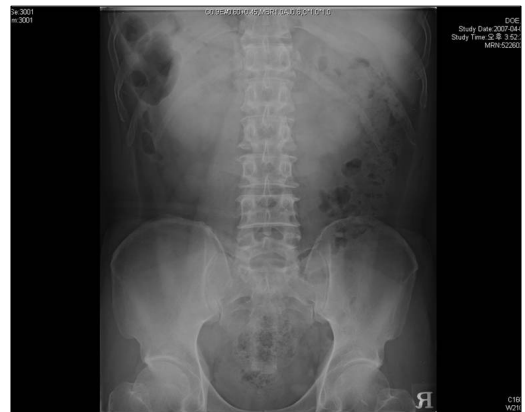

Fig. 4. Abdominal x-ray after 7 days. The amalgam core material is no more seen.

기술하여, 치과 임상가가 비슷한 임상 상황에 노출 될 경우에 적절히 대처할 수 있는 가이드라인을 제공하고자 한다.

증례 보고

증례 1

60세 남환이 전반적인 치과치료를 위해 연세대학교 치과대학 통합진료과에 내원하였다. 환자의 과거력과 치과 임상 검사상 특별한 것은 없었지만, 혀의 크기가 정상보다 비대하였으며, 구호흡 습관이 있다고 하였다. 치과 검진 결과 상악 우측 제2 및 제3 대구치, 상악 좌측 제1 대구치, 하악 좌측 제1 소구치를 발치하고, 이후 보철치료를 진행하기로 하였다(Fig. 1).

발치 당일 혈압을 포함한 생징후는 정상이었고, 전투약 후 발치를 진행하였다. 발치는 좌측 상하악,

우측 상악의 순서로, 2회에 나누어 발치 하기로 계획하였다. 2% Lidocaine (1 : 100,000 에피네프린 함유)을 이용하여 통상적인 침윤마취를 상하악 좌측 부위에 시행하였다. 마취가 충분히 되었음을 확인한 후, 상악 좌측 제1 대구치를 발치하였다. 발치를 시작하고 난 후, 해당치아에 존재하던 아말감 코어가 인후부로 떨어지게 되었다. 급하게 흡인기와 핀셋을 사용하여 제거하려 하였지만, 구강 내에는 존재하지 않았다. 문진한 결과 환자는 삼키지 않았다고 진술하였으나, 치과흡인기 및 치과 unit chair에 아말감이 존재하지 않았다. 검사상 호흡에 어려움은 없었고, 기침이나 가래, 흉통도 호소하지 않았다. 청진시에 특별한 이상 소견도 없었으며, 호흡 시에 흉곽의 움직임도 정상이었다. 이물이 위장관으로 흡

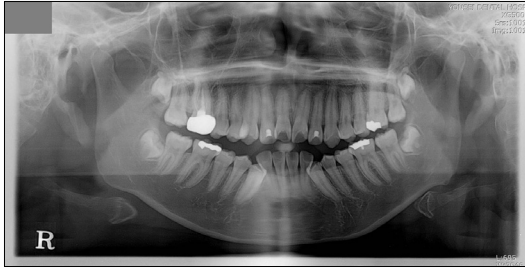

Fig. 5. Panoramic radiograph of case 2. Mild crowding on anterior teeth are noted.

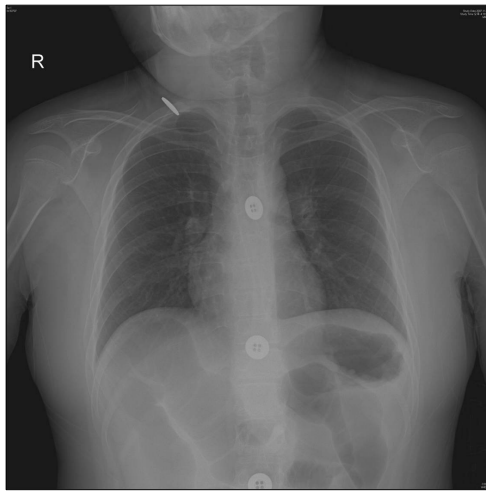


Fig. 6. Chest PA after aspiration of premolar

인되었다고 가진하였고, 응급실로 전원하여 방사선 사진을 촬영하였다. 방사선 사진은 흉부 방사선 사진(Chest PA)과 복부 방사선 사진(abdominal x-ray: flat and upright)을 촬영하였다(Fig. 2, 3, 4). 흉부방사선사진상에서 이물이 발견되지 않았고, 복부 방사선 사진에서 소장부위에서 아말감으로 추정되는 방사선 불투과성 물체가 관찰되었다. 환자에게 흡인 내용을 설명하였고, 주기적인 복부방사선촬영의 필요성을 설명하였으며, 7일후 아말감이 복부에 남아있지 않음을 확인하였고, 남은 치과치료를 진행하였다.

증례 2

13세 남환이 교정발치를 위해 교정과에서 통합진료과로 의뢰되었다. 환아의 과거력상 간질이 있었

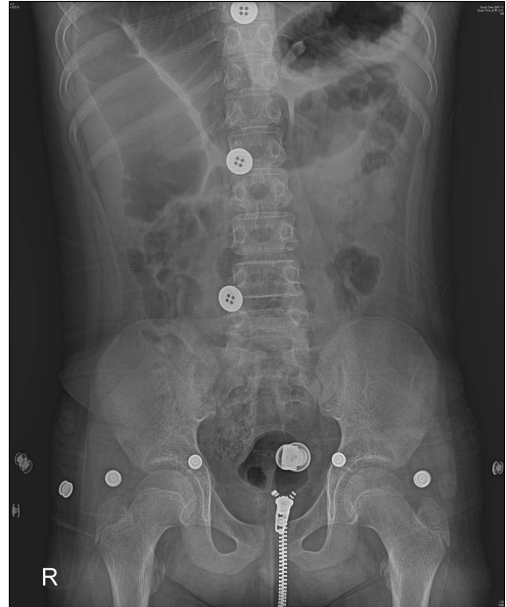


Fig. 7. Abdominal x-ray of case 2. The aspirated tooth is more evident compared to the chest PA.

으며, 약간의 mental retardation 소견도 관찰되었다. 간질의 조절을 위해 투여중인 약물 이외에 복용중인 다른 약물은 없었다. 교정 진단 후 상 하악, 좌우측 제1 소구치를 발치 한 후 치아를 배열하기로 결정하였다. 비교적 간단한 교정발치였으므로 4개의 소구치를 동시에 발치 하는 것으로 계획하였다(Fig. 5).

발치당일 생징후는 정상이었으며, 마취 전 특별한 이상소견은 없었다. 환자의 불안감을 줄이기 위해 verbal sedation을 시행하였고, 환자의 보호자가 동반한 상태에서 도포마취 및 침윤마취를 시행하였다. 국소마취 후 특별한 이상 소견은 관찰되지 않았다. 발치를 위한 드래핑시에도 이상소견은 없었으며, 치아는 치조골에서 쉽게 탈구되었다. 그러나 상악 소구치를 발치하고 난 후부터 환아가 약간의 불편감을 호소하면서 움직이기 시작하였다. 마지막 하악 소구치를 발치 하면서 환아의 협조도가 떨어지기 시작했고 발치검자를 잡고 있는 술자의 손을 치면서 발치검자에 있던 하악 소구치가 구강 내로 떨어지게 되었다. 흡인기를 이용하여 구강 내를 살펴봤었지만 치아는 관찰되지 않았다. 문진과 임상 검사를 통해 증례 1과 비슷한 소견, 즉 호흡기로의

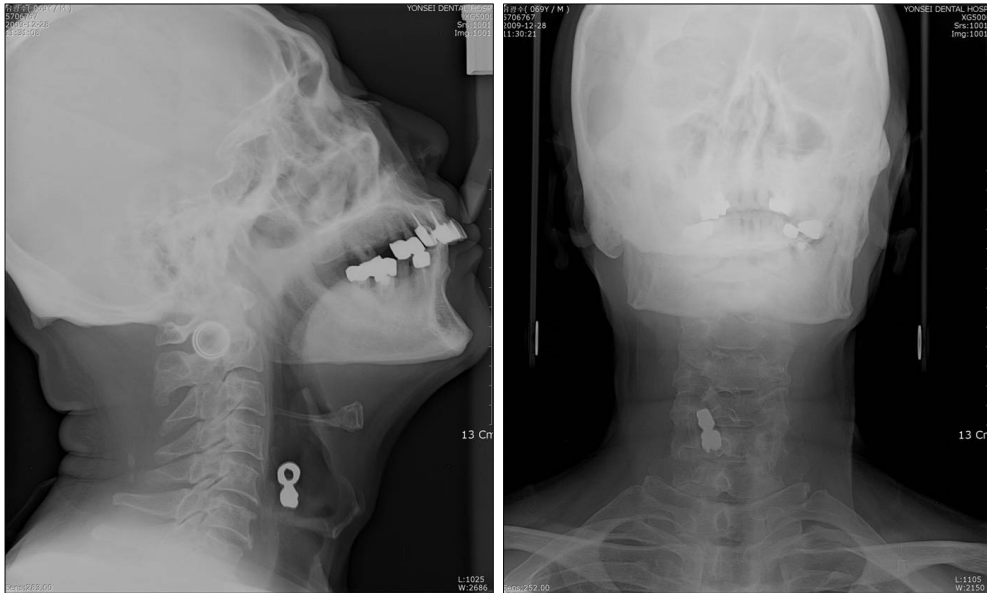


Fig. 8, 9. Neck lateral and PA x-ray of case 3.

이동보다는 소화기로의 흡인이 의심되었다. 소아과 주치의에게 연락하여 협진 하였으며, 흉부 및 복부 방사선 사진 촬영결과 위장에 치아가 있는 것을 확인하였다(Fig. 6, 7). 소아과에서 환자와 보호자에게 설명하였고, 치아의 성상이 크게 문제될 것이 없다고 판단하여 2주간 변을 관찰한 후 대변으로 빠져 나오지 않을 경우 다시 방사선 촬영을 하기로 하였다. 이후 특이한 소견을 보이지는 않았으며, 보호자가 관찰한 결과 치아는 변으로 배출되었다고 하였다.

증례 3

69세 남환이 전반적인 보철치료를 위해 통합진료과에 내원하였다. 환자에게 특이한 과거력은 없었으며, 이전에 제작한 보철물의 상태가 전반적으로 불량하여 불량한 수복물을 제거후 재평가 하고, 예후가 좋지 않은 치아는 발치하기로 계획하였다.

제거 당일, 국소마취 하에 하악 좌측 제2 소구치부터 제2 대구치까지 연장된 수복물을 제거하기 시작하였다. 하악 제2 소구치의 보철물 상태는 양호하였으므로, 소구치 후방에서 보철물을 자른 후, 치아와 함께 제거하기로 하였다. 그러나 기존의 제2 대구치에 접착되어 있던 치과용 세멘트가 이미 유실되어 기능을 못하는 상태였고, 소구치 후방에서

보철물을 절단함과 동시에 보철물이 구강내로 탈락하게 되었다. 보철물이 치아에서 탈락되리라고 예상하지 못했기 때문에, 환자가 긴장하게 되어 기침과 동시에 이물을 흡인하였다. 증례 1, 2와 달리 환자는 목안에 이물이 위치한 것 같다고 계속적으로 진술하였다. 우선 응급조치로 하임리히법을 시도하였으나 효과적이지 않았다. 응급 방사선 사진으로 전면 및 측면 경부 사진을 촬영한 결과 보철물이 epiglottis 상방에 위치하였다(Fig. 8, 9). 이후 구강내 흡인을 지속하면서 기침을 유도하였고, 하임리히법등도 구사하고, 후두경과 맥길 검자를 이용하여 제거를 시도한 결과, 보철물이 위장관과 호흡기로 이동되지 않고 구강내로 배출되었다. 환자에게 치과 치료 시 비호흡의 중요성을 설명하였고, 계획한 발치를 정상적으로 진행하였다. 익일 창상 소독시에 환자는 약간의 인후통을 호소하였지만, 특별한 이상소견은 관찰되지 않았다. 수술 1주일째 봉합사를 제거할 당시에는 큰 문제없이 정상적인 생활을 하고 있다고 하였다.

증례 4

73세 남환이 보철치료를 위해 내원하였다. 환자의 과거력상 특별한 것은 없었으며, 생징후도 정상

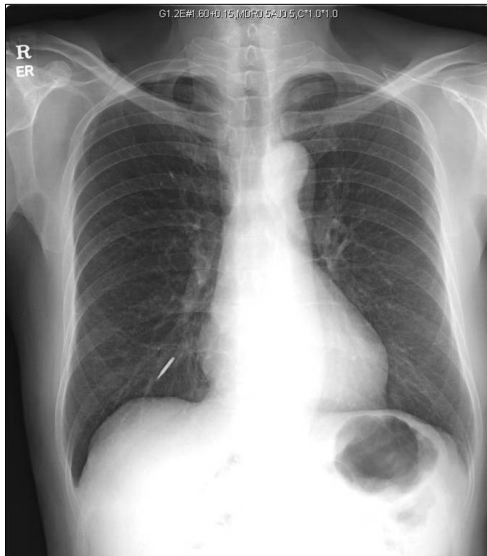


Fig. 10. Chest PA of case 4.

이었다. 기존에 있던 상악의 고정성 보철물을 재 제작하기로 계획하였고, 통상적인 보철 치료를 진행하여 치아삭제, 인상채득, 시적 단계를 거쳐 최종 접착일에 내원하였다. 최종 접착을 위해 임시 부착된 보철물을 제거하려고 하였으나, 견고히 부착되어 있었기 때문에, 환자에게 설명한 후 구강 내에서 금속구를 제거하여 사용하기로 결정하였다. 지속 핸드피스에 스톤포인트를 연결하여 치료하는 동안, 핸드피스에서 스톤포인트가 분리되면서 구강 내로 떨어지게 되었다. 흡인기 등을 이용하여 제거를 시도하였지만, 스톤포인트는 목 안으로 넘어가게 되었다. 문진과 신체검사상 심한 호흡기 증상은 없었지만, 약간의 불편감 및 인후통을 호소하였다. 이물질이 어디에 위치하였는지 확인하기 위해 응급실로 전원하여 흉부 및 복부 방사선 촬영을 시행하였다(Fig. 10). 흉부 방사선 사진 판독 결과 이물이 우측 mainstem bronchus에 위치하고 있음을 확인하였다(Fig. 11). 환자에게 상황을 설명하고, 호흡기내과의 협진 하에 기관지내시경 검사를 통해 이물을 제거하기로 하였다. Fig. 11은 기관지내시경 소견으로, flexible forcep과 suction을 이용하여 이물을 기관지내시경하에 제거하였다. 제거한 후 기관지에 약간의 점막 부종과 일부 점막의 발적이 관찰되었다. 제거 후 환자의 증상은 완전히 사라졌으며, 다

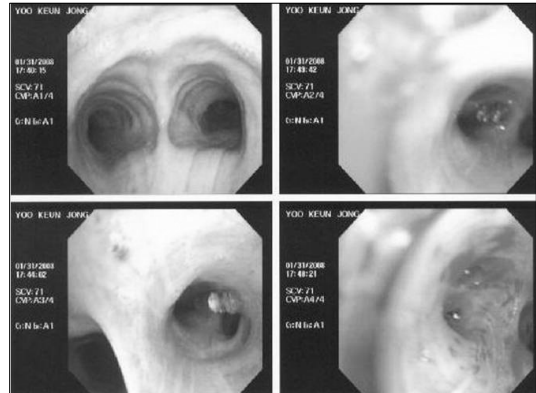


Fig. 11. Photography taken during the removal of foreign body in respiratory tract with laryngoscope.

시 촬영한 흉부 방사선 사진에서도 이물은 관찰되지 않았다.

고 찰

이물흡인은 호흡기 응급상황 중 가장 흔하게 일어난다(Baderman, 1983; Matthews and Sutherland, 2004). 치과 진료실 이외의 일상생활에서도 발생할 수 있는데, 발생 직후의 응급대처가 소홀하게 되면 기도 폐색이 일어나게 되어 사망에 이르기도 한다. 치과에서의 이물흡인은 넘어가게 되는 이물의 크기가 비교적 작기 때문에 사망에까지 이르는 경우는 드물다고 알려져 있다. 응급상황의 가장 중요한 대처방법은 예방인데, 환자의 호흡의 방식을 치과치료 전에 파악하는 것이 이물흡인을 예방하는 데에 큰 도움이 된다(Cameron et al, 1996; Tiwana et al, 2004) 고령의 환자나 신경과, 정신과 치료를 받고 있는 환자, 주의가 산만한 어린이 등은 스스로 비호흡을 유지하는 것이 어려운 경우가 많고 협조도가 떨어지는 경우가 많다. 이러한 경우 스케일러, 핸드피스 등을 시험적으로 사용하여 환자의 반응을 보면서 교육시키는 것도 이물 흡인을 예방하는 방법이 될 수 있다. 비호흡을 원활히 하지 못 할 경우 치료 종류에 따라 러버댐이나 거즈 등을 이용하여 barrier를 만드는 방법도 추천된다(Pingarron Martin et al, 2010). 특히 보존치료나 근관치료의 경우, 기존의 수복물을 제거할 때 러버댐을 사용하는 것이

확실한 예방법이 되므로 추천된다(AI-Rashed, 2004; Fields and Schow, 1998; Nakajima and Sato, 2004; Seals et al, 1988; Ulusoy and Toksavul, 2003) 거즈를 이용하는 방법도 유용하나, 경우에 따라 이것도 삼킬 수 있으므로, barrier로 사용하는 거즈는 방사선 투과성 물질이 포함된 제품을 사용해야 한다. 또한 숙련된 보조인력이 존재해야 하며, 성능이 좋은 흡인기를 배치하는 것도 도움이 된다. 수복물 제거시에는 큰 흡인구를 가진 제품을 인접부위에 위치시키는 것이 좋고, 발치와 같은 외과 시술인 경우 작은 흡인구를 이용하면 도움이 된다. 필요에 따라서는 2개의 흡인기를 조합하여 사용하는 방법도 추천된다.

이러한 예방에도 불구하고 이물이 구강내로 넘어가는 경우가 있다. 이물의 오음이 의심되면, 치료를 중단하고 이물의 종류를 확인해야 하고, 구강내에 남아있는지, 아니면 흡인기로 흡입되었는지 주의깊게 살펴야 한다. 만일 인두부위에 이물이 존재하는 경우에는 환자의 얼굴을 측면으로 돌려서 이물을 제거한다(전종후, 1996). 구강 내에서 이물질이 확인되지 않는 경우, 최우선적으로 신속하게 감별해야 할 것은 위장관으로 이동되었는지, 호흡기로 흡입되었는지를 판단하는 것이다. 오음된 이물의 80-90% 이상은 위장관으로 넘어가게 되고, 큰 문제없이 자연적으로 배출된다고 알려져 있지만, 호흡기로 이동하는 경우 응급처치가 필요하므로 확실한 감별을 하는 것이 매우 중요하다(Mathews and Sutherland, 2004; Pingarron et al, 2010; Tiwana et al, 2004). 기본적인 방법은 방사선 사진을 촬영을 하는 것이다. 흉부 방사선 사진은 이물질이 위장관 또는 호흡기로 이동하였는지 감별하는 1차적인 방사선 검사이다. 흉부 방사선 사진 외에 복부 방사선 사진을 촬영하는 것도 도움이 된다. 통상적으로 복부 방사선 사진은 2장을 촬영하게 되는데, 누운 상태에서 전후방으로 촬영하는 사진을 KUB (Kidney, Ureters, and Bladder)라고 부르며 기본적으로 촬영하는 사진이다. 응급상황인 경우 KUB 사진 외에 일어난 상태나 또는 후전방으로 촬영하는데, 이물흡인을 주소로 응급실에 내원하는 경우, supine view (KUB)와 upright view를 촬영하는 경우가 대부분이다. 복부 방사선 사진을 촬영함으로써 위장관으로 이동한 경우 개략적인 위치를 확인할 수 있으며, 또한 추적

관찰시에 비교할 baseline study로서 중요한 의미를 가진다.

방사선 검사 외에 환자의 증상을 면밀히 관찰하는 것도 중요하다. 위장관으로 이물이 이동한 경우 대부분의 증례에서 특별한 증상이 없다. 그러나 호흡기로 이동하게 되면 심한 기침, 호흡시 천명, 이물감, 호흡 곤란, 통증 등을 호소하게 된다. 기도로 이물이 흡입되었다고 판단되면, 우선 기도유지와 산소공급을 시행하여야 한다. 1차적으로 시도할 수 있는 것은, 환자의 기침을 유도하거나 하임리히법을 이용하거나, 기관지경, 맥길 겸자 등을 이용하여 제거하는 등 구강으로 제거하는 것이다. 만일 이것이 실패하는 경우 증례 4와 같이 기관지경을 이용한 제거를 시도해야 한다. 기도확보를 유지한 상태에서 신속히 응급실로 전원하여 적절한 평가와 처치를 시행하는 것이 매우 중요하다. 이물은 대개 우측으로 흡입되는 경우가 많은 것으로 알려져 있는데, 이것은 심장의 위치와 이에 따른 기관지의 각도 차이에 기인한다. 크기가 작은 이물인 경우 기도폐색이 일어날 가능성은 적지만, 날카로운 기구가 흡입되면 심각한 합병증을 유발할 수 있으므로 신속한 판단과 적절한 응급처치가 필수적이다.

위장관으로 이동된 경우에도 차후 응급상황이 발생할 수 있기 때문에 주의해야 한다(Nash and Cregan, 1987; Ziter, 1976). 우선 흡입된 이물의 종류가 중요한데, 크기가 작고 날카롭지 않은 이물인 경우 자연 배출될 가능성이 많지만, 근관치료용 파일, 스프레더 등 날카로운 기구나 잘 다듬어지지 않은 보철물, 또는 큰 이물인 경우 합병증을 유발할 수 있다. 날카로운 이물은 장 내를 이동하는 중에 위장관의 천공 등을 일으킬 수 있으므로, 만일 날카로운 기구가 위장관 내부에 있다면 내시경으로 조기에 제거하는 것이 추천된다. 그러나 위장을 통과하여 소장으로 이동하게 되면 내시경 치료가 어렵기 때문에 경과를 관찰하는 것이 치료 방법이 된다. 주기적인 복부방사선 사진을 촬영하는 것이 기본 검사이고, 장 천공이나 폐색을 일으킬 가능성이 높은 이물인 경우 응급수술을 대비하여 입원하여 경과를 관찰하기도 한다. 치어나 작은 크기의 수복물, 기구의 경우 복부증상 관찰, 방사선 사진촬영, 변경검사를 시행하면 큰 합병증 없이 해결 되는 경우가 많지만, 10-14일 이내에 이물이 자연적으로 배출되지

않으면 재평가를 통해 개복술 등 치료계획을 수립해야 한다.

다른 응급상황과 마찬가지로, 이물흡인과 같은 호흡기계 응급상황이 발생한 후 처치를 숙지하는 것도 중요하지만, 응급상황이 발생하지 않도록 예방하는 것이 더욱 중요할 것이다. 이를 위해 이물흡인이 발생할 수 있는 위험요소를 가진 환자를 사전에 스크리닝하는 것이 중요하며, 적절한 흡인기의 사용 및 치과 치료시 세심한 주의의 기울여야 할 것이다. 또한, 이물흡인이 발생하는 경우의 적절한 대처법을 critical pathway로 정립하여 합병증을 줄이는 시스템을 구축하는 것도 역시 필요할 것이다.

참 고 문 헌

- 전종후, 류수장: 구강내 치료시 연하나 흡입된 이물질의 처치에 관한 치험례. 대한구강악안면성형재건외과학회지 1996; 18: 428-34.
- Al-Rashed MA: A method to prevent aspiration or ingestion of cast post and core restorations. The Journal of prosthetic dentistry 2004; 91: 501-2.
- Baderman H: Medical or other emergency situations in dentistry. SAAD digest 1983; 5: 141-7.
- Bilder L, Hazan-Molina H, Aizenbud D: Medical emergencies in a dental office: inhalation and ingestion of orthodontic objects. Journal of the American Dental Association 2011; 142: 45-52.
- Cameron SM, Whitlock WL, Tabor MS: Foreign body aspiration in dentistry: a review. Journal of the American Dental Association 1996; 127: 1224-9.
- Fields RT, Jr., Schow SR: Aspiration and ingestion of foreign bodies in oral and maxillofacial surgery: a review of the literature and report of five cases. Journal of oral and maxillofacial surgery : official journal of the American Association of Oral and Maxillofacial Surgeons 1998; 56: 1091-8.
- Matthews D, Sutherland S: Clinical practice guidelines on emergency management of acute apical periodontitis and acute apical abscess. Evidence-based Dentistry 2004; 7-11. Evidence-based dentistry 2004; 5: 84.
- Nakajima M, Sato Y: A method for preventing aspiration or ingestion of fixed restorations. The Journal of prosthetic dentistry 2004; 92: 303.
- Nash PA, Cregan PC: Perforation of the gastrointestinal tract by a toothpick. The Medical journal of Australia 1987; 147: 415-6.
- Pingarron Martin L, Moran Soto MJ, Sanchez Burgos R, Burgueno Garcia M: Bronchial impaction of an implant screwdriver after accidental aspiration: report of a case and revision of the literature. Oral and maxillofacial surgery 2010; 14: 43-7.
- Seals ML, Andry JM, Kellar PN: Pulmonary aspiration of a metal casting: report of case. Journal of the American Dental Association 1988; 117: 587-8.
- Stewardson RH, Nyhus LM: Pulmonary aspiration: an update. Archives of surgery 1977; 112: 1192-7.
- Tiwana KK, Morton T, Tiwana PS: Aspiration and ingestion in dental practice: a 10-year institutional review. Journal of the American Dental Association 2004; 135: 1287-91.
- Ulusoy M, Toksavul S: Preventing aspiration or ingestion of fixed restorations. The Journal of prosthetic dentistry 2003; 89: 223-4.
- Ziter FM, Jr.: Intestinal perforation in adults due to ingested opaque foreign bodies. The American journal of gastroenterology 1976; 66: 382-5.