

기도결찰을 시행한 토끼 태자의 실험적 횡격막탈장에서 Lamellar body counts

가천대학교 길병원 외과, 인제대학교 부산백병원 병리과¹,
인제대학교 해운대백병원 진단검사의학과²

전용순 · 정수진¹ · 이정녀²

서 론

소아외과 의사들에게 난치성 질환으로 남아있는 선천성 횡격막탈장은 생후 모든 치료에도 불구하고 사망률이 매우 높는데 그 이유는 동반되는 심한 폐 발육부전을 생후에 치료하기 어렵기 때문이다^{1,2}. 따라서 출생 전 폐 발육부전을 방지하여 생존에 필요한 폐 기능을 확보하기 위한 노력으로 자궁내 태아수술이 대두되었다^{3,4}. 더 나아가 개방성 태아수술의 결점을 해소하는 방법으로 모체에 덜 침습적인 태아수술로서 기도결찰술이 개발되었고 기도결찰술은 태아의 폐 발육부전을 예방하고 동시에 팽창된 폐에 의해 흉강 내에 올라와 있는 복부 장기를 복원시킬 수 있음이 증명되었다⁵⁻⁷. 그러나 한편으로는

기도결찰시 폐표면 활성물질 (surfactant)이 저하되어 폐성숙이 지연 또는 저하될 수 있다는 보고들이 있다^{8,9}. 태아의 폐 활성물질을 측정하는 대표적 방법으로 Lecithin/Sphingomyelin 비 (L/S ratio)를 이용한 생화학적 검사방법이 있다. 그러나 이 방법은 높은 검사 비용과 복잡한 검사 절차로 인해 실험실에서 적용하기에 여러가지 어려움이 있다¹⁰. Lamellar body count (LBC)는 1989년 처음 소개된 이후로 태아의 폐 성숙도를 예측하는데 도움을 주는 인자로 알려져 있다¹¹. 이러한 LBC 측정 방법은 기존에 알려진 방법들에 비하여 간편하고 정형화된 방법으로 시행되는 검사이므로 신뢰도가 높은 검사방법으로 인정받고 있다¹². Lamellar body는 폐표면 활성물질의 전구물질로 알려져 있으며 2형 폐포세포에서 합성되며 인지질을 함유하고 직경이 약 1-5 μm 의 크기로 대부분이 약 2 μm 정도이며 이는 혈소판 크기와 거의 비슷하다¹³. 자동 혈구 분석기를 이용하여 혈소판 channel을 통해 Lamellar body의 숫자를 측정할 수 있는데 이는 검사방법이 간단하고 소요시간이 적게 들며, 폐

본 논문의 요지는 2007년 4월 15일-19일 New Zealand, Queenstown에서 개최된 40th Annual Meeting of the Pacific Association of Pediatric Surgeons에서 포스터 발표되었음.

본 연구는 백인제기념 임상의학연구소 2004년 연구비 지원을 받았음.

접수일 : 11/12/13 게재승인일 : 12/2/28

교신저자 : 전용순, 405-760 인천시 남동구 구월동 1198 가천대학교 길병원 외과

Tel : 032)460-3244, Fax : 032)460-3247

E-mail: chunysmd@gachon.ac.kr

표면 활성물질의 전구물질을 직접 확인하는 신뢰도가 높은 새로운 방법으로 대두되고 있다^{14,15}.

본 연구의 목적은 토끼 태자에서 태아수술에 의해 실험적 횡격막탈장을 시행한 군(횡격막탈장군)과 횡격막탈장 및 기도결찰을 시행한 치료군(기도결찰군)의 폐관류액 LBC를 비교하여, 선천성 횡격막탈장에서 태아수술에 의한 기도결찰의 폐표면 활성물질에 대한 치료효과를 확인하는 것이다.

대상 및 방법

1. 대상

연암축산대학교 실험동물실에서 임신한 뉴질랜드 흰색 토끼를 구입하여 사용하였다. 이들은 임신 19-20일에 구입하여 4-5일간 실험실 환경에 적응시켰으며 자연광 상태로 사료와 물을 마음대로 먹게 하였다. 임신 24일째 태아수술을 시행하였다.

2. 마취 및 투약 방법

Ketamine (50 mg/kg)을 근육주사하여 마취유도를 한 후 토끼를 수술대에 눕히고 흡입마스크를 고정시켰다. 마취유지는 엔플루란-산소를 사용하였으며 엔플루란의 농도는 3-5%를 유지하였다. 토끼 귀의 연변정맥을 확보하여 Ringer's lactated 용액을 10 gtt의 속도로 주입되도록 하였다. 필요에 따라 Ketamine 50 mg을 정맥주사 하였다.

3. 토끼 태자의 횡격막탈장 형성술

마취 후 토끼를 양와위로 고정하고 Bovie plate를 등 쪽에 부착하였다. 복부의 털을 제거하고 povidone iodine으로 소독 후 멸균된 방포를 덮었다. 무균기법으로 하복부 정중절개를 하여 임신된 쌍각자궁을 노출시켰다. 태자의 두부를 촉진하여 확인하고 그 위쪽의 제대혈관이 없는 자궁 부위에 5-0 Maxon을 사용하여 purse string suture 한 후 중앙에 2 cm 의 절개를 하고 태자의 상반부를 자궁 밖으로 노출시켰다. 첫 번째 태자의 횡격막탈장 형성술은 좌측 흉벽의 6번째나 7번째 늑간 사이를 미세한 전기소작술로 후방-외측 개흉술을 시행한 후 좌측 폐를 위쪽으로 견인하고 횡격막 후방-외측의 투명한 막 부위를 미세가위로 원형으로 절제하였다(그림 1). 개흉 창상을 7-0 Prolene으로 봉합하였다.

4. 토끼 태자의 횡격막탈장 형성술 및 기도결찰술

두 번째 태자는 횡격막탈장 형성술 시행 후 기도결찰술을 시행하였다. 기도결찰술은 태자의 경부에 약 1 cm 길이의 정중 절개를 하여 기도를 확인 후 기도의 근위부를 titanium surgiclip (6×3.6 mm USSC, Norwalk, Conn, USA) 으로 결찰하였다(그림 2). 경부 피부 절개 부위를 7-0 Prolene으로 봉합하였다.

자궁절개 부위의 양 끝을 2개의 Forceps로 고정하여 들어 올리며 5-0 Maxon 봉합사를 잡아당기며 태자를 원상 복귀시켰다. 노출된 자궁을 어미 토끼의 복강으로 환원

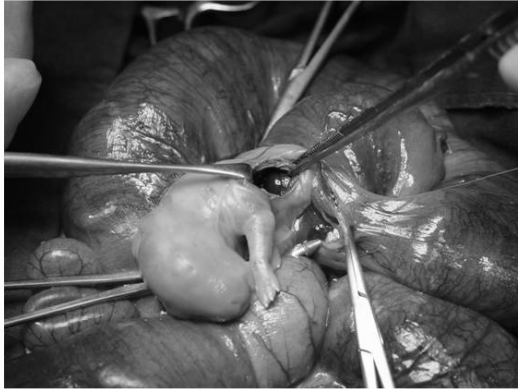

Fig. 1. Photographs showing fetal surgery of creating diaphragmatic hernia in fetal rabbits. Left diaphragmatic hernia was created by excision with microsurgical scissors and liver was herniated.

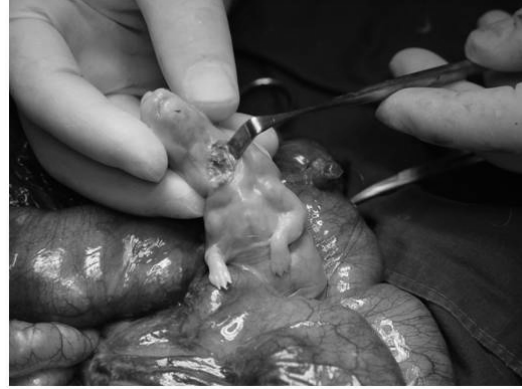

Fig. 2. Photographs showing fetal surgery of tracheal ligation in fetal rabbits. Ligated trachea with clip is shown.

한 뒤 2-0 Maxon으로 복부 절개 부위의 복막과 근막을 봉합하고, 피부 절개 부위는 3-0 Nylon으로 연속 봉합하였다. 어미 토끼를 마취에서 회복시킨 후 사육장으로 보내고 고형 사료와 물을 마음대로 먹게 하였다.

5. 실험 토끼의 분만 및 처치

임신 31일에 Ketamine 50 mg/kg를 정맥 주사한 후 제왕절개술로 토끼들을 분만시켰다. 분만시킨 어미 토끼는 안락사시켰다. 대조군, 횡격막탈장군 및 기도결찰군의 모든 신생토끼에서 폐, 기관지, 기도를 한꺼번에 절제하여 기도에 5Fr 도관을 삽입한 후 10cc 생리식염수로 수차례 반복 관류하여 가능한 빨리 실험실로 보냈다.

횡격막탈장군과 기도결찰군을 비교하는 대조군은 각 실험군과 동일한 어미 토끼에서 분만된 신생 토끼 중에서 무작위로 선정하였다.

6. LBC 측정

폐 관류액을 280 × g에서 5분간 원심분리한 후 상층액을 취하여 tube rocker에서 1분간 잘 섞은 다음에 자동 혈구분석기(SYSMEX SE 9000)에 투입하여 혈소판 channel을 통해 대부분 1-5 μm 직경을 가진 lamellar body가 자동 측정되게 하였다.

7. 통계학적 처리

측정치는 평균±표준편차의 형태로 제시하였다.

대조군과 각 실험군의 전체 비교는 1 way ANOVA test를 이용하였고 횡격막탈장군과 기도결찰군의 비교는 student t-test를 이용하였다.

결 과

실험한 21마리의 임신 토끼 중 7마리는 수술 후에 죽거나 태자를 전부 유산 또는 사산하였다. 나머지 14마리의 어미 토끼에서

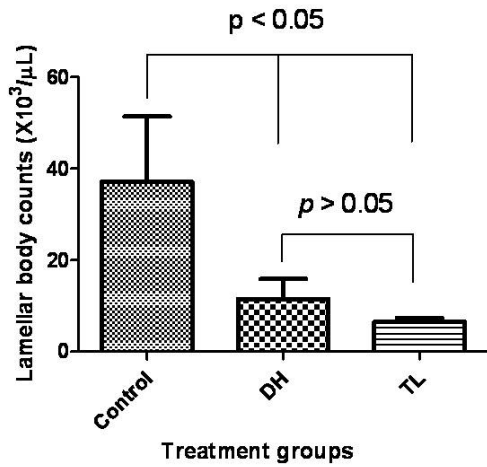


Fig. 3. Average lamellar body counts in each group. Control : control group, DH : diaphragmatic hernia group, TL : tracheal ligation group.

대조군 14마리, 횡격막탈장 형성술을 시행한 횡격막탈장군 12마리, 횡격막탈장 형성술 및 기도결찰술을 시행한 기도결찰군 13마리를 얻었다. 탈장된 주요 장기는 양 군 모두 간의 좌엽이 주된 장기였다. 횡격막탈장군에서는 10예에서 간의 좌엽이, 1예에서는 간의 좌엽과 위가 탈장 장기였고 1예에서는 탈장 장기 없이 횡격막 결손만 관찰되었다. 기도결찰군에서는 11예에서 간의 좌엽이, 1예에서는 간의 좌엽과 소장이 탈장 장기였고 1예에서는 탈장 장기 없이 횡격막 결손만 관찰되었다.

폐관류액의 LBC의 평균값은 대조군에서 $37.1 \pm 14.2 \times 10^3 / \mu\text{L}$, 횡격막탈장군에서 $11.5 \pm 4.4 \times 10^3 / \mu\text{L}$, 기도결찰군에서 $6.5 \pm 0.9 \times 10^3 / \mu\text{L}$ 이었다.

LBC를 대조군, 횡격막탈장군, 기도결찰군 세 군을 동시에 비교하였을 때 통계적으로 유의한 차이가 있었다($p < 0.05$). 횡격막탈장군에서 대조군과 비교하여 LBC가 감소하였

고 ($p = 0.05$), 기도결찰군에서 대조군과 비교하여 통계적으로 유의하게 LBC가 감소하였다($p < 0.05$). 횡격막탈장군과 기도결찰군을 비교하였을 때 통계적으로 유의한 차이를 보이지 않았다($p > 0.05$) (그림 3).

고 찰

선천성 횡격막탈장에 대한 자궁내 태아수술은 태아의 탈장된 복부장기를 수술적으로 환원시키고 횡격막 결손 부위를 인공막으로 대치하여 횡격막을 복원해주는 개방성 태아수술이 먼저 발달하였다. 그러나 태아에 대한 위험, 기술적 어려움, 탈장된 간의 복부정복시 체대혈류의 변화로 인한 태아의 사망, 모체 충격에 의한 유산 등이 수술 성공을 막는 어려운 문제들이었고 뚜렷한 생존율의 증가를 보여주지 못했다¹⁶. 이러한 결점을 해소하는 덜 침습적인 방법으로 기도결찰술이 대두되었고, 그 이론적 배경은 기도결찰이 폐 분비액의 축적과 폐 성장을 촉진하는 반면, 지속적 폐분비액의 배액은 폐형성부전을 초래한다는 Carmel 등¹⁷의 보고에 있다. 기도결찰술의 선천성 횡격막탈장에 대한 치료효과는 서구에서는 주로 양을 이용한 동물실험 모델로써 증명되었고^{5,6}, Flake 등¹⁸에 의해 첫 임상보고가 이루어졌다. 1997년 이래 국내 연구자들에 의해서도 태아수술 동물실험 모델이 보고되었다¹⁹⁻²³. 저자들은 2004년에 토끼 태자를 이용하여 선천성 횡격막탈장 실험모델을 만들고 이에 대한 치료로서 태아수술에 의한 복벽균열형성술을 시행하여 그 효과를 확인하였고²², 2007년에 태아수술에 의한 기도결찰술과 복

벽균열 형성술의 선천성 횡격막탈장에 대한 치료효과가 대등하다는 결과를 보고하였다²³. 또한 이 과정에서 미국 연구자들에 의해 주로 사용되는 양의 태자를 이용한 태아수술 실험모델과 비교하여 토끼 태자를 이용한 선천성 횡격막탈장에 대한 태아수술 동물실험 모델이 손색이 없고 우월한 점들도 있음을 확인하였다^{22,23}.

선천성 횡격막탈장에서 태아수술에 의한 기도결찰은 폐 용량을 증가시키고 일시적으로 폐포환기를 호전시키지만 2형 폐포세포수를 감소시키고²⁴ 폐표면 활성물질을 감소시킨다⁸ 는 보고가 있다.

본 연구에서 저자들은 선행연구^{20,23} 에서 조직학적으로 치료효과가 증명된 토끼 태아에서의 태아수술에 의한 기도결찰술이 과연 선천적 횡격막탈장에서 저하된 폐표면 활성물질에 대한 기능적 회복을 유도할 수 있는지 알아보려고 하였다. 여러가지 실험적 폐표면 활성물질 측정 방법을 고려하였다. L/S ratio²⁵, phosphatidyl glycerol 치²⁶, foam stability index²⁷, 650 nm에서의 흡광도 측정²⁸, fluorescence polarization²⁹ 등의 방법으로 태아의 폐 성숙을 예측할 수 있지만 이 방법들은 복잡하고 소요되는 시간이 길며, 위음성율이 높아 정확도 및 예측도가 떨어져 좀더 정확하고 빠른 시간 내에 검사 가능하여 임상적 유용성이 높은 검사 방법에 대한 많은 연구가 시도되어 왔다³⁰⁻³².

폐표면 활성물질은 2형 폐포세포 내의 내형질 세망(endoplasmic reticulum)에서 생성되어 다른 성분과 함께 lamellar body 내로 들어가고 lamellar body가 2형 폐포세포의 표면으로 이동하여 세포의 유출(exocytosis)

과정을 통해 분비되어 출생 후 신생아 폐포의 표면 장력 저하와 폐포의 안정성 유지를 위해 폐포의 위축을 방지하는 작용을 하게된다. 폐표면 활성제를 저장한 lamellar body는 직경이 1-5 μm 의 크기로 인지질 외에 콜레스테롤 및 여러 종류의 폐표면 활성물질 특히 단백질을 포함하고 있다³³. 결론적으로 본 연구에서 LBC를 이용하여 폐표면 활성물질을 측정하였을 때 토끼 태자의 횡격막탈장 실험모델에서 기도결찰은 선천성 횡격막탈장에 대한 폐표면 활성물질 호전과 같은 치료효과를 보이지 못했고 오히려 감소하는 경향을 보여 다른 실험모델을 이용한 이전의 연구들의 관찰결과와 동일한 소견을 보였다.

선천성 횡격막탈장에서 태아수술에 의한 기도결찰 시 발생하는 폐표면 활성물질의 감소를 예방하기 위한 방법으로 태아 출생 전 기도결찰을 푸는 방법(Plug-Unplug sequence)³⁴이 제시되었으나 약간의 효과가 있지만 만족할만한 수준은 아니라고 판정되었다^{35,36}. 양의 선천성 횡격막탈장 실험모델에서 주기적인 기도결찰 및 기도결찰 풀기 반복(cyclic occlusion)으로 거의 정상에 가까운 폐 성장 및 성숙의 효과가 있었다는 보고가 있다³⁷.

현재 태아수술에 의한 기도결찰은 선천성 횡격막탈장에 대한 적절한 최소 침습적 수술로서 동물실험 모델 뿐 아니라 서구에서는 임상적 치료방법으로 적용되고 있다. 그러나 수술 후 폐표면 활성물질 감소에 대한 개선 방안과 관련하여 향후 더 연구가 이루어져야 할 것으로 사료된다.

결 론

토끼 태자의 실험적 횡격막탈장 모델에서 횡격막탈장군에서 폐관류액의 lamellar body count는 대조군에 비해 감소하였으며 기도 결찰시 호전되지 않는 소견을 보였다. 따라서 태아수술에 의한 기도결찰은 횡격막탈장의 폐표면 활성물질(surfactant) 감소에 대한 치료효과는 없는 것으로 판단된다.

또한 본 연구를 통해 토끼가 선천성 횡격막탈장에 대한 태아수술의 동물실험 모델로 사용될 수 있음을 재확인하였다.

참 고 문 헌

- Harrison MR, Bjordal RI, Landmark F, Knutrud O: *Congenital diaphragmatic hernia: the hidden mortality*. J Pediatr Surg 13:227-230, 1978
- Adzick NS, Vacanti JP, Lillehei CW, O'Rourke PP, Crone RK, Wilson JM: *Fetal diaphragmatic hernia: Ultrasound diagnosis and clinical outcome in 38 cases*. J Pediatr Surg 24:654-658, 1989
- Harrison MR, Adzick NS, Longaker MT, Goldberg JD, Rosen MA, Filly RA, Evans MI, Golbus MS: *Successful repair in utero of a fetal diaphragmatic hernia after removal of herniated viscera from the left thorax*. N Engl J Med 322:1582-1584, 1990
- Harrison MR, Langer JC, Adzick NS, Golbus MS, Filly RA, Anderson RL, Rosen MA, Callen PW, Goldstein RB, deLorimier AA: *Correction of congenital diaphragmatic hernia in utero V. Initial clinical experience*. J Pediatr Surg 25:47-57, 1990
- DiFiore JW, Fauza DO, Slavin R, Peters CA, Fackler JC, Wilson JM: *Experimental fetal tracheal ligation reverses the structural and physiological effects of pulmonary hypoplasia in congenital diaphragmatic hernia*. J Pediatr Surg 29:248-257, 1994
- Harrison MR, Adzick NS, Flake AW, VanderWall KJ, Bealer JF, Howell LJ, Farrell JA, Filly RA, Rosen MA, Sola A, Goldberg JD: *Correction of congenital diaphragmatic hernia in utero VIII: response of the hypoplastic lung to tracheal occlusion*. J Pediatr Surg 31:1339-1348, 1996
- Roubliova XL, Verbeken EK, Wu J, Vaast P, Jani J, Deprest JA: *Effect of tracheal occlusion on peripheric pulmonary vessel muscularization in a fetal rabbit model for congenital diaphragmatic hernia*. Am J Obstet Gynecol 191:830-836, 2004
- O'Toole SJ, Sharma A, Karamanoukian HL, Holm B, Azizkhan RG, Glick PL: *Tracheal ligation does not correct the surfactant deficiency associated with congenital diaphragmatic hernia*. J Pediatr Surg 31:546-550, 1996
- Bullard KM, Sonne J, Hawgood S, Harrison MR, Adzick NS: *Tracheal ligation increases cell proliferation but decreases surfactant protein in fetal murine lungs in vitro*. J Pediatr Surg 32:207-213, 1997
- Dohnal JC, Bowie LJ: *Total surface-active phospholipid/sphingomyelin ratio as an index of fetal lung maturity*. Clin Chem 27:1834-1837, 1981
- Dubin SB: *Characterization of amniotic fluid lamellar bodies by resistive pulse counting: relationship to measures of fetal lung maturity*. Clin Chem 35:612-616, 1989
- Beinlich A, Fischass C, Kaufmann M,

- Schlosser R, Dericks-Tan JS: *Lamellar body counts in amniotic fluid for prediction of fetal lung maturity*. Arch Gynecol Obstet 262:173-180, 1999
13. Snyder JM, Johnston JM, Mendelson CR: *Differentiation of type II cells of human fetal lung in vitro*. Cell Tissue Res 220:17-25, 1981
 14. Dalence DR, Bowie LJ, Dohnal JC, Farrell EE, Neerhof MG: *Amniotic fluid lamellar body count : A rapid and reliable fetal lung maturity test*. Obstet Gynecol 86:235-239, 1995
 15. Pearlman ES, Baiocchi JM, Lease JA, Gilbert J, Cooper JH: *Utility of a rapid lamellar body count in the assessment of fetal maturity*. Am J Clin Pathol 95:778-780, 1991
 16. Harrison MR, Adzick NS, Bullard KM, Farrell JA, Howell LJ, Rosen MA, Sola A, Goldber JD, Filly RA: *Correction of congenital diaphragmatic hernia in utero, VII: A prospective trial*. J Pediatr Surg 32:1637-1642, 1997
 17. Carmel JA, Friedman FH, Adams F: *Fetal tracheal ligation and lung development*. Am J Dis Child 109:452-456, 1965
 18. Flake AW, Crombleholme TM, Johnson MP, Howell LJ, Adzick NS: *Treatment of severe congenital diaphragmatic hernia by fetal tracheal occlusion: clinical experience with fifteen cases*. Am J Obstet Gynecol 183:1059-1066, 2000
 19. 김동윤, 김우기: 태아수술: 가토 복벽균열 모델. 대한외과학회지 53:1-10, 1997
 20. 조마해, 김우기: 토끼에서 태아수술에 의한 횡격막탈장과 기도결찰. 소아외과 6:1-9, 2000
 21. 한석주, 한애리, 박용원, 신동환, 김봉경, 양인숙, 황의호: 양의 태아를 이용한 횡격막탈장의 실험(제 1부). 대한외과학회지 61:229-236, 2001
 22. Chun YS, Kim WK, Jung SJ: *The effect of gastroschisis on experimental diaphragmatic hernia in fetal rabbits*. J Pediatr Surg 39:1863-1866, 2004
 23. Chun YS, Jung SJ: *The effect analysis and comparison between gastroschisis and tracheal ligation on experimental diaphragmatic hernia in fetal rabbits*. J Pediatr Surg 42:2030-2034, 2007
 24. De Paepe ME, Papadakis K, Johnson BD, Luks FI: *Fate of the type II pneumocyte following tracheal occlusion in utero: a time-course study in fetal sheep*. Virchows Arch 432:7-16, 1998
 25. Gluck L, Kulovich MV, Borer RC Jr, Brenner PH, Anderson GG, Spellacy WN: *Diagnosis of the respiratory distress syndrome by amniocentesis*. Am J Obstet Gynecol 109:440-445, 1971
 26. Kulovich MV, Hallman MB, Gluck L: *The lung profile. I. Normal pregnancy*. Am J Obstet Gynecol 135:57-63, 1979
 27. Sher G, Statland BE: *Assessment of fetal pulmonary maturity by the Lumadex Foam stability index test*. Obstet Gynecol 61:444-449, 1983
 28. Turner RJ, Read JA: *Practical use and efficiency of amniotic fluid OD650 as a predictor of fetal pulmonary maturity*. Obstet Gynecol 61:551-555, 1983
 29. Talt JF, Foerder CA, Ashwood ER, Benedetti TJ: *Prospective clinical evaluation of an improved fluorescence polarization assay for predicting fetal lung maturity*. Clin Chem 33:554-558, 1987
 30. Ashwood ER, Palmer SE, Taylor JS, Pingree SS: *Lamellar body counts for rapid fetal lung maturity testing*. Obstet Gynecol 81:619-624, 1993
 31. 윤성준: 태아 폐성숙에 대한 선별검사로서의 양수내 Lamellar body count와 L/S 비의 임상적 분석. 대한산부인과학회지

- 44:1084-1090, 2001
32. 홍승표, 박은경, 정선영, 주하경, 이지현, 문희봉, 고영미, 신종철, 김창이: 태아 폐성숙 평가에 있어서 *Lamellar Body Count*의 임상적 효용성과 경제성. 대한산부인과학회지 45:1951-1955, 2002
33. Hook GE, Gilmore LB, Tombropoulos EG, Fabro SE: *Fetal lung lamellar bodies in human amniotic fluid*. Am Rev Respir Dis 117:541-550, 1978
34. Flageole H, Evrard VA, Piedboeuf B, Laberge JM, Lerut TE, Deprest JA: *The plug-unplug sequence: an important step to achieve type II pneumocyte maturation in the fetal lamb model*. J Pediatr Surg 33:299-303, 1998
35. Luks FI, Wild YK, Piasecki GJ, De Paepe ME: *Short-term tracheal occlusion corrects pulmonary vascular anomalies in the fetal lamb with diaphragmatic hernia*. Surgery 128:266-272, 2000
36. Davey MG, Hedrick HL, Bouchard S, Mendoza JM, Schwarz U, Adzick NS, Flake AW: *Temporary tracheal occlusion in fetal sheep with lung hypoplasia does not improve postnatal function*. J Appl Physiol 94:1054-1062, 2003
37. Nelson SM, Hajivassiliou CA, Haddock G, Cameron AD, Robertson L, Olver RE, Hume R: *Rescue of the hypoplastic lung by prenatal cyclical strain*. Am J Respir Crit Care Med 171:1395-1402, 2005

Lamellar Body Counts in Fetal Rabbits' Experimental Diaphragmatic Hernia and Tracheal Ligation

Yong Soon Chun, M.D., Soo Jin Jung¹, M.D., Jeong Nyeo Lee², M.D.

*Department of Surgery, Gachon University Gil Hospital, Department of
Pathology, Inje University Busan Paik Hospital¹,
Department of Laboratory Medicine, Inje University Haeundae Paik Hospital²*

Experimental tracheal ligation (TL) has been shown to reverse the pulmonary hypoplasia associated with congenital diaphragmatic hernia (CDH) and to normalize gas exchange. The purpose of this study was to determine whether the TL would correct the surfactant deficiency present in the fetal rabbit model of CDH by using lamellar body count. Lamellar bodies are synthesized and secreted by the type II pneumocytes of fetal lung. The phospholipids present in these bodies constitute the major component of pulmonary surfactant. Twenty-one pregnant New Zealand rabbits underwent hysterotomy and fetal surgery on gestational day 24. Two fetuses of each pregnant rabbit were operated. In the fetus of one end of bicornuate uterus, left DH was created by excision of fetal diaphragm through open thoracotomy (DH Group). In the fetus of the other end of bicornuate uterus, left DH and TL were created (TL Group). The fetuses were delivered by Cesarean section on gestational day 31. Fourteen in control group, 12 in the DH group and 13 in TL group were born alive. En bloc excision of lungs, bronchi and trachea was done in all newborn rabbits. A five Fr catheter was inserted through trachea and repeated irrigations with 10 cc normal saline were done. The irrigated fluid was centrifuged at $280 \times g$ for 5 minutes and the lamellar bodies were counted with the upper level fluid in platelet channel of electronic cell counter. The average lamellar body counts were $37.1 \pm 14.2 \times 10^3/\mu\text{L}$ in control group, $11.5 \pm 4.4 \times 10^3/\mu\text{L}$ in DH group, and $6.5 \pm 0.9 \times 10^3/\mu\text{L}$ in TL group. Lamellar body count in DH group was lower than in control group and did not increase after TL. This study shows TL has no therapeutic effect on decreased surfactant level of CDH and the pregnant rabbit is appropriate for the animal model of CDH. (*J Kor Assoc Pediatr Surg* 17(2):179~187), 2011.

Index Words : *Lamellar body, Tracheal ligation, Congenital diaphragmatic hernia, Fetal surgery, Animal model*

Correspondence : *Yong Soon Chun, M.D., Department of Surgery, Gachon University Gil Hospital, 1198 Gowol-dong, Namdong-gu, Incheon 405-760, Korea*
Tel : 032)460-3244, Fax : 032)460-3247
E-mail: chunysmd@gachon.ac.kr