

## FCST의 음양균형장치를 활용한 경항통 증례보고

조창환, 이영준\*, 김정현, 안정조, 조현경, 김윤식, 설인찬, 유호룡

대전대학교부속한방병원 심계내과학교실, 이영준한의원\*

### One Case of Neck pain Managed by Yinyang balance appliance of FCST for the Meridian and Neurologic Balance

Chang-Hwan Jo, Young-Jun Lee\*, Jung-Hyun Kim, Joung-Jo An, Hyun-Kyung Jo, Yoon-Sik Kim, In-Chan Seol, Ho-Rhyong Yoo

Department of Internal Medicine, College of Oriental Medicine, Daejeon University  
Lee Young Jun Korean Medical Clinic\*

**Objective :** Therapeutic effect of Balance Appliance of functional cerebrospinal technique (FCST) for meridian and neurologic yinyang balance was observed in one neck pain case.

**Method :** A neck pain one case with 3 months of duration was managed by the Balance Appliance on temporomandibular joint (TMJ), combined with acupuncture and manual medicine.

**Results :** Assessment was made by self assessment of subjective symptoms and clinical observation.

The patient reported over-90% remission and returned to ordinary daily life after 1 months of therapy.

**Conclusions :** An impressive effect was observed and further clinical and biological research on FCST is expected.

**Key Words :** Neck Pain, Balance Appliance, Functional Cerebrospinal Technique, FCST, TMJ

## 서론

경항통은 목의 전부인 경과 후부인 항의 동통을 말하는 것으로 흔히 경항부의 운동범위 제한이나 국소 부위 압통 및 견갑부와 상지방산통을 특징으로 하며 혹은 두통, 오한, 국부의 근육경련, 압통 등을 나타내기도 한다<sup>1-2)</sup>.

경항통은 한의학에서 項強, 頸椎病, 項痛, 落枕, 項痛, 強痛, 項強痛, 痺證 등의 범주에 속하며, 주로 風, 寒, 濕, 痰, 熱邪가 경락에 침범하거나 타박이나 외상 등의 어혈로 인해 기혈이 응체되고 경락이 응색하여 발생하게 된다<sup>2-4)</sup>.

경항통에 대한 서양의학적 병명으로는 경추 추간

판 탈출증, 경추의 골관절염, 경부 척추증, 척추 중앙, 사경증, 경추부의 건과 근의 유통성 손상, 경부염좌, 경부 신경성 긴장 등이 있다<sup>5-6)</sup>.

경항통에 대한 임상적 연구로는 강 등<sup>7)</sup>이 연부조직 손상으로 인한 경항통 환자의 봉약침치료에 관한 임상적 고찰을 하였고, 장 등<sup>8)</sup>은 편타 손상으로 인한 경항통 환자를 대상으로 한 약침치료에 대한 임상적 고찰을 하였다. 전 등<sup>9)</sup>은 교통사고로 유발된 경항통 환자 197례에 대한 임상 고찰을 하였고, 이 등<sup>10)</sup>은 경항통과 척추 시상균형 및 만곡의 상관관계에 대한 임상 연구를 하였다. 또한 정 등<sup>11)</sup>은 경항통에 전신조절술이 미치는 영향에 관한 임상적 고찰을 하였다.

기능적뇌척주요법(Functional Cerebrospinal Therapy, FCST)은 새로운 생리적 치료기법(physiologic thera-

교신저자 : 유호룡  
주소 : 대전광역시 서구 둔산동1136 둔산한방병원  
전화 : 042-470-9131 팩스 : 042-470-9007 E-mail : medicdragon@hanmail.net

peutics)으로, 턱관절(temporomandibular joint)을 매체로 하여 음양균형의 관점에서 인체의 상태를 분석하고 치료계획을 세우며 치료기법을 구사 한다<sup>12)</sup>. 기존의 여러 수기요법에 한의학의 지혜를 접목시킨 FCST는 턱관절에 대한 작지만 정교한 자극을 통해 인체의 생리적 균형을 유도하게 된다<sup>13)</sup>. 음양균형장치는 FCST에서 인체의 경락과 신경계통의 음양균형 회복을 위해 활용하는 구강내 장치이다(Fig. 1).

본 증례에서는 경향통 1례에 대해 음양균형장치를 이용한 치료를 통해 유의한 호전을 관찰하여 보고하는 바이다.

## 증례

### 1. 인적사항

진○○, 여, 40세

### 2. 주소증

- 1) Post. neck pain
- 2) Both upper limb numbness
- 3) Both wrist pain
- 4) Lt. lower limb numbness
- 5) Lassitude & Dizziness
- 6) Chest discomfort

\* 경부 ROM

Flexion 45°

Extension 30°

Lateral bending 30°/30°

Rotation 60°/40°

### 3. 발병일

2010년 12월 TA 이후 발생

### 4. 과거력

- 1) 1995년 hysterectomy
- 2) 2000년 HNP of C-spine Dx.

### 5. 현병력

로컬한의원에서 20일간 침치료 및 한약치료받음.

### 6. 치료기간

2011년 8월 8일부터 2011년 9월 9일까지 본원에서 입원 치료함.

### 7. 초진소견

- 1) 양쪽 어깨와 뒷목이 뻣뻣하고 머리가 맑지 않으며 아파함.
- 2) 양 손목이 시리고 4,5지가 저리며 심할 때는 왼쪽 허벅지도 저림.
- 3) 가끔 가슴이 답답하고 숨차며 어지럽고 기운이 없음.
- 4) 식사, 소화, 대변, 수면 상태 양호함. 소변은 빈뇨 증상 있음.

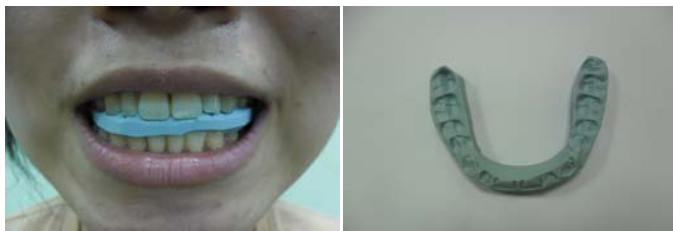

Fig. 1. Balance appliance placed between maxillary teeth and mandibular teeth to adjust the position of the maxilla to induce optimal balance of meridian system and neurological system. Balance appliance was made from vinyl polysilane impression material.

교합은 상하 전치부의 좌우부정교합을 보임. 우측 악관절의 이상을 보였는데, 이학적 검사상 개구 시 좌우비대칭과 좌우 안면비대칭 등의 소견 있음. 압통은 측두근, 흉쇄유돌근, 척추주위근, 사각근, 상부 승모근 등에서 보임. 기립 자세 시 경추 전만 상태 보임.

8. 검사결과

\* C-spine MRI(Fig. 2)

- 1) HIVD, Rt. central protrusion, C5-6 with mild compression of anterior thecal sac
- 2) R/O Muscular contracture, posterior neck, Rt.

9. 처치

음양균형장치는 FCST의 균형측정지 검사상<sup>12)</sup> 초진 시 우측 32, 좌측 42였으며 이후 지속적인 관찰소견에 따라 조정되었다. 인체의 음양 불균형을 턱관절 자체에 관한 4가지 불균형과 척추자세의 3가지 요소의 변화 등 총 7가지 측면을 통해 평가한<sup>12)</sup> 소견에 따라 음양균형장치를 제작하여 착용시키고(Fig. 1), 개구교합의 호전을 위해 TBA 교정장치(Fig. 3)를 야간에 착용시켰다.

아울러 경추부 도수교정, CST(craniosacral therapy) pillow(Fig. 4)를 이용한 교정, 和鍼치료, 滋陰健脾湯 등의 한약치료가 병행되었으며, 이러한 치료방법은 처치기간의 초기와 후기에 동일한 방식으로 진행되었다.

10. 경과

- 1) 2011년 8월 8일부터 2011년 9월 9일까지 입원 치료 기간 동안 주 3회 교정치료를 받았다.
- 2) 8월 8일 VAS 10, 경부 ROM Rotation 60°/40° 이었다.
- 3) 8월 15일 VAS 8로 호전되었다.
- 4) 8월 22일에는 VAS 7로 호전되었으며 경부 ROM도 Rotation 60°/60°으로 호전되었다.
- 5) 8월 29일 VAS 5로 호전되었다.
- 6) 9월 5일 VAS 3으로 호전되었다.
- 7) 9월 9일 VAS 2로 호전되어 퇴원하였다.

결과고찰

경향통은 2009년 한방 질병소분류별 다빈도 상병 급여현황에서 전체 질병순위 중 4위에 속할 정도로 그 발생 비율이 높은 질환으로 최근 현대인의 정신적 스트레스와 컴퓨터 과사용 및 교통사고 등으로 인하여 임상에서 흔히 접하는 질환 중의 하나이다<sup>14)</sup>.

경향통은 여러 가지 원인에 의해 목의 동통과 운동 장애를 주로 발생하며, 증상으로는 흔히 운동 범위 제한이나 국소부위 압통 및 견갑부와 상지방산통을 특징으로 하며 혹은 두통, 오한, 국부의 근육 경련, 압통 등이 나타나기도 한다<sup>2)</sup>.

경향통에 대해 문헌적으로 살펴보면, 《黃帝內經》에서 項強痛, 項痛, 頭項肩痛, 項筋急, 顛項痛이라 언급한 이래로 頭項強痛, 項背強, 顛項強, 顛項強痛 등으로

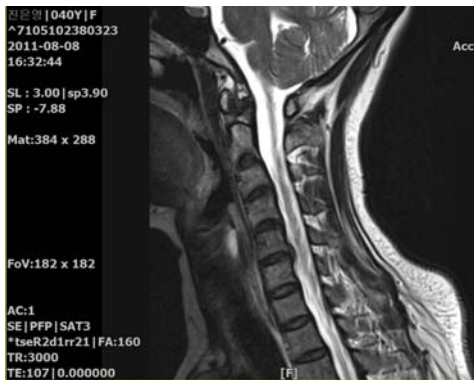


Fig. 2 C-spine MRI



Fig. 3. TBA

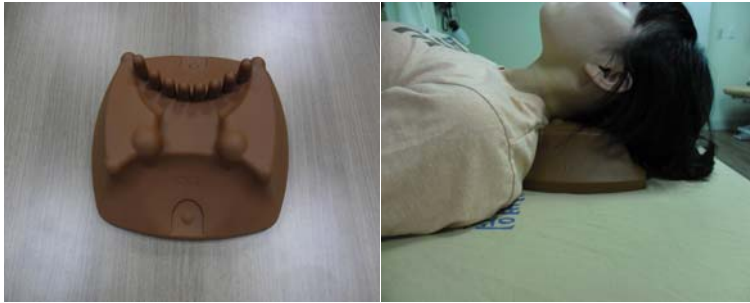

Fig. 4. CST pillow

다향하게 언급되었다<sup>15-17)</sup>.

서양의학적으로는 경추추간관탈출증, 경부염좌, 경부척추증, 경부척수종양, 사경증, 사경성긴장 등이 경향통에 속하며, 치료법으로는 약물치료, 안정요법, 근력강화운동, 물리치료요법 등이 있다<sup>18-19)</sup>.

한의학의 경향통 치료는 보존적 요법에 해당하는 것으로 변증에 따른 한약치료, 침구치료, 추나치료, 운동요법 등이 있으나 FCST에 대한 연구는 아직 미미한 실정이다. 이에 저자는 경향통의 FCST에 대한 개요와 방법 등을 소개하는 바이다.

턱관절과 주변조직은 뇌와 직접 연계되어 있고 인체의 모든 경락이 모여드는 곳이며, 여러 방향으로 음양의 속성을 조금씩 바꾸어 자극을 주면서 인체의 반응을 관찰하기에 유용한 구조물이다. 기존의 침구경락학이 장부경락으로 세분하여 인체의 음양균형을 관찰하고 치료했다면 FCST는 전신의 통합적인 음양균형의 상태를 관찰하고 그 결과에 따라 다양한 음양 속성을 활용하여 뇌와 전신경락에 통합적인 자극을 가하는 치료법이며, 음양론적 임상의학의 연장선상에서 새로운 발전을 이루어낸 치료법이라 할 수 있다. FCST에서는 음양의 균형개념에 입각하여 턱관절의 자세를 조정하여 뇌에 대해 그리고 모든 경락에 대해 자극을 가한다. 여러 측면에서의 턱관절 자세의 음양 속성을 정교하게 조절함으로써 인체의 음양균형을 회복시키는 적절한 자극의 방향과 양을 결정한다. 턱관절의 위치변화 자극을 조절하기 위한 방법으로 음양균형장치를 만들어 착용시키게 된다(Fig. 1). 음양균형장치는 정교한 기법을 구사하여 vinyl polysilane impression material인 Exafine Putty Type(GC corporation,

Tokyo, Japan)을 이용해 만든다. 그리고 자연과 인체의 존재는 음양의 끝없는 대립통일 변화과정이고 인체의 음양평형 조절능력이 떨어져 있는 상태에서는 음양평형이 언제든지 다시 깨질 수 있기 때문에, 턱관절의 자세를 다시 조절해 주는 과정을 반복하면서 인체의 평형조절능력이 점차 회복되도록 한다<sup>4)</sup>.

이에 대전대학교 둔산한방병원에 경향통을 주소로 내원한 환자를 대상으로 FCST를 시행하여 유의한 호전을 관찰하였다.

향후 보다 광범위한 임상연구와 기전 연구를 통해 음양균형장치를 통한 12경맥과 뇌신경계의 통합적 자극치료라는 새로운 치료법의 효과가 과학적으로 확인되고 규명되며 그에 기초하여 더욱 효과적인 치료법으로 발전되도록 해야 할 것으로 사료된다.

## 요약

본 증례에서는 경향통에 대해 음양균형장치를 포함한 침치료, 한약치료를 통해 양호한 치료효과를 관찰했다.

## 참고문헌

1. 동의학사전 편찬위원회. 신동의학사전. 서울:여강출판사. 2003:80
2. 전국한의과대학 침구경혈학교실. 침구학(하). 서울:집문당. 2004:1231-3.

3. 한방재활의학과학회. 한방재활의학. 서울:군자출판사. 2005:70-1.
4. 나창수, 이연정, 황우준, 원진숙. 두면 척수 사지병의 진단과 치료. 서울:대성문화사. 1995:123, 129.
5. 이운호, 최준배, 최용태. 경향통의 임상적 고찰. 대한침구학회지. 1991;8(1):9-25.
6. 이취용, 송범용, 육태환, 강지숙, 홍권의. 경향통 환자에 대한 원위취혈 및 근위취혈의 침치료 직후 효과에 대한 비교 연구. 대한침구학회지. 2008; 25(6):183-92.
7. 강영화, 김효은, 조명제, 김태우, 윤기봉, 김은영. 연부조직 손상으로 인한 경향통 환자의 봉약침 치료에 관한 임상적 고찰. 대한침구학회지. 2002; 19(6):67-79.
8. 장소영, 차정호, 정기훈, 이태호, 황희상, 유정석, 이은용, 노정두. 편타 손상으로 인한 경향통 환자를 대상으로 한 약침치료에 대한 임상적 고찰. 대한침구학회지. 2007;24(4):35-41.
9. 전현정, 김성환, 김지현, 이세민, 신화영, 이윤규, 이봉호, 정태영, 김재수, 이경민, 임성철. 교통사고로 유발된 경향통 환자 197례에 대한 임상적 고찰. 대한침구학회지. 2010;27(2):143-54.
10. 이원일, 고필성, 조병진, 권신애, 이정우, 송지연, 서병관, 우현수, 백용현, 박동석, 남상수. 경향통과 척추 시상균형 및 만곡의 상관관계에 대한 임상적 연구. 대한침구학회지. 2010;27(2):97-104.
11. 정광식, 이인선. 경향통에 전신조정술이 미치는 영향에 관한 임상적 고찰. 한방재활의학과학회지. 2001;11(2):15-26.
12. 인창식, 고희균, 이영진, 전세일, 이영준. 침구경락 음양론의 새로운 발전, 기능적 뇌 척주요법 FCST. 대한경락경혈학회지. 2005;22(4):169-74.
13. 이영준. 잘난턱 예쁜턱. 서울:뽕봉투. 2004:5-6, 11-2.
14. 권순정, 송호섭. 경향통에 봉약침치료법이 미치는 영향. 대한침구학회지. 2004;21(4):75-84.
15. 양유걸. 황제내경소문역석. 서울:일증사. 1991:142-4, 251-3, 257-60.
16. 장중경. 경약전서. 서울:대성문화사. 1993:50, 88, 103, 108-9.
17. 공정현. 만병회춘. 서울:일증사. 1991:3.
18. 대한정형외과학회. 정형외과학. 서울:최신의학사. 1999:431-3, 659-68, 675, 677.
19. 이영진 편. 근골격계 진단 및 치료의 핵심. 서울:한우리. 1999:509-23.