

# 메니에르 병 환자의 虛實別 치험례

장수영, 신현철

대구의한대학교 한의과대학 내과학교실

## Clinical Reports of the Meniere's Disease in the Diagnosis of Deficiency-Excess

Soo-young Jang, Hyeon-cheol Shin

Dept. of Internal Medicine, College of Oriental Medicine, Dae-gu Haany University

### ABSTRACT

Meniere's disease is an idiopathic syndrome of endolymphatic hydrops characterized by episodic vertigo, tinnitus, fluctuating hearing loss and ear fullness. The etiology and pathophysiology of the disease is still disputed. As yet, no treatment has conclusively modified the clinical course of the condition and thereby prevented the associated progressive hearing loss.

We observed two cases of Meniere's disease treated with oriental herbal medication by the diagnosis of Deficiency-Excess. One patient had taken *BangHyunOnDam-tang*, and the other had taken *ChungGanESa-tang*. After treatment, vertigo attacks were controlled in both. Tinnitus and hearing loss were improved in one patient and unchanged in the other.

Therefore, we believe that oriental herbal treatment may be a therapeutic modality that is effective in controlling Meniere's disease.

**Key words :** Meniere's disease, Vertigo, Deficiency-Excess, *BangHyunOnDam-tang*(*fǎngxuǎnwēndǎn-tāng*), *ChungGanESa-tang*(*qīnggānèsì-tāng*)

## 1. 서 론

메니에르 병은 眩暈, 耳鳴, 難聽, 耳充滿感을 특징으로 하는 질환으로 급성 眩暈을 일으키는 가장 대표적인 내이질환이다<sup>1,2</sup>. 발병율은 인구 10만명당 4.3~157명이고 선진국에 많으며 최근 우리 나라에서도 증가 추세에 있다<sup>3</sup>. 연령적으로는 사회나 가정에서 왕성하게 활동할 나이인 40~50대에 가장 많으므로 빠르고 효과적인 치료법을 선택하는 것이 중요하다<sup>1,2,4</sup>.

그러나 본병은 아직까지 발병기전이 명확히 밝혀지지 않아 뚜렷한 특정 치료법이 없는 상태로서,

약물 요법과 수술적 요법이 시행되고 있으나 대증 요법에 지나지 않는 실정이다<sup>5</sup>.

메니에르 병은 한의학적으로 眩暈, 難聽, 耳鳴의 범주에 해당한다<sup>6</sup>. 眩暈의 病因은 風·火·痰·虛가 주가 되고<sup>7</sup>, 치법은 朱丹溪<sup>8</sup>가 “無痰則不作眩”이라고 하여 治痰을, 張景岳<sup>9</sup>이 “無虛不能作眩”이라고 하여 治虛를 제시하였다.

본병과 관련한 연구보고로는 침구 치료의 효과를 밝힌 이<sup>10</sup>와 이<sup>11</sup>가 있고, 약물 치료를 통한 유효성 보고는 박<sup>6</sup>, 이<sup>12</sup> 등이 있으나 모두 虛證의 치험례이고, 實證에 대한 보고는 드물었다.

이에 저자는 AAO-HNS 진단기준<sup>13</sup> 상 Definite Meniere's disease에 해당하는 환자 2례에 대해 虛實別 한방치료를 통하여 유의한 효과를 얻었기에 보고하는 바이다.

· 교신저자: 신현철 경북 포항시 남구 대잠동 907-8번지  
대구의한대학교 부속 포항한방병원 3내과  
TEL: 054-281-0055 FAX: 054-281-7464  
E-mail : ungaeshin@naver.com

## II. 증례

### <證例 1>

1. 환 자 : 김○○ (M/33)
2. 주소증
  - 1) 回轉性 眩暈, 惡心
  - 2) 右側 難聽
  - 3) 右側 耳鳴, 耳充滿感
3. 발병일 : 2005년
4. 현병력
 

2005년 갑자기 상기 증상 발하여 계명대학병원에서 메니에르 병 진단 받고 양방치치에도 불구하고 매년 재발하여 적극적인 한방치치 받고자 2008.4.3에 본원 외래 통해 내원함.
5. 과거력
  - 1) 혈뇨, 단백뇨
 

2007.11월 단백뇨, 2008.2월 혈뇨 진단받음.
6. 사회력 : 방송업
 

음주(1회/1~2일, 소주 1/2~1병/1회)
7. 진단명
  - 1) 양방 진단명 : 메니에르 병
  - 2) 한방 진단명 : 痰火暈(實證)

8. 치료기간 : 2008.4.3~2008.6.24
9. 초진소견
  - 1) 식욕·소화 : 정상
  - 2) 소변 : 정상(夜間遺尿 3-4회/년)
  - 3) 대변 : 정상
  - 4) 수면 : 정상
  - 5) 성격 및 정신심리
 

업무적 스트레스 과다한 상태, 예민한 성격
  - 6) 寒熱
 

不問寒熱(자각적으로 추위나 더위를 타지 않음)
  - 7) 체격 : 건장한 체격(174.4cm / 85.6kg)
  - 8) 기타 증상 : 頭痛, 項強, 眼球微突出, 眼赤, 眼疲勞, 微怔忡不安, 舌紅苔薄, 脈數
  - 9) 생체활력징후 : 혈압(136/94mmHg) 맥박(75회/분)
10. 검사소견
  - 1) 혈액검사 : Within normal limits
  - 2) 소변검사 : Occult blood +, RBC 5-7(count /HPF)
11. 사용처방
 

防眩溫膽湯(2008.4.3~7.11) : 1일 2회 120cc씩 복용
12. 임상경과 및 치료(Table 1, Fig. 1 참조)

Table 1. The Progress of Patient's Symptoms and The Herb Medication

치료일	증상 및 경과	한약
2008. 4.3	回轉性 眩暈 1회/5~7일, 惡心 동반함 항상 右側 耳充滿感, 右側 耳鳴, 難聽 지속됨 前頭部 頭痛, 項強感이 자주 발함 오후 眼赤, 眼疲勞, 微怔忡不安 (2008.4.1에 고실내 gentamicin 주입술 1차 처치 받음)	防眩溫膽湯 (便香附子 10g, 半夏薑浸, 白茯苓, 陳皮 6g, 天麻, 黃芪, 桔梗, 枳殼, 甘菊 4g, 南星炮, 黃芩酒炒 3g, 荊芥, 薄荷, 甘草 2g)
4.15	眩暈 여전하여 양방병원에서 고실내 gentamicin 주입술 2차 처치 받음	
4.29	眩暈, 頭痛, 眼赤, 眼疲勞 여전 耳鳴, 難聽 미호전	防眩溫膽湯 (香附子 8g, 半夏薑浸, 白茯苓, 陳皮 6g, 天麻, 枳實, 竹茹, 柴胡 4g, 黃芩炒, 梔子, 決明子炒, 甘菊, 蔓荊子, 川芎, 白芷 3g)
5.8	回轉性 眩暈 1회 발작함	
5.20	眩暈, 惡心 호전 耳鳴 미호전, 難聽은 매우 호전됨. 頭痛, 眼赤, 眼疲勞 여전	防眩溫膽湯 (香附子 10g, 半夏薑浸, 白茯苓, 陳皮 6g, 天麻, 枳實, 竹茹, 柴胡 4g, 梔子, 決明子炒, 甘菊, 蔓荊子, 川芎, 白芷 3g, 黃芩酒炒, 黃連酒炒 2g)
6.1~8	眩暈 2~3회 발함. 惡心 동반함	

6.10	어질어질한 정도의 미약한 眩暈 호소함. 耳鳴, 難聽은 매우 호전된 상태 유지됨. 頭痛 왕래, 眼赤, 眼疲勞 호전	防眩溫膽湯 (香附子 8g, 半夏薑浸, 白茯苓, 陳皮 6g, 天麻, 枳實, 竹茹, 柴胡, 決明子炒, 甘菊 4g, 梔子, 蔓荊子, 川芎, 白芷 3g, 荊芥, 黃芩酒炒, 黃連酒炒 2g)
6.24	回轉性 眩暈, 耳鳴, 難聽 호전 간헐적으로 어질어질한 느낌 정도만 발함.	防眩溫膽湯 (香附子 8g, 半夏薑浸, 白茯苓, 陳皮 6g, 天麻, 枳實, 竹茹, 柴胡, 決明子炒, 甘菊, 蔓荊子 4g, 梔子, 川芎, 白芷 3g, 荊芥, 黃芩酒炒, 黃連酒炒 2g)

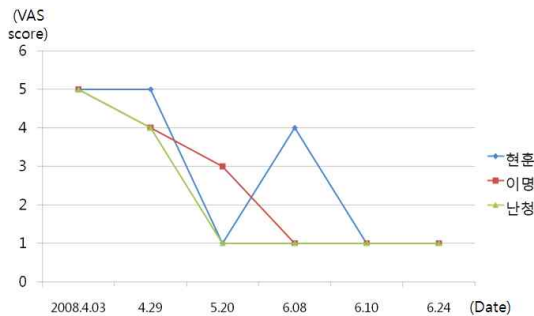


Fig. 1. Change of vertigo, tinnitus, hearing loss.

<證例 2>

1. 환 자 : 이○○ (M/46)
2. 주소증
  - 1) 回轉性 眩暈
  - 2) 左側 難聽
  - 3) 左側 耳鳴, 耳充滿感
3. 발병일 : 2007년경(2009.12월경 재발)
4. 현병력  
2007년경 일상생활 중 서서히 상기 증상 발하여 양방병원에서 메니에르 병 진단 받아 양약복용 후 호전되었고, 2008년경 재발하여 처치 후 호전되었으나 2009.12월경 재발해 양방치료 후에도 여전하여 적극적인 한방치료 받고자 2010.3.15에 본원 입원함.
5. 과거력
  - 1) 좌골골절 : 10년전, local hospital. dx., op.
6. 사회적  
보일러 정비(소음 노출 많음)

음주(소주 1-2병/매일, 입원 2주전부터 금주)

7. 진단명
  - 1) 양방 진단명 : 메니에르 병
  - 2) 한방 진단명 : 血虛痰暈(虛證)
8. 치료기간 : 2010.3.15 ~ 2010.3.30
9. 초진소견
  - 1) 식욕·소화 : 정상
  - 2) 소변 : 정상
  - 3) 대변 : 정상
  - 4) 수면 : 천면
  - 5) 성격 및 정신심리  
철두철미하고 예민한 성격, 긴장형 성격
  - 6) 寒熱 : 惡寒氣
  - 7) 체격 : 마른 체격
  - 8) 기타 증상  
頭痛, 視力低下, 眼球充血, 顔面蒼白, 舌白苔薄, 脈浮
  - 9) 생체활력징후  
혈압(120/80mmHg) 맥박(68회/분) 호흡수(20회/분) 체온(36.1℃)
  - 10) 복용 중 양약 : 입원 후 복용 중단함
    - 카니틸정(Acetyl-L-carnitine HCL 590mg, 순환계용약) 1T Bid
    - 보나링에이정(Demenhydrinate 50mg, 항히스타민제) 1T Bid
    - 가스모틴정(Mosapride citrate 5mg, 위장운동조절 및 진경제) 1T Bid

- 스티렌징(Artemisia asiatica 95% ethanol ext.60mg, 케양치료제) 1T Bid
- 10. 검사소견
  - 1) 혈액검사 : Neutrophil count 74(%)
  - 2) 소변검사 : Within normal limits
  - 3) 방사선 검사
    - Chest X-ray within normal limits
- Brain CT within normal limits
- 4) 심전도 검사 : within normal limits
- 11. 사용처방
  - 淸肝二四湯 (2010.3.16~4.9) : 3.22까지 1일 3회 120cc, 이후 1일 2회 120cc씩 복용
- 12. 임상경과 및 치료(Table 2, Fig. 2 참조)

Table 2. The Progress of Patient's Symptoms and The Herb Medication

치료일	증상 및 경과	한약
2010. 3.15	回轉性 眩暈 1회/1~7일, 3분~5.6시간동안 지속되며 눈도 못 뜨고 보행불가할 정도로 심함. 惡心嘔吐 동반함 항상 左側 耳充滿感, 左側 耳鳴, 難聽(우측 가청 10dB, 좌측 90dB에도 인지불가) 지속됨 頭痛, 視力低下, 淺眠 함께 호소함	半夏白朮天麻湯 (半夏薑浸, 白朮, 陳皮 6g, 人參, 黃芪, 白茯苓, 蒼朮, 麥芽炒, 澤瀉 4g, 黃柏炒 1g, 生薑 5片)
3.16	回轉性 眩暈 발작 호전, 眩暈感도 소실 耳鳴, 難聽 여전 頭痛 호전, 視力低下, 眼球充血, 不眠 호소함.	淸肝二四湯 (香附子 8g, 白芍藥 6g, 乾地黃, 當歸, 川芎, 半夏薑浸, 白茯苓, 青皮, 柴胡 4g, 梔子 3g, 荊芥, 遠志, 甘草 2g)
3.20	回轉性 眩暈 1회 발함. 6시간 동안 지속되며 惡心嘔吐 동반 없으며 강도 미호전됨. 耳鳴, 難聽 여전 頭痛, 眼球充血, 視力低下, 不眠 여전 上熱感, 顔面紅潮 호소	淸肝二四湯
3.23	回轉性 眩暈 호전, 眩暈感 소실 耳鳴, 難聽 여전 頭痛, 眼球充血, 上熱感, 顔面紅潮 호전, 視力低下 여전, 不眠 여전 환자분 개인사정으로 퇴원함.	(酸棗仁炒 8g, 香附子 半夏薑浸, 白茯苓, 陳皮 6g, 白芍藥, 當歸, 川芎, 天麻, 牛膽南星, 柴胡 4g, 黃芩酒炒, 甘菊, 蔓荊子 3g, 甘草 2g)
3.30	眩暈, 惡心 호전 耳鳴, 難聽 여전 頭痛, 不眠 호전	
7.29	퇴원 후 回轉性 眩暈 발작 없었음. 어질어질한 느낌 정도의 眩暈感만 1회/3~4일 빈도로 발생함. 耳鳴, 難聽 여전 頭痛, 不眠 호전	

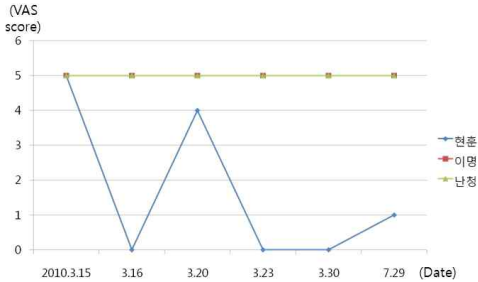


Fig. 2. Change of vertigo, tinnitus, hearing loss.

### III. 고찰

메니에르 병은 발작적인 어지러움, 감각신경성 難聽, 耳鳴, 耳充滿感의 4가지 특징적인 증상이 반복되는 질환이다. 그 병리기전이 완전히 밝혀지지 않았으나 주된 병리현상으로 막성미로 안에서 내림프액이 축적되어 생기는 내림프수종(endolymphatic hydrops)과 막파열로 요약된다. 질병의 원인은 알 수 없는 경우가 대부분이지만 해부학적 이상, 바이러스 감염, 자가면역 질환, 알레르기, 외상 등이 관여하고 있을 것으로 추정된다. 이 외에 메니에르 병의 발작이 스트레스나 과로와 관계가 있다는 보고가 있다<sup>1-3</sup>.

Table 3. Diagnosis of Meniere's disease(AAO-HNS, 1995)

<b>Certain Meniere's disease</b> 병리조직학적으로 확인된 definite meniere's disease
<b>Definite Meniere's disease</b> 20분 이상 지속된 자발적 현훈 발작이 2회 이상 적어도 1회 이상 청력검사서 확인된 난청 치료하고 있는 쪽의 이명 혹은 이충만감 다른 원인이 없어야 함
<b>Probable Meniere's disease</b> 한번의 확실한 현훈 발작 적어도 1회 이상 청력검사서 확인된 난청 치료하고 있는 쪽의 이명 혹은 이충만감 다른 원인이 없어야 함
<b>Possible Meniere's disease</b> 청력검사서 확인된 난청이 없는 메니에르형의 현훈 혹은, 확실한 현훈발작이 아닌 이상평형감과 고정되거나 변동성인 감각신경성 난청 다른 원인이 없어야 함

진단기준은 1995년 AAO-HNS(Table 3)<sup>13</sup>를 보편적으로 사용하고 있으나 확진을 위한 객관적인 진단 도구가 아직 없으므로 병력 청취가 중요하다. 眩暈은 발작적인 회전성 어지러움으로 대개 20분 이상 지속되고 24시간을 넘지 않으며 빈도는 주 2회에서 연 1회 이하까지 다양하다. 難聽, 耳鳴, 耳充滿感은 대개 일측성이고, 청력검사서 병의 초기에는 저음역 청력소실이 흔하게 나타나며 진행되면서 고음역도 감소한다<sup>1-3</sup>. 말기에는 발작성 현기증은 멈추지만 경증 이상평형감, 중증 영구적 難聽, 완화되지 않는 耳鳴은 지속되고, 약 40%에서 양측성으로 진행된다<sup>14</sup>.

메니에르 병의 치료목적은 발작성 眩暈의 재발과 難聽의 악화를 방지하는 것으로 보존적 요법, 약물요법, 수술적 요법이 쓰이고 있다.

보존적 요법은 술·커피·담배·스트레스를 피하고 저염식과 충분한 수면을 권장하고 있다<sup>2,15</sup>. 약물요법은 혈류개선제, 이뇨제, 스테로이드, 진정제 등의 경구투여와 aminoglycoside의 고실내 주입술 등이 있다. 급성기 眩暈에 약물 요법이 효과적이기는 하나 장기예후를 좋게 하는 약은 없다. 현재 유효성이 보고된 약물은 betahistidine과 이뇨제이며 최소 2~3개월간 투여하고 60~80% 증상이 호전된다. 그러나 betahistidine은 효과는 좋으나 과학적 근거가 부족하고 장기적인 결과를 알 수 없다. 이뇨제는 내림프수종의 탈수 효과로 眩暈은 완화시키지만 難聽, 耳鳴에는 효과가 없고<sup>1,2,14,15</sup>, 전해질 불균형을 초래할 수 있다<sup>3</sup>. 고실내 aminoglycoside 주입술은 독성이 강한 gentamicin, streptomycin으로 전정 기능을 파괴해 眩暈을 호전시킨다. 단, 초기에는 사용할 수 없고 1년 이상의 약물치료에 반응이 없거나, 사회적인 청력 이하로 청력이 저하된 환자, 수술이 불가능한 환자에게 사용하며 부작용으로 청력이 악화될 수 있다<sup>15,16</sup>.

이상의 치료에도 반응을 보이지 않는 20%의 환자에서 수술적 요법을 시행할 수 있으며 내림프낭 감압술, 전정신경 절제술, 미로절제술 등이 있다.

그러나 이러한 수술법들은 효과에 대해 논란이 있거나, 전정 보상 요구, 전농의 가능성 등 수술에 대한 부담과 부작용을 수반한다<sup>2,5,15,17</sup>. 이상의 치료법들은 대증요법에 불과하며 재발성 眩暈을 예방하고 難聽의 진행을 막을 수 있는 뚜렷한 치료법은 아직 없는 상태로 비과괴적인 단일 치료로서는 치료율이 70~80%를 넘지 못한다<sup>5</sup>.

메니에르 병에 대해 한의학적으로는 眩暈, 難聽, 耳鳴의 3가지 증상으로 설명할 수 있으며<sup>6</sup> 특히 眩暈의 병태와 유관하다. 眩暈은 역대醫書에서 頭眩, 眩冒, 眩運, 掉眩 등으로 기재되어 있으며 耳鳴, 耳聾, 惡心, 嘔吐, 汗出, 突然昏倒 등의 증상을 동반한다<sup>7</sup>.

眩暈의 病因은 다양하지만 요약하면 風·火·痰·虛가 추가 된다<sup>7</sup>. <內經><sup>18,19</sup>에서는 實證과 虛證이 모두 眩暈을 유발할 수 있다고 보아 “諸風掉眩皆屬於肝”, “邪中於項因逢其身之虛.....”라고 하여 風邪로 인한 眩暈과, “上虛則眩”, “上氣不足腦爲之不滿耳爲之苦鳴頭爲之苦傾目爲之眩”이라고 하여 虛證의 眩暈을 언급하고 있다. 이 후 張仲景<sup>20</sup>은 “心下有支飲其人苦冒眩”, 朱丹溪<sup>8</sup>는 “無痰則不作眩”이라고 하여 痰飲을 病因으로 제시하였고, 張景岳<sup>9</sup>은 “眩暈一證虛者居其八九而兼火兼痰者不過十中一二耳”, “無虛不能作眩”이라 하여 虛를 중요한 病因으로 주장하였다. 한편, <東醫寶鑑><sup>21</sup>에서는 風·熱·濕·痰·氣·虛暈의 6종 眩暈을 제시하였으며 각각의 원인과 경과 및 치료에 대하여 설명하고 있다.

眩暈의 치법으로 朱丹溪<sup>8</sup>는 治痰을 제시하였고, 張景岳<sup>9</sup>은 治虛를 강조하며 證에 따라 有火者는 淸火, 有痰者는 治痰, 有氣者는 順氣를 견해야 한다고 주장하였다. 그리고 <古今醫統><sup>22</sup>에서는 “肥人眩暈氣虛有痰瘦人眩暈血虛有火”, <醫學正傳><sup>23</sup>에서는 “大抵人肥白而作眩者治宜淸痰降火爲先而兼補氣之藥人瘦黑而作眩者治宜滋陰降火爲要而帶抑肝之劑”라 하여 체질에 따른 辨證과 치료 방침을 설명하였다. 또한 方隅<sup>7</sup>는 實證에 二陳湯, 虛證에 四物湯을 위주로 하여 隨證加減한다고 주장하였다.

증례 1 환자는 건장한 체구와 예민한 성격의 33

세 남자환자로 2005년 回轉性 眩暈이 처음 발병하여 메니에르 병으로 진단 받은 후 매년 호전과 재발·악화를 반복하였다. 내원 당시 回轉性 眩暈이 1회/5~7일 빈도로 발생하였고 右側 耳鳴과 難聽이 항상 지속되는 상태였다. 또한 頭痛, 怔忡不安感, 午後 眼疲勞, 眼赤을 호소하였다. 辨證상 肝膽火가 왕성한 實證性的 痰火眩暈으로 진단하여 防眩溫膽湯을 투여하였다. 防眩溫膽湯은 加味溫膽湯<sup>24</sup>에 淸熱瀉火消風하는 梔子, 黃芩, 黃連, 甘菊, 蔓荊子, 天麻 등을 가감한 처방이다. 투여 후 眩暈 발작의 빈도는 1회/2~3주로 감소하였고, 耳鳴과 難聽도 매우 호전되었다. 그러나 본 환자는 2008.4.1과 4.15에 2회에 걸쳐 고실내 gentamicin 주입술을 받은 경력이 있어 한방 치료의 효과를 평가하기 어려운 문제가 있었다. 이와 관련해 권<sup>16</sup>의 보고에서 眩暈은 보통 gentamicin 1회 주입 후 73%에서 완전 소실되며, 9%의 환자는 2회 주입으로 호전되고, 18%의 환자는 2회 이상 주입에도 지속된다고 하였으며, 이러한 효과는 평균 3개월 이내에 나타난다고 하였다. 또한 耳鳴은 시술 후 68%에서 변화가 없고, 8%는 악화되었으며, 難聽은 82%에서 변화가 없고, 13%가 악화된 것으로 보고하였다. 이것은 Giulia Bertino<sup>25</sup>의 보고에서 환측 고실내에 gentamicin 주입술 후 청력이 66%에서 변동이 없었고, 26%에서 악화된 것과 유사하였다. 특히 청력 감소에 대해 Chung<sup>26</sup>은 gentamicin을 1회가 아니라 반복 주입한 경우에는 청력감소가 71%나 된다고 하였다. 따라서 본 증례는 gentamicin 시술을 반복 주입 받았음에도 불구하고 難聽과 耳鳴이 악화되지 않고 오히려 호전되었으므로 gentamicin 시술에 의해 증상이 호전되었다고 보기 어려우며, 한방처치의 유효성을 살펴볼 수 있는 부분이라 하겠다.

증례 2 환자는 마른 체구와 예민한 성격의 46세 남자환자로 2007년경 서서히 眩暈, 左側 耳鳴, 難聽 상태 발하여 메니에르 병 진단받은 후 2009.12월경 재발하여 내원하였다. 초진 당시 眩暈은 1회/1~7일 빈도로 발생하였고 심하면 惡心, 嘔吐를 동반하

였으며, 左側 難聽은 90dB까지 인지하지 못했다. 또한 마른체격에 顔面蒼白, 視力低下 및 眼球充血 등이 있어 虛證性의 血虛痰暈으로 진단하여 淸肝二四湯을 투여하였다. 淸肝二四湯은 養血化痰하는 二四湯(二陳湯合四物湯<sup>25</sup>)에 淸肝解鬱熄風하는 香附子, 柴胡, 黃芩, 梔子, 甘菊, 蔓荊子, 牛膽南星, 荊芥 등을 가감한 처방이다. 투여 후 5일만인 3.20에 眩暈이 재발하였으나 惡心, 嘔吐는 동반하지 않았고 강도도 미호전되었다. 3.23에 퇴원한 후 한약복용 외 추가적인 처치 없이 7.29까지 발작성 眩暈은 재발하지 않았으며, 耳鳴과 難聽은 호전이 없었다. 이 환자는 본원 치료 전 항히스타민제와 혈류개선제를 수개월동안 복용하였으나 眩暈 조절에 실패하였고 耳鳴과 難聽도 지속적으로 진행 중이었다. 이처럼 약물 치료에 반응하지 않고 사회적응 이하로 청력이 나쁜 환자에서는 aminoglycoside의 고실내 주입술이나 수술적 요법을 고려해야 한다. 하지만 이러한 치료법들은 발작성 眩暈을 효과적으로 조절할 수는 있지만 환측의 청력 저하와 심할 경우 전농을 감수해야 하는 부담이 있다<sup>15</sup>. 따라서 본 증례는 耳鳴과 難聽의 개선은 없었지만 청력 손실에 대한 부작용 없이 발작성 眩暈을 효과적으로 조절한 것에 유의성을 찾을 수 있었다. 이것은 메니에르 병의 치료 목표가 급성기 眩暈 발작을 조절하고 청력을 보존하는 것에 있는 것과도 합치한다.

최근 한방에서는 메니에르 병에 대해 이<sup>10</sup>와 이<sup>11</sup>가 침구치료의 효과를 밝힌 바 있으며, 박<sup>6</sup>, 이<sup>12</sup> 등이 본 보고와 유사하게 약물 치료의 유효성을 보고하였다. 박<sup>6</sup>은 재발성 메니에르 병 환자 1례에 대해 脾胃氣虛에 水濕痰飲과 氣滯를 겸한 것으로 辨證하여 香砂六君子湯을 투여하였고, 이<sup>12</sup>는 메니에르 병 환자 2례를 脾胃氣虛로 辨證하여 半夏白朮天麻湯을 투여하였다. 眩暈 조절은 박<sup>6</sup>과 이<sup>12</sup>가 증례 1보다는 빨랐으나 증례 2보다는 4주정도 늦었고, 耳鳴과 難聽은 박<sup>6</sup>과 증례 1에서는 호전을 보였으나 이<sup>12</sup>와 증례 2에서는 호전이 없었다. 그러나 박<sup>6</sup>의 대상 환자는 메니에르 병에 이환된게 불과

10개월에 지나지 않았고 難聽도 치료 시작시 42dB 정도였으며, 이<sup>12</sup>의 대상 환자들은 발병 기간이 1~2년 정도였고 難聽도 40dB, 34dB로 본 증례들에 비해 비교적 경증에 해당하였다.

한편, 기존의 보고들이 모두 脾氣虛로 인한 痰暈으로서 虛證性 메니에르 병에 대한 보고였으나, 본 보고에서는 實證性의 증례보고와 함께 虛實別로 비교 고찰을 해볼 수 있었던 것도 또다른 의미가 있었다. 實證性 보고로는 양성 돌발성 체위성 현훈을 風火痰으로 인한 眩暈으로 辨證하여 淸量化痰湯을 투여한 보고<sup>27</sup>가 있었으나, 메니에르 병에 대한 實證性 치험례는 찾아볼 수 없었다.

이상의 내용을 바탕으로 한방의 辨證治療가 발병 후 만성화된 재발성의 난치성 메니에르 병에 대해 서양의학적 치료법의 한계를 극복할 수 있는 가능성이 있음을 알 수 있었다. 또한, 일반적으로 메니에르 병 환자들이 발병 초기에 양방적인 치료를 통해 호전과 재발·악화를 반복한 후 만성적인 상태에서 한방치료를 받는 경우가 많은 것을 고려한다면 虛實을 구분한 본 보고에서 더욱 그 유의성을 찾을 수 있었다. 그러나 호전 후 추적관찰 기간이 짧았고, 수집한 증례 수가 적어 일반화하기는 어려운 점 등이 아쉬움으로 남는다.

#### IV. 결 론

만성화된 재발성 메니에르 병 환자 2례에 대해 虛實別 한방치료를 통하여 청력 손실 없이 발작성 眩暈을 조절하는 양호한 치료 효과를 얻었다. 이로써 한방치료가 난치성 메니에르 병에 대한 서양의학적 치료의 한계와 부작용을 극복할 수 있는 대안이 될 수 있을 것으로 사료된다.

#### 참고문헌

1. 이정구. 어지러움. 서울: 단국대학교출판부; 2007.

- p. 307-22.
2. 대한이비인후과학회. 이비인후과학. 서울: 일조각; 2005, p. 174-8.
  3. 이원상, 구자원. 메니에르병. 대한의사협회지. 2008; 51(11):1007-15.
  4. 노석선. 안이비인후과학. 대전: 주민출판사; 2003, p. 450-5.
  5. Hong SK, Koh EK, Kim KS, Park KH, Park HJ, Ahn SK, et al. Multicenter study on the treatment pattern of Meniere's disease in Korea. *J Korean Balance Soc.* 2008;7(2):174-81.
  6. Park JY, Hong SH, Hwang CY, Yoon HJ. One cases of Meniere's disease. *한방안이비인후피부과학회지.* 2006;19(2):288-95.
  7. 전국한의과대학심계내과학교실. 심계내과학. 서울: 군자출판사; 2006, p. 317-24.
  8. 주진형. 丹溪心法附餘. 서울: 대성문화사; 1993, p. 449-51.
  9. 장개빈. 景岳全書. 북경: 인민위생출판사; 1991, p. 391-6.
  10. Lee KJ, nam HJ, Kim YB. Two cases of Meniere's disease. *한방안이비인후피부과학회지.* 2005;18(3): 158-64.
  11. Lee HH, Kim JG, Jung MG, Kim YC, Kim JD. A clinical report on 8 consitutional Acupuncture Therapies for Treatment One Case of Dissiness Suggested Meniere's syndrome. *Korean Journal of Oriental Physiology and Pathology.* 2002;16(5):1079-83.
  12. Lee SE, Kim JH, Kim YB. Oriental medical treatment in Meniere's disease. *Journal of Korean Acupuncture and Moxibustion society.* 2004;21(6):269-79.
  13. American Academy of Otolaryngology-Head and Neck Foundation. Committee on Hearing and Equilibrium guidelines for the diagnosis and evaluation of therapy in Meniere's disease. Inc. *Otolaryngol Head Neck Surg.* 1995;113:181-5.
  14. Bronstein A, Lempert T. 쉽게 배우는 어지럼증의 진단과 치료. 서울: 도서출판 푸른솔; 2008, p. 123-9.
  15. 김규성. 메니에르병의 치료. *J Korean Balance Soc.* 2007;6(2):258-62.
  16. Kwon MS, Lee SB, Ahn JH, Yoon TH, Chung JW. Treatment of Meniere's Disease with Low-Concentration Intratympanic Gentamicin Injection. *Korean J Otorhinolaryngol-Head Neck Surg.* 2009;52:322-6.
  17. 이원상. 메니에르병의 수술. *J Clinical Otolaryngol.* 2005;16:30-2.
  18. 황제. 素問. 서울: 의성당; 2001, p. 900.
  19. 황제. 靈樞. 서울: 의성당; 2002, p. 684.
  20. 大塚敬節. 金匱要略講話. 원주: 의방출판사; 2003, p. 235-8.
  21. 허준. 東醫寶鑑. 경남 하동군: 동의보감 출판사; 2005, p. 447-51.
  22. 서춘보. 古今醫統大全下冊. 北京: 인민위생출판사; 1991, p. 52-5.
  23. 우박. 醫學正傳. 서울: 성보사; 1978, p. 171-3.
  24. 황도연. 신증방약합편. 서울: 영림사; 2003, p. 157, 223, 227.
  25. Bertino G, Durso D, Manfrin M, Casati L, Mira E. Intratympanic gentamicin in monolateral Meniere's disease:our experience. *Eur Arch Otorhinolaryngol.* 2005;263(3):271-5.
  26. Chung WH, Chung KW, Kim JH, Cho YS, Hong SH. Effects of a single intratympanic gentamicin application on Meniere's disease. *Acta Otolaryngol Suppl.* 2007;558:61-6.
  27. Hyun MK, Jeong BM, Choi JH, Yoon CH, Jeong JC, Min GW, et al. A Clinical Report of One Patient with Benign Postural Vertigo. *Korean J. Orient.Int. Med.* 2003;24(3):645-50.