

# CASE REPORT

대한족부족관절학회지: 제15권 제4호 2011  
J Korean Foot Ankle Soc. Vol. 15. No. 4. pp.247-250, 2011

## 거골의 완전 탈구(1예 보고)

아주대학교 의과대학 정형외과학교실

조재호 · 김준호 · 한승환

### Total Talus Dislocation (A Case Report)

Jae Ho Cho, M.D., Jun Ho Kim, M.D., Seung Hwan Han, M.D.

Department of Orthopedic Surgery, Ajou University of School of Medicine, Suwon, Korea

#### =Abstract=

Talar fracture and total dislocation, each known as one of rare injuries mainly caused by high-energy trauma, tend to cause avascular necrosis, post-traumatic arthritis, non-union, skin necrosis and infection because of weak blood supply. The authors have experienced and reports a total talus dislocation of 16 year old male associated with medial malleolar fracture, who showed relatively good result by early reduction and operation.

**Key Words:** Talus, Dislocation, Avascular necrosis, Post-traumatic arthritis

거골은 족관절에서 3개의 관절을 이루고 있는 구조물로, 대부분 경부 골절과 동반하여 거골 체부의 아탈구 또는 탈구가 발생하는데, 거골의 경부와 골두를 포함하는 완전 탈구는 족관절, 거골하 관절과 거골 주상골 관절에서 동시에 탈구가 일어나는 매우 드물게 발생하는 손상이다.<sup>1)</sup> 1970년 Hawkins 등은 거골 경부의 수직 골절을 거골 체부의 탈구 등을 고려하여 세 가지로 분류하여 치료 방법 및 예후에 대한 보고를 한 바 있었으나,<sup>2)</sup> 이전의 문헌 고찰 결과 거골의 단독 탈구에 대한 기전이나 치료 방법에 대한 보고는 거의

없었다. 따라서, 본 저자들은 거골의 완전 탈구 환자에게서 적절한 추시 관찰 및 치료 방법이 정립되어 있지 않은 현재, 응급실로 내원한 16세 남자환자의 완전 거골 탈구에 대하여 비교적 양호한 수술 결과를 얻었기에 이에 보고하고자 한다.

#### 증례보고

16세 남자 환자로 사이클 대회 참가 도중 사이클에서 떨어지는 사고를 당한 뒤 좌측 족관절의 통증과 부종을 주소로 본원 응급실로 내원하였다. 신체 검사에서 좌측 족관절에 심한 부종과 족관절 부위에서 염발음을 촉진할 수 있었다. 응급실에서 시행한 단순 방사선 사진 및 컴퓨터 단층 촬영 결과 족관절의 내과 골절을 동반한 거골의 전외측 탈구 소견을 보였으며(Fig. 1, 2), 거골 후방 삼각골(os trigonum) 골절과 거골 두에 불완전 골절선이 관찰되었으며, 거골 경부 골절 및 체부 골절 등은 관찰되지 않아 전체적인

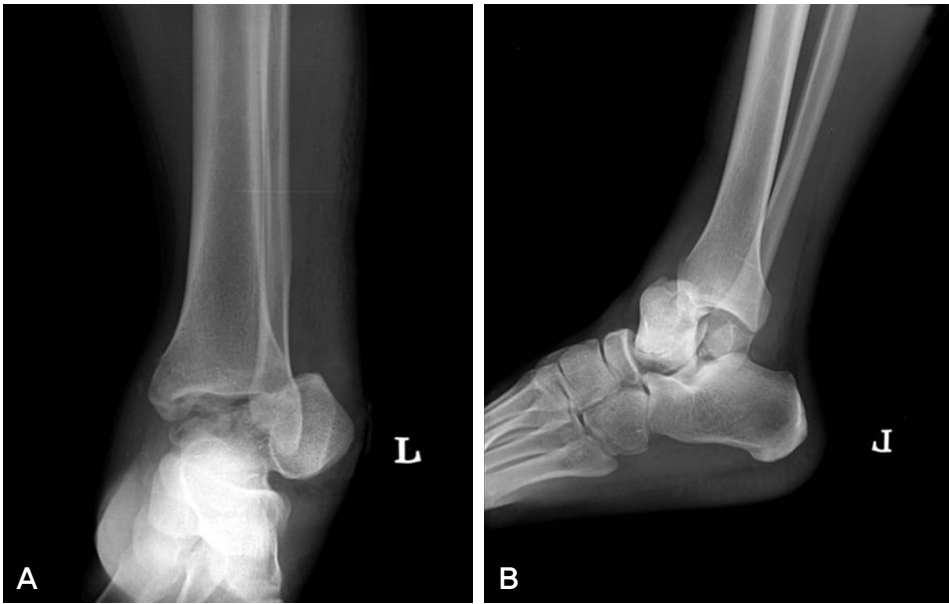Received: October 4, 2011 Revised: November 7, 2011  
Accepted: November 15, 2011

• Seung Hwan Han, M.D.

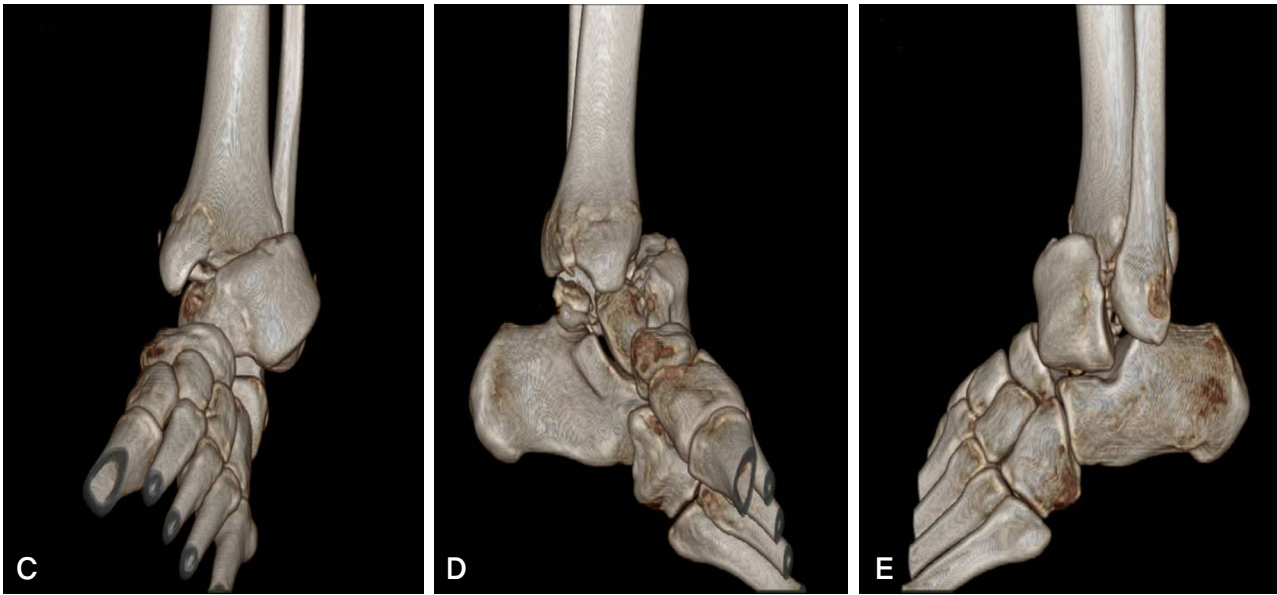
Department of Orthopaedic Surgery, Ajou University School of Medicine, San 5 Woncheon-dong, Yeongtong-gu, Suwon 443-749, Korea

Tel: +82-31-219-5220 Fax: +82-31-219-5229

E-mail: osmedic@ajou.ac.kr



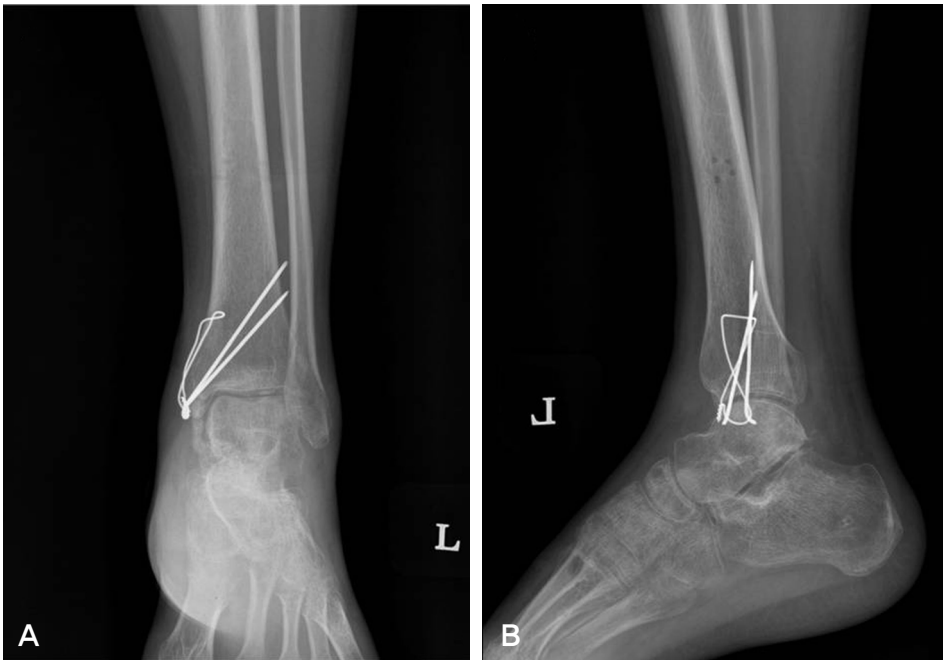
**Figure 1.** Preoperative plain radiographs of 16 years old male left ankle. Anteroposterior X-ray (A) shows lateral side total talus dislocation with medial malleolus fracture and lateral view (B) shows anterior dislocation with downward tilting of dislocated talus. This dislocation of talus was confirmed by three dimensional CT scan (C, D, E).



거골의 모양은 유지하고 있었다. 이외 다른 부위의 추가적인 골절은 보이지 않았으며, 좌측 족배 동맥박과 후 경골 동맥박은 약하기는 하였으나 촉지가 가능하였으며, 신경학적 검사에서 특이 소견은 보이지 않았다. 이에 응급실에서 거골 탈구에 대하여 즉시 정복을 시행하였으나 정복되지 않아 응급 수술을 진행하였다.

수술은 전신마취하에서 환자를 양와위로 하였으며, 지혈대는 사용하지 않았다. 정복하기 위해 족관절 전외측 접근법(universal approach)을 사용하였고, 외측으로 탈구되어 있는 거골의 골두와 체부를 최소한 노출하여 피부 절개하였다. 탈구된 거골은 전 경골건과 장무지굴곡건 사이에 감

입되어 있음을 확인하였고, 감입되어 있는 장무지굴곡건을 정복하여 족관절을 견인하자 거골이 정복되었다. 이후 삼각부골의 골절에 대해서는 절제술 시행하였고 거골두에 골절선이 보였으나 불안전 골절로 안정성이 유지되어 추가적인 고정은 시행하지 않았다. 정복 후 주변 구조물의 손상을 살펴본 결과 외측 전거비인대와 주변 관절낭 파열 확인하였으며 내측 심부 삼각 인대도 완전 손상된 것을 관찰할 수 있었다. 따라서, 손상된 관절낭을 봉합하였고, 파열된 전거비인대는 봉합 나사를 이용하여 봉합하였다. 파열된 내측 심부 삼각인대는 변연절제술만 시행하였다. 이후 내과 골절에 대하여 2개의 K-강선을 이용하여 장력대강선 고정술 시



**Figure 2.** Postoperative plain radiographs taken after 10 weeks of operation. Anteroposterior view (A) and lateral view (B) shows well reduction of talus dislocation and subchondral osteoporosis in talar body (Hawkin's sign).

행하였다. 이후 거골 탈구를 고정하기 위하여 일리자로프 외고정 장치를 이용하였다(Fig. 2).

수술 시행 후 비체중 부하를 시행하였으며, 매주 방사선 검사를 통해 거골의 무혈성 괴사 여부를 관찰하였다. 수술 후 7주째 처음으로 Hawkins 징후를 보이기 시작하였으며 이후 시간이 지나면서 점점 더 Hawkins 징후가 명확해지는 양상을 보였다. 이후 수술 10주째부터는 외고정기를 제거한 후 부분 체중 부하를 허용하였다. 수술 후 14주째 좌측 하지에 전반적인 골다공증 양상을 보였으나, 관절운동 장애 소견 보이지 않았으며 발목의 족배 굴곡 및 족저 굴곡 근력은 Grade IV 정도 보였다. 수술 후 9개월째 거골의 무혈성 괴사 소견은 관찰되지 않으며, 족관절 내과 부위 완전 골유합 소견 보여 내고정물 제거술 시행하였다(Fig. 3). 관절경을 이용하여 관찰한 결과, 경도의 연골 손상 소견이 관찰되어 족관절내 관절경하 변연절제술 시행하였으며, 족관절 전외방 및 전내방에도 연부조직 감입증후군 소견 보여 관절경 변연절제술 시행하였고, 이후 통증이 많이 호전되었다. 최종 18개월까지 추적 관찰한 결과 환자는 특이소견 호소하지 않고 있다.

## 고 찰

거골은 인체에서 근육이나 건의 기시부나 부착부가 없는 유일한 골로 전, 후 거비 인대, 종비 인대 및 삼각 인대 등으로 둘러져 있으며 골밀도가 강해, 직접 외력을 받을 기

가 적어 탈구가 드물게 일어나는 것으로 알려져 있다.<sup>3)</sup> 때문에 거골의 골절 및 탈구는 강한 외력에 의해 발생하며 전체 골절 중 약 0.14~0.32%를 차지하는 매우 드문 손상으로 알려져 있다.<sup>1)</sup> 이는 추락 혹은 교통사고와 같이 고에너지의 외상에 의해 발생하며 주변 인대조직까지 많은 손상을 입힌다. 전 거골의 탈구는 보통 거골 자체와 족관절을 이루는 뼈들의 골절을 동반하는 경우가 많으며 그중에서 특히 내과 골절을 동반하는 경우도 많이 보고되고 있다.<sup>3,4)</sup> 또한 탈구 기전으로는 족관절의 회내전 및 회외전 시 모두 가능하며 전외측 및 전내측 탈구 모두 가능하나 전외측 방향으로의 탈구가 좀 더 많은 것으로 보고되고 있다.<sup>5)</sup>

거골의 골절 및 탈구로 인해 발생하는 골 괴사문제로 인해 거골의 혈액 공급은 많은 연구가 이루어졌으며, Mulfinger와 Trueta에 의해 거골의 주 혈액 공급 기전이 정립되었는데 거골 두 및 경부는 족배동맥과 족근동 동맥에서 분지하는 거골 경부 상방의 혈관들에 의해서 무혈성 괴사는 드물지만 거골의 체부에서는 무혈성 괴사가 일어나기 쉽다고 보고되었다.<sup>6)</sup> 이밖에도 탈구의 손상의 합병증으로는 감염, 외상성 관절염 등이 발생하기 쉬우며, 부종이 심해지기 전에 가능한 빨리 정복하여 피부 괴사 등의 연부조직 합병증을 막는 것이 중요하다. Hawkins 징후는 거골 골절 탈구 이후 6주에서 8주 시 족관절의 전후면 및 Mortise 방사선 검사로 거골 원개의 연골하골에 방사선 사진상 불용성 골 조송증, 즉 방사성 투과성이 보이는 현상으로 이는 연골하골에 혈관 울혈을 의미하며 Hawkins 징후가 보이는 경우

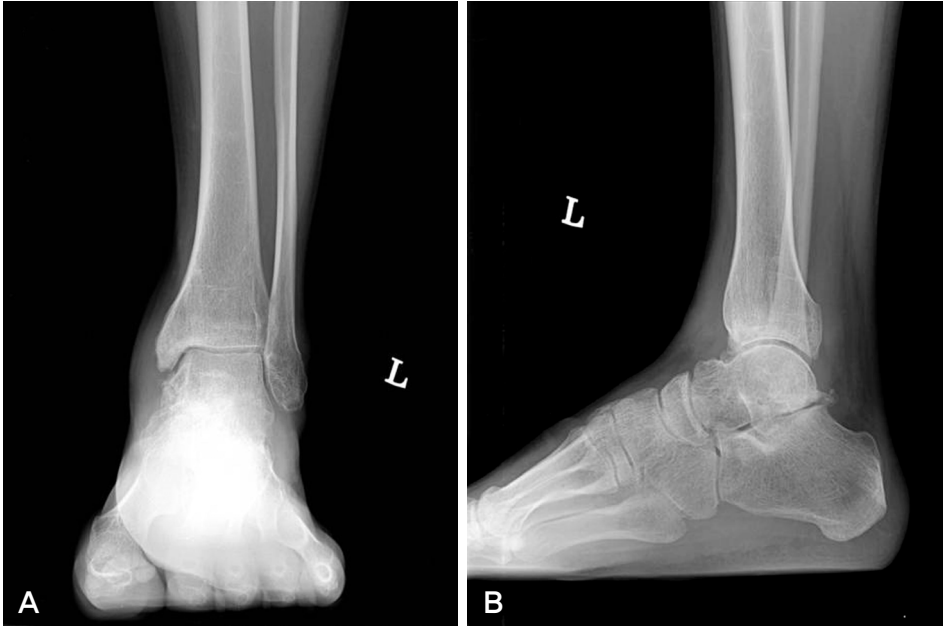


Figure 3. Postoperative plain radiographs taken 1 year 6 months after operation. Anteroposterior view (A) and lateral view (B) shows progressive mild arthritic changes but no findings of avascular necrosis of talar body.

거골의 무혈성 괴사가 발생하지 않는 소견으로 보고되고 있고, 고도의 민감도와 중등도의 특이도를 갖는 것으로 알려져 있다.<sup>7)</sup> 실제 이번 증례에서도 수상 후 7주째 처음으로 Hawkins 징후가 관찰되었으며 이후 무혈성괴사가 관찰 되지 않았다. 비교적 심한 손상에도 불구하고 본 환자에서 무혈성 괴사가 발생하지 않은 것은, 환자의 탈구가 비교적 저에너지 손상인 회전력에 의해 탈구가 발생하였다는 점, 손상 후 최소한의 단일절개로 빠른 시간 내에 정복에 성공하였다는 점, 그리고 경부 골절이 없어 체부로 가는 혈류의 차단이 없었다는 점이 본 환자에서 괴사가 발생하지 않은 이유로 판단된다.

기존에 알려진 거골의 완전 탈구의 손상 기전은 족관절 족저 굴곡 상태에서 과도한 거골하 관절의 회내전 또는 회외전으로 발생하며 교통사고 등의 고에너지에 의한 손상에 의한다고 알려져 있다. 또 탈구 형태는 전내측 및 전외측이 모두 가능하나 전외측 탈구가 좀 더 많은 것으로 보고 되고 있으며 저자들이 경험한 증례에서도 전외측 탈구 양상을 보이고 있었다. 따라서 본 증례에서 동반 된 여러 손상을 고려하여 저자들이 예상하는 손상 기전은 환자의 초기 족관절이 회내전 및 과족저굴곡 되어, 거골의 후면이 경골 전방을 넘어 굴곡되었다가 다시 족배굴곡될때 원위경골부 전면에 거골 후방의 삼각돌기가 감입되어 지렛대 역할을 하면서 거골하 관절의 골간 인대의 파열과 탈구, 심부 삼각인대의 파열, 최종적으로 거골 주상골 관절의 탈구가 발생되었을 것으로 판단된다.

거골의 골절 및 탈구는 드물게 발생하는 족관절 손상 중 하나로 그 치료 방법과 예후에 대하여 자세히 정립된 바가 없는 실정이다. 이에 본 저자들은 탈구된 거골을 정복시키고 주변 인대조직을 봉합한 뒤 일리자로프로 고정하는 치료 방법을 통하여 비록 장기적인 추시관찰이 이루어 지지 않았으나 연부조직의 괴사나 뚜렷한 거골의 무혈성 괴사 없이 비교적 만족할만한 소견을 보여 이에 보고하는 바이다.

## REFERENCES

1. Taymaz A, Gunal I. Complete dislocation of the talus-unaccompanied by fracture. *J Foot Ankle Surg.* 2005;44:156-8.
2. Kim BC, Choi SJ, Kim HT, et al. Long term follow up of avascular necrosis after talar fracture and dislocation: 5 cases. *J Korean Foot Ankle Soc.* 2005;9:31-7.
3. Hiraizumi. Y, Hara T, Takashi M, Mayehiyo S. Open total dislocation of the talus with extrusion (missing talus): report of two cases. *J Foot Ankle Surg.* 1992;13:473-7.
4. Krasin E, Goldwirth M, Otremski I. Complete open dislocation of the talus. *J Accid Emerg Med.* 2000;17:53-4.
5. Bas T, Vincent V, Alcántara P, Llabrés AJ. Complete dislocation of the talus: a report of 5 cases. *The Foot.* 1994;4:102-5.
6. Mulfinger GL, Trueta J. The blood supply of the talus. *J Bone Joint Surg Br.* 1970;52:160-7.
7. Hawkins LG. Fracture of the neck of talus. *J Bone Joint Surg Am.* 1970;52:991-1002.