

# 미니피그에서 자가치아뼈 이식의 골형성 효과에 대한 연구

정혜린<sup>1</sup> · 황주홍<sup>2</sup> · 이정근<sup>2</sup>

<sup>1</sup>동강병원 구강악안면외과, <sup>2</sup>아주대학교 의과대학 치과학교실

**Abstract** (J Korean Assoc Oral Maxillofac Surg 2011;37:375-9)

## Effectiveness of autogenous tooth bone used as a graft material for regeneration of bone in miniature pig

Hye Rin Jeong<sup>1</sup>, Ju Hong Hwang<sup>2</sup>, Jeong Keun Lee<sup>2</sup>

<sup>1</sup>Department of Oral & Maxillofacial Surgery, Dong Kang Medical Center, Ulsan,

<sup>2</sup>Department of Dentistry, Ajou University School of Medicine, Suwon, Korea

**Introduction:** This study examined the effect of autogenous tooth bone used as a graft material for bone regeneration in an artificial bony defect of minipigs.

**Materials and Methods:** Four healthy minipigs, weighing approximately 35-40 kg, were used. Four standardized artificial two-walled bony defects, 5 mm in length and depth, were made on the bilateral partial edentulous alveolar ridge on the mandible of minipigs, and autogenous tooth bone was augmented in the right side as the experimental group. On the other hand, only alloplastic bone graft material HA was grafted with the same size and manner in the left side as the control group. All minipigs were sacrificed at 4 weeks after a bone graft and evaluated histologically by Haematoxylin-eosin staining. The specimens were also evaluated semi-quantitatively via a histomorphometric study. The percentage of new bone over the total area was evaluated using digital software for an area calculation.

**Results:** All specimens were available but one in the left side (control group) and two in the right side (experimental group) were missing during specimen preparation. The amount of bone formation and remodeling were higher in all experimental groups than the control. The mean percentage area for new bone in the experimental and control groups was  $43.74 \pm 11.96\%$  and  $30.79 \pm 2.93\%$ , respectively.

**Conclusion:** Autogenous tooth bone is a good alternative to autogenous bone with the possible clinical feasibility of an autogenous tooth bone graft in the reconstruction of bony defects.

**Key words:** Autogenous tooth bone, Bony defect, Miniature pig, Histomorphometric study

[paper submitted 2011. 6. 1 / revised 2011. 10. 4 / accepted 2011. 9. 29]

## I. 서 론

골절 및 낭종, 종양 제거 후 재건 및 치주질환으로 인한 골의 흡수 후 골 결손의 보강, 임플란트 매식시 골 결손에 대한 골 이식의 필요성은 점차 증가하고 있다. 특히 상실된 치아의 회복을 위한 임플란트 술식이 보편화되고 심미적 치료에 대한 환자의 요구가 증가됨에 따라 치조골 결손부위의 골재생 수술에 대한 많은 관심이 집중되고 있다. 이상적인 골이식체는 면역반응이 없고 숙주 부위의 골생성을

유도할 수 있는 능력을 가진 줄기세포나 골 전구세포가 충분해야 하고, 치유기간 중 이식체와 숙주 인접면의 안정성이 유지되어야 하며, 빠른 골생성 및 재혈관화를 촉진해야 하는 조건을 충족시켜야 한다. 그 외에도 채취가 용이하고 경제적인 이점이 있어야 한다<sup>1</sup>.

골재생 수술을 위한 이식체로 자가골은 골형성, 골유도, 골전도성을 가진 예견성 높은 재료로 면역 거부반응이 없고 빠른 치유를 보이는 장점을 가지고 있다. 그러나 자가골은 골채취를 위한 부가적인 수술이 필요하며, 이로 인한 감염, 동통 등의 합병증과 구강내 자가골 만으로는 채득량의 한계가 있다는 단점이 있다<sup>2,4</sup>.

따라서 이와 같은 단점을 극복하고자 자가골을 대체하기 위한 여러 이식체에 대한 많은 연구가 이루어졌다. 동종골은 질환의 전염가능성을 완전히 배제할 수 없고 자가골에 비해 골형성능이 효과가 낮은 한계가 있다<sup>5,6</sup>. 이종골 이식체는 임상적으로 널리 이용되고 있으나, 조직내에서 흡수

### 이정근

443-721 경기 수원시 영통구 원천동 산5번지  
아주대학교 의과대학 치과학교실

### Jeong Keun Lee

Department of Dentistry, Ajou University School of Medicine  
San 5, Woncheon-dong, Yeongtong-gu, Suwon, 443-721, Korea  
TEL: +82-31-219-5333 FAX: +82-31-219-5329  
E-mail: arcady@ajou.ac.kr

되지 않고 오랜기간 잔존하며, 이 재료 역시 질병의 전염을 전혀 배제할 수 없다는 단점이 있다<sup>7</sup>.

합성골 이식재로 세라믹 재료 중 수산화인회석(hydroxyapatite)과 삼인산칼슘(tricalcium phosphate)과 같은 인산칼슘계 재료가 가장 일반적으로 사용되고 있다. 그러나 합성골은 가격이 저렴하면서 질병 전염의 위험성은 전혀 없지만 성장인자나 골형성 촉진인자 등 골재생을 촉진하는 요소를 함유하고 있지 않아, 직접 골형성을 일으키기 보다는 골형성 세포가 기능할수 있는 환경을 조성하는 비계(scaffold)역할을 한다<sup>8</sup>. 따라서 자가골에 부합되는 골재생 능력을 가지면서 동종골, 이종골, 합성골의 단점을 극복할 수 있는 새로운 골이식 재료에 대한 많은 연구가 이루어졌으며 최근 발치된 자가 치아를 이용하여 골성분을 추출해 낸 자가 치아뼈 이식재에 대한 보고가 있었다<sup>9</sup>. 자가 치아를 이용한 골이식재는 자가 조직이므로 면역반응 및 이물반응이 없이 생체 적합성이 우수하고 질환 전염의 우려가 없으며 환자들의 심리적인 거부반응 또한 없다. 이미 치아를 이용한 이식재인 치아뼈 분말에 대한 실험적 검증은 여러 연구와 논문에서 검증된바 있다. 발치한 치아를 회화하면 유기성분은 제거되고 무기성분인 수산화인회석이 주성분으로 남게 되는데 이를 치조골 증대를 위한 골이식 재료로 사용될 수 있는 가능성을 실험적으로 검증한 바 있다<sup>10-15</sup>. 그러나 이전의 연구는 대부분이 자가 치아를 이용한 것은 아니었다. 이에 치과학 분야에서 가장 많이 사용되는 실험동물 중 하나인 미니돼지 동물실험을 통해 발치된 자가 치아를 이용한 골이식재를 이식할 때 골형성에 미치는 영향 및 효과를 알아보하고자 한다.

## Ⅱ. 연구 대상 및 방법

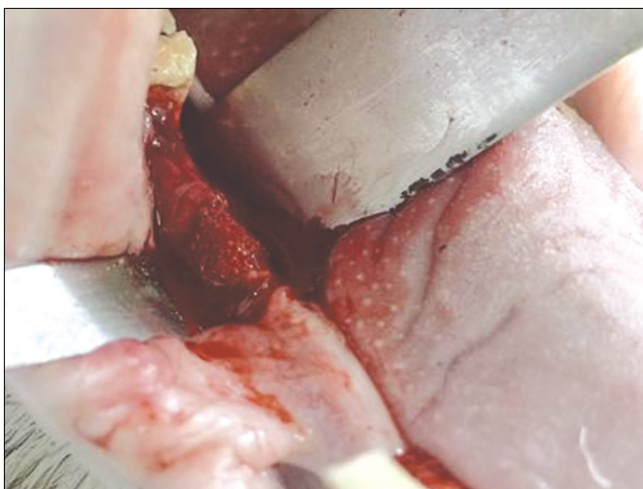
### 1. 연구 대상

본 실험에서는 일정기간 동일조건 하에 사육한 총 4마리의 건강한 수컷 미니돼지(약 35-40 kg, 생후 24개월, Prestige World Genetics, Pyeongtaek, Korea)를 실험동물로 사용하였다.

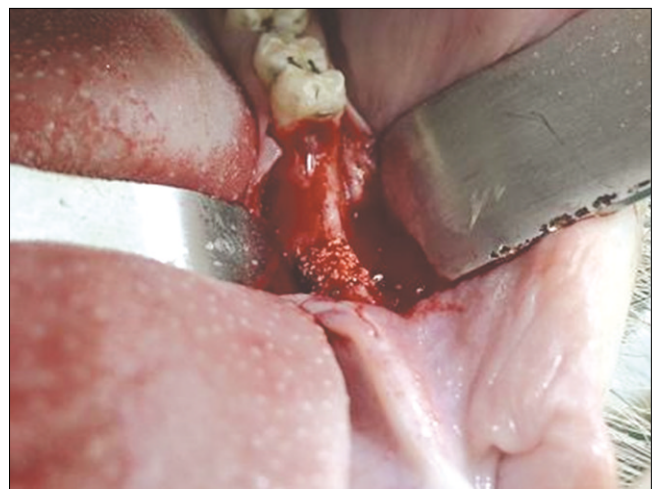
### 2. 연구 방법

실험동물의 선정과 관리, 외과적 처치 기준은 동물실험 윤리위원회 지침을 따라 승인 후 시행하였다(Medikinetics-IACUC: 100407-001). 모든 외과적 술식은 전신 마취 하에서 시행되었다.

Atropin (Kwangmyung Pharmaceutical Ind. Co. Ltd., Seoul, Korea)을 혈관주사(IV)하고, xylazine (Rompun, Bayer Korea Co., Seoul, Korea)과 ketamin (Ketara, Yuhan Co., Seoul, Korea)을 근육 주사하여 마취 전 처치하였으며, Enflurane (Gerolan, Choongwae Pharmaceutical Co., Seoul, Korea) 흡입 마취를 시행하였다. 수술 부위에는 마취 및 지혈을 위하여 lidocaine (2% 염산리도카인-에피네프린, 1.8 mL, Yuhan Co., Seoul, Korea)으로 침윤마취를 시행하였다. 하악 좌우 제1, 2, 3 소구치를 발거하여 자가 치아뼈 처리를 하고 8주간 자연 치유되기를 기다렸다. 발치 후 8주째에 협설측 판막을 형성, 거상한 후 제1대구치의 근심면에서부터 2cm 전방에 높이 및 너비 5 mm의 이벽성 골 결손부를 형성하였고 오른쪽에는 실험군으로 자가 치아뼈를 이식하고(Fig. 1) 왼쪽에는 hydroxyapatite (Bone gros, BioAlpha Inc., Seoungnam, Korea)를 이식하였다.(Fig. 2) 그 후 판막을 당



**Fig. 1.** After autogenous tooth grafting material augmentation. Hye Rin Jeong et al. Effectiveness of autogenous tooth bone used as a graft material for regeneration of bone in miniature pig. J Korean Assoc Oral Maxillofac Surg 2011



**Fig. 2.** After alloplastic graft material augmentation. Hye Rin Jeong et al. Effectiveness of autogenous tooth bone used as a graft material for regeneration of bone in miniature pig. J Korean Assoc Oral Maxillofac Surg 2011

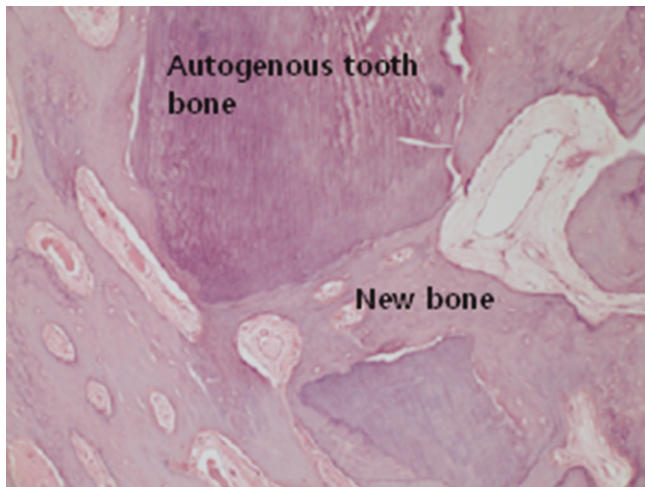겨서 위치시킨 후 흡수성 봉합사로 봉합해 주었다. 수술 직후 항생제를 근육주사 하고 수술 부위를 보호하기 위하여 육안적 창상 치유가 완료될 때까지 유동식을 섭취하도록 하였다.

### 3. 조직계측학적 평가

실험동물을 이식 4주 후에 희생시키고 결손부와 주위 조직을 포함하여 블록으로 적출하여 생리 식염수로 깨끗이 씻은 후, 10% 완충 고정액(buffered formalin)에 10일 이상 고정하였다. 포름산(formic acid)를 이용하여 탈회시킨 후 시편을 에탄올로 탈수시키고 파라핀에 포매하여 표본을 제작하고, 헤마톡실린-에오진(Hematoxylin-eosin)으로 염색 후 병리조직학적으로 관찰하였으며 광학현미경 Olympus BX-51 (Olympus Co., Tokyo, Japan) 으로 관찰하였다. 조직계측학적 분석은 표본을 광학현미경 100배의 배율로 확대하여 시행하였고 현미경에 부착된 디지털 카메라로 디지털 영상을 얻은 다음 영상분석 프로그램(Kappa Image Base-metreo, Opto-Electronics, Gleichen, Germany)으로 획득된 영상에서 나타난 전체 결손부에 대한 새로 형성된 광화골의 비율(NB%, area of newly formed mineralized bone)을 분석 및 측정하였다.

### 4. 통계적 분석

각 이식제에서 광화 신생골의 형성량(NB%)을 Mann Whitney U test를 이용하여 유의수준 95%에서 통계적인 유의성을 평가하였다.



**Fig. 3.** Experimental group after 4 weeks (H-E stain, ×100 ).  
Hye Rin Jeong et al: Effectiveness of autogenous tooth bone used as a graft material for regeneration of bone in miniature pig. J Korean Assoc Oral Maxillofac Surg 2011

## Ⅲ. 결 과

### 1. 임상적인 소견

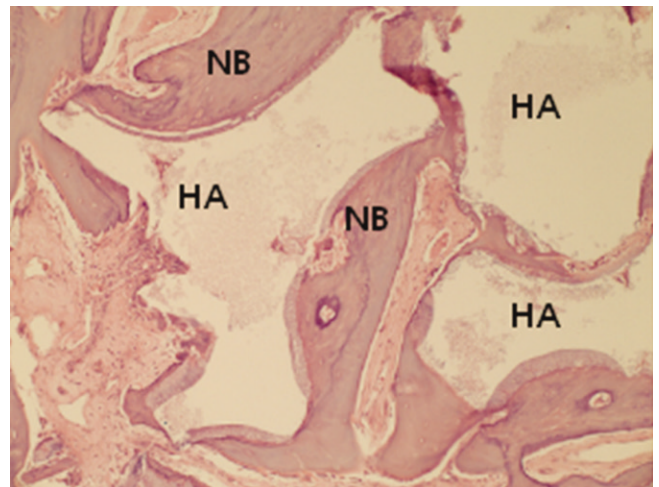
실험동물은 관찰기간 동안 건강하였고 이식 부위는 양호하게 치유되었다. 모든 군에서 감염이나 부종, 골이식재의 노출 같은 특별한 합병증은 관찰되지 않았다.

### 2. 조직학적 소견

골이식 4주 치유기간 후 실험군에서는 활발한 신생골 형성 양상을 보이는데 이식골의 흡수 및 치환에 의한 신생골의 대치가 관찰되었고 특히 결손부 변연부로부터의 신생골의 형성이 관찰되며 결손부 중앙 부위에서 이식재 주위로 변연과 분리된 형태의 상당량의 신생골 형성이 관찰되었다.(Fig. 3) 결손부 변연으로부터 결손부 중앙방향으로 신생골 형성이 관찰되었다. 대조군에서도 골이식 4주 치유기간 후 활발한 신생골의 양상을 보였으나 실험군에 비해 그 정도가 덜하였고 결손부 변연으로부터의 신생골의 형성 및 이식재 주위로 침착(apposition)에 의한 신생골 형성이 관찰되었다.(Fig. 4)

### 3. 조직계측학적 소견

조직계측학적 결과 대조군이 실험군에 비해 신생골 형성량이 적게 나타났다. 4주 실험군의 신생골 면적비는 43.74%, 4주 대조군의 신생골 면적비는 30.79%를 보였다.(Table. 1) 계측 결과에 대한 Mann Whitney U 분석에서



**Fig. 4.** Control group after 4 weeks (H-E stain, ×100).  
NB, new bone; HA, hydroxyapatite  
Hye Rin Jeong et al: Effectiveness of autogenous tooth bone used as a graft material for regeneration of bone in miniature pig. J Korean Assoc Oral Maxillofac Surg 2011

**Table 1.** The ratio of new bone to bone defect in each group

| Number of minipig | New bone forming area (%) |               |
|-------------------|---------------------------|---------------|
|                   | Experimental group        | Control group |
| 1                 | 29.93                     | 27.41         |
| 2                 | 50.48                     | 34.05         |
| 3                 | 50.81                     | 32.21         |
| 4                 | lost                      | 29.49         |
| Mean ± SD (%)     | 43.74 ± 11.96             | 30.79 ± 2.93  |

Hye Rin Jeong et al: Effectiveness of autogenous tooth bone used as a graft material for regeneration of bone in miniature pig. J Korean Assoc Oral Maxillofac Surg 2011

P value는 0.157로 실험군과 대조군은 통계학적으로 유의한 차이를 보이지 않았다.(P>0.05)

#### IV. 고 찰

골 결손부 수복 후에 면역반응 및 이물반응이 없고 빠른 골형성 및 재혈관 형성, 생체 적합성 등을 고려할 때 골이식 후 예후는 자가골이 가장 좋은 것으로 알려져 왔으며 가장 이상적이라 하겠다. 그러나 자가골은 채취할 수 있는 골량의 한계점, 공여부의 부가적인 수술과 이에 따르는 합병증, 후유장애 등의 단점 때문에 동종골 및 이종골에 대한 연구가 진행되었고 임상에도 많이 사용되었다. 그러나 동종골의 경우 골유도능을 가지는 것으로 알려진 골형성 단백질에 의한 골재생 효과를 기대하였지만, 적정량의 골형성 단백질의 존재 및 효과에 대해 의문이 제기되었고 질환의 전염가능성을 완전히 배제할 수 없다는 제한점이 존재한다<sup>5,6</sup>.

이종골 또한 늦은 재혈관화, 면역 거부반응, 질환의 전염 가능성 및 고비용 등의 단점이 있어 인공적으로 제작한 합성골 재료가 개발되었으며 그 중에서도 가장 많이 사용되고 있는 재료 중 하나가 수산화인회석이다<sup>7</sup>. 수산화인회석은 치아 및 골조직과 유사한 화학적 구조를 가지고 있어 생물학적으로 조직친화성이 우수하고 인접 골조직과 잘 융합되는 장점을 가지고 있다. 그러나 비싼 가공비, 가공상의 문제와 복잡한 기술, 유동성 등의 단점을 가지고 있다. 수산화인회석의 신생골 유도 능력에 대해서도 밝혀진 바가 없고, 일반적으로 골형성을 유도하지는 않으며 때로 신생골을 전도하는 역할로 알려져 있다.

그에 비해 자가 치아를 이용한 골이식재는 자가 조직이므로 골전도 뿐만 아니라 골유도 효과도 기대할 수 있으며 면역반응 및 이물반응 없이 생체적합성이 우수하고 질환 전염의 우려가 없으며 기준에 임상에서 버려지던 치아들을 유용하게 재처리할 수 있고 제작방법도 비교적 간단하다. 또한 기준에 동종골, 이종골 이식 시 환자들이 보이던 심리적인 거부반응도 없다. 치아회분말은 자가 조직이 아

닌 동종조직이나 이종조직에 한하여 실험한 것이 많아 감염 가능성 및 질병의 전이 가능성으로 인해 유기물질을 모두 제거해야 했지만<sup>10-15</sup>, 자가 치아를 이용한 골이식재의 경우 그런 위험성이 없으므로 무기질 성분 및 유기질 성분을 모두 보존할 수 있으며 치아의 상아질과 백악질에 보존된 유기질에는 type I collagen과 BMP를 포함한 다수의 골성장 요소들이 포함되어 빠른 치조골 재생 및 골형성을 보인다<sup>9</sup>. 무기물질만 존재하던 치아 뼈분말이 골전도 효과만을 기대할 수 있었던 데 반해 유기물질과 무기물질을 같이 보존한 현재의 자가 치아뼈 이식재는 골전도능 뿐 아니라 골유도능 또한 기대해 볼 수 있다<sup>9</sup>.

치아의 상아질, 백악질 및 치주인대 등에는 골형성 효과가 있는 성장인자들이 많이 포함되어 있다는 연구결과가 많다. Ike와 Urist는 BMP-2가 골 형성에 중요한 골유도 효과를 보임을 증명하였고<sup>16</sup> 상아질은 골과 유사하게 IGF-II, BMP-2, TGF-beta 같은 성장인자들을 포함한다고 발표된 바 있다<sup>17</sup>. 백악질, 백악질모세포 등은 TGF-beta, IGF-I, PDGF 등을 포함한다고 알려져 있다<sup>18</sup>. Emecen 등은 치주인대 또한 TGF-beta, IGF-I, basic fibroblast growth factor, vascular endothelial growth factor, BMP-2, PDGF, type I collagen 등을 포함한다고 발표한 바 있다<sup>19</sup>. 쥐의 하악골 결손부에 쥐의 자가 치아뼈 이식재와 쥐의 장골에서 채취한 뼈의 효과를 비교한 실험에서 Nampo 등이 자가 치아뼈 이식재를 이식한 실험군에서 더 우수한 골형성을 보인다고 발표하였는데 이 실험에서도 골이식재 내에서 많은 성장인자들이 관찰되었다<sup>20</sup>.

본 실험에서는 미니돼지를 사용하였는데 그 이유는 사람과 미니돼지의 치아성분 및 치조골의 기본적인 구성성분이 유사함이 알려져 있으며 여러 이유로 미니돼지는 치과 영역에서 줄기세포연구 및 그 외 골이식 실험시 많이 사용되는 동물 중 하나이기 때문이다<sup>21</sup>. 본 실험의 결과 자가 치아를 이용한 골이식재를 이식한 실험군에서 4주군의 초기 골형성능이 우수함을 보였으며 초기에 이식한 자가 치아뼈 골이식재는 점차적으로 흡수되고 새로운 골로 치환되며 새로 형성된 골은 남아있는 치아이식재 주위로 긴밀한 결합을 보임을 관찰할 수 있었다. 그에 반해 대조군인 합성골 이식재는 흡수가 느리며 남아있는 이식재 주위로 신생골이 형성되기보다 기존골 변연 부위에서 더 많이 관찰되는 경향을 보였다. 상대적으로 실험군에서 초기 골형성이 더 활발한 것을 관찰할 수 있었고 새롭게 형성된 골량도 더 많음을 관찰할 수 있었다. 개체수가 많지 않아 비모수 통계 처리 결과 통계적 유의성이 없었던 점, 미니돼지의 치아에 대한 자세한 분석이 이루어지지 않았으며 장기간 추적 조사가 이루어지지 않은 점, 골 결손부를 형성하고 치유를 기다렸다가 만성적 골 결손부(chronic bony defect) 부위에 골이식을 하는 실험이 아니라는 점 등이 이 연구의 한계점으로 남아있다. 자가 치아뼈 이식재의 골유도능을 확실히 평가하기 위한 추가적인 실험 연구들이 필요하지만 현재까

지 알려진 자가골 이식의 장점을 살릴 수 있고 공여부 morbidity의 감소라는 추가적인 장점을 살릴 수 있는, 자가 치아를 이용한 골이식을 새로운 골이식법으로 제안하는 바이다.

## V. 결 론

본 연구의 목적은 발치된 자가 치아로 골이식재를 만들어 골 결손부에 수복할 때의 효과를 알아보기 위함이었다. 실험 결과 통계학적으로 유의적인 차이는 없었으나 대조군보다 실험군에서 모두 더 우수한 초기골 형성을 보였으며 골형성량 또한 많이 관찰되었다. 게다가 자가 치아뼈 이식은 기존에 사랑니 발치나 치주질환으로 인한 발치 및 치아우식으로 인한 발치 등을 통해 적출되어 버려졌던 치아를 재활용할 수 있다는 부가적인 장점이 있다.

위와 같은 결과들을 통해 자가 치아를 이용한 골이식재는 임상적으로 사용하기에도 무리가 없고 기존의 자가골을 대체할 수 있는 효과적인 골 이식재라 생각된다.

## References

1. Alberius P, Dahlin C, Linde A. Role of osteopromotion in experimental bone grafting to the skull: a study in adult rats using a membrane technique. *J Oral Maxillofac Surg* 1992;50:829-34.
2. Hiatt WH, Schallhorn RG. Intraoral transplants of cancellous bone and marrow in periodontal lesions. *J Periodontol* 1973;44:194-208.
3. Ellegaard B, Karring T, Davies R, Løe H. New attachment after treatment of intrabony defects in monkeys. *J Periodontol* 1974;45:368-77.
4. Schallhorn RG. Present status of osseous grafting procedures. *J Periodontol* 1977;48:570-6.
5. Quattlebaum JB, Mellonig JT, Hensel NF. Antigenicity of freeze-dried cortical bone allograft in human periodontal osseous defects. *J Periodontol* 1988;59:394-7.
6. Schwartz Z, Mellonig JT, Carnes DL Jr, de la Fontaine J, Cochran DL, Dean DD, *et al.* Ability of commercial demineralized freeze-dried bone allograft to induce new bone formation. *J Periodontol* 1996;67:918-26.
7. Sogal A, Tofe AJ. Risk assessment of bovine spongiform encephalopathy transmission through bone graft material derived from bovine bone used for dental applications. *J Periodontol* 1999;70:1053-63.
8. Han T, Carranza FA Jr, Kenney EB. Calcium phosphate ceramics in dentistry: a review of the literature. *J West Soc Periodontol Periodontol Abstr* 1984;32:88-108.
9. Kim YK, Kim SG, Byeon JH, Lee HJ, Um IU, Lim SC, *et al.* Development of a novel bone grafting material using autogenous teeth. *Oral Surg Oral Med Oral Pathol Oral Radiol Endod* 2010;109:496-503.
10. Kim SG, Yeo HH, Kim YK. Grafting of large defects of the jaws with a particulate dentin-laster of Paris combination. *Oral Surg Oral Med Oral Pathol Oral Radiol Endod* 1999;88:22-5.
11. Kim SG, Chung CH, Kim YK. Grafting defects using a particulate dentin-laster of Paris combination for implant placement: a case report. *Hosp Dent Oral-Maxillofac Surg* 2001;13:127-30.
12. Kim SG, Chung CH, Kim YK, Park JC, Lim SC. Use of particulate dentin-laster of Paris combination with/without platelet-rich plasma in the treatment of bone defects around implants. *Int J Oral Maxillofac Implants* 2002;17:86-94.
13. Hwang YJ, Kim SG, Yoon JH, Lim SC. Effect of the bone regeneration of the mixture of human, bovine, pig, rabbit, or dog tooth-ash and the plaster of Paris in rats. *J Korean Assoc Maxillofac Plast Reconstr Surg* 2004;26:155-61.
14. Park SS, Kim SG, Lim SC, Ong JL. Osteogenic activity of the mixture of chitosan and particulate dentin. *J Biomed Materials Res A* 2008;87:618-23.
15. Kim SG, Kim HK, Lim SC. Combined implantation of particulate dentin, plaster of Paris, and a bone xenograft (Bio-Oss) for bone regeneration in rats. *J Craniomaxillofac Surg* 2001;29:282-8.
16. Ike M, Urist MR. Recycled dentin root matrix for a carrier of recombinant human bone morphogenetic protein. *J Oral Implantol* 1998;24:124-32.
17. Gao J, Symons AL, Bartold PM. Expression of transforming growth factor-beta 1(TGF-beta1) in the developing periodontium of rats. *J Dent Res* 1998;77:1708-16.
18. Saygin NE, Tokiyasu Y, Giannobile WV, Somerman MJ. Growth factors regulate expression of mineral associated genes in cementoblasts. *J Periodontol* 2000;71:1591-600.
19. Emecen P, Akman AC, Hakki SS, Hakki EE, Demiralp B, Tözüm TF, *et al.* ABM/P-15 modulates proliferation and mRNA synthesis of growth factors of periodontal ligament cells. *Acta Odontol Scand* 2009;67:65-73.
20. Nampo T, Watahiki J, Enomoto A, Taguchi T, Ono M, Nakano H, *et al.* A new method for alveolar bone repair using extracted teeth for the graft material. *J Periodontol* 2010;81:1264-72.
21. McKee MD, Aoba T, Moreno EC. Morphology of the enamel organ in the miniature swine. *Anat Rec* 1991;230:97-113.