

## 선천성 식도 폐쇄 환자에서 출생 후 위루관 삽입술과 계속적인 금식상태에서 근본수술 후 발생한 비후성 유문 협착증 - 1예 보고 -

계명대학교 의과대학 동산의료원 소아외과

정은영 · 최순옥 · 박우현

### 서 론

비담즙성 구토를 주소로 하는 비후성 유문협착증은 생후 2~8 주에 발생하며, 유문 절개술로 치료되는 외과적 질환으로 정확한 원인이나 병태생리는 현재까지 명확하지 않다. 기관식도루를 동반한 선천성 식도폐쇄 (Esophageal atresia with tracheoesophageal atresia)로 수술 받은 환자가 수유를 진행한 이후 비후성 유문협착증으로 진단되어 수술 받은 경우는 문헌에 보고되어 있지만<sup>1-4</sup>, 금식상태에서 유문협착증이 발생하였다는 보고는 없다. 저자들은 기관식도루를 동반한 선천성 식도폐쇄 환자가 한 번도 수유를 진행한 적이 없는 상태에서 비후성 유문협착증이 진단되어 수술받은 환자를 치험하였기에 문헌고찰과 함께 보고하는 바이다.

### 증 례

생후 1일된 남아가 출생 후 과도한 타액 분비와 입위관 삽입이 되지 않아 본원으로 전원되었다. 환자는 재태기간 40주 4일, 출생 체중 3180g으로 정상질식분만으로 태어난 첫 번째 아이였으며 출생시 1분 및 5분 APGAR 점수는 각각 8점 및 9점이었다. 내원 당시 환자의 생체징후는 안정적이었다. 신체검사상 구강 및 비강내에 거품형태의 분비물이 과도하게 있었으며 입위관 삽입이 진행되지 않아 식도폐쇄증이 의심되었다. 내원 시 촬영한 단순 및 측위 흉부사진상 2번째 흉추의 상부경계에 입위관의 끝이 위치하였으며 복부촬영에서는 장내음영이 관찰되어 식도폐쇄 및 원위부 기관식도루로 진단하였다. 심초음파상 4mm 크기의 심방중격결손과 2mm 크기의 대동맥관개존증이 관찰되었으나 그외에 다른 동반기형은 관찰되지 않았다. 생후 2일에 장격(long gap)의 기관식도루를 동반한 선천성 식도폐쇄가 의심되어 위루술(gastrostomy) 및 중심정맥삽관술을 시행하였고 이후 금식상태로 총경정

접수일: 11/6/15 게재승인일: 11/8/30  
교신저자: 최순옥, 700-712 대구시 중구 동산동 194번  
지 계명대학교 의과대학 동산의료원 외과  
Tel : 053)250-7323, Fax : 053)250-7322  
E-mail: choi1635@dsmc.or.kr

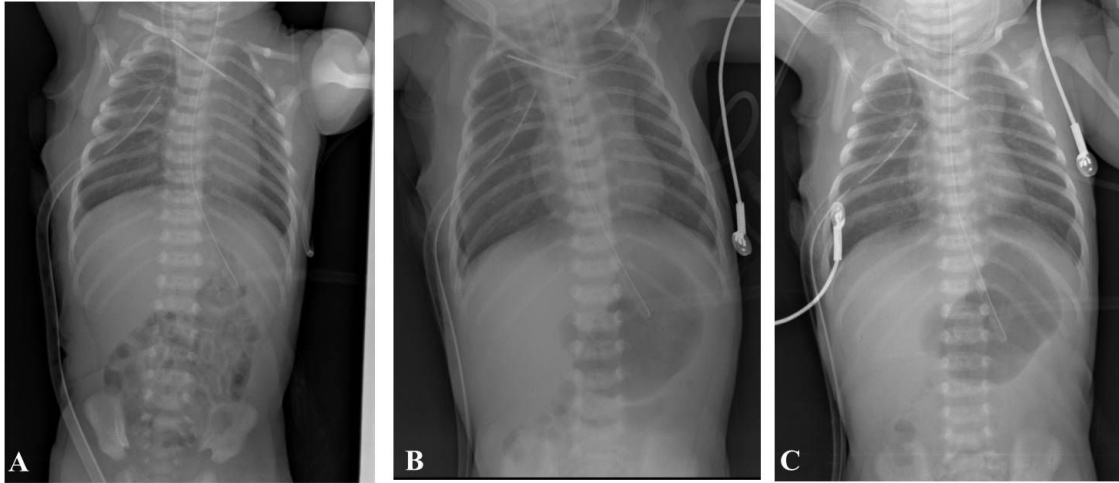


Fig. 1. Serial chest PA and simple abdominal X-rays. A. Three days after corrective esophageal surgery shows normal pattern of bowel gas. B. The film of 5<sup>th</sup> postoperative day presents dilated stomach and decreased small bowel gas. C. At 7<sup>th</sup> day, stomach still remains dilated.

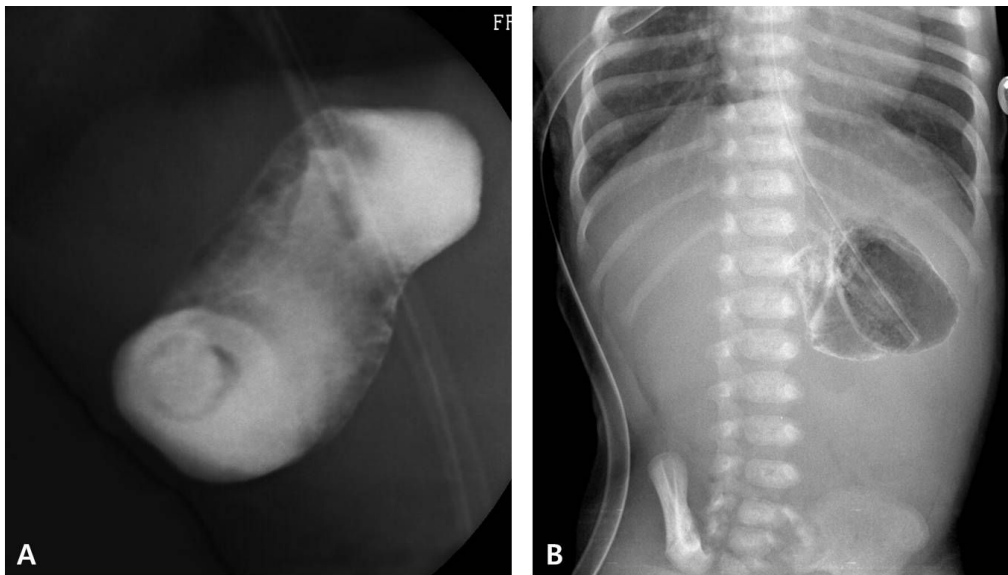


Fig. 2. A. Upper GI series at 7th day of esophageal repair shows almost no passage of contrast through the pyloric canal. B. There is no passage of contrast three hours later.

맥 영양공급으로 지냈으며 생후 16일에 기관식도루 결찰 및 식도 단단문합술을 시행하였다. 식도 단단문합술 후 4일까지는 흉부 및 복부사진상 위장관 공기음영이 정상적이었으나 5일째부터 단순복부촬영에서 위공기

음영이 증가하고, 소장으로 넘어가는 가스가 감소하고 위루관과 입위관을 통한 위배액량이 증가되었다(그림 1). 식도 단단문합술 후 7일째 식도문합부위 확인을 위해 시행한 식도조영술에서 문합부 협착 및 누출의 소견

은 없었으나 조영제가 위 유문부에서 정체되는 위출구폐색 소견을 보였다(그림 2). 복부에 만져지는 종괴의 소견은 없었으나, 단순복부사진에서 지속적으로 위가 팽만된 소견을 보여 복부초음파를 시행하였고 두께 7mm, 길이 17mm의 비후성 유문협착증을 진단하였다. 식도 단단문합술 후 9일째 우측 상복부 절개를 통해 Ramstedt 유문절개술을 시행하였다. 술 후 다음날부터 환자의 식이는 정상적으로 진행되었으며 유문절개술 후 7일째 퇴원하였다. 환자는 퇴원 후 4개월째 까지 수유가 잘 진행되고 있으며, 별다른 문제없이 추적관찰 중이다.

## 고 찰

비후성유문협착증은 출생 1000명당 3명의 빈도로 발생하고 지역이나 인종에 따라 빈도가 다양한 것으로 알려져 있지만<sup>5,6</sup>, 최근 일부 역학조사에서는 발생 빈도가 감소하는 것으로 보고되고 있다<sup>7</sup>. 비후성유문협착증의 뚜렷한 병인은 정확히 밝혀진 바는 없으며, 태생기 발생 과정의 장애보다는 생후 알 수 없는 원인에 의해 유발된다고 알려져있다<sup>5,6</sup>. 식도폐쇄증은 VACTERL 증후군 외에 신경계 및 염색체 이상 등을 동반할 수 있으며, 비후성유문협착증이 식도폐쇄증과 함께 나타나는 경우는 1% 정도로 드물게 보고되었다. Glasson 등<sup>1</sup>은 107명의 식도폐쇄증 환자를 수술하여 3.7%에서 술 후 발생한 비후성 유문협착증을 보고한 바 있다. 식도폐쇄증에서 동반되는 선천성 기형의 경우는 출생시 발견되는 경우가 대부분이지만, 비후성 유문협착증은 대부분이 생후 3주에서 6주사

이에 진단되어 수술받는 질환으로 식도폐쇄증의 수술 이후에도 유사한 시간이 흐른 후 발생하였다고 보고되고 있다<sup>2,3</sup>. 본 증례의 경우도 생후 23일째 진단되어 다른 문헌과 차이가 없었다.

비후성 유문협착증의 발생기전에 대해, Lynn 등<sup>8</sup>은 우유 응유성분(milk curd)이 위 근육에 의해 연속되는 유문부위를 강하게 통과하면서 유문부의 점막 및 점막하층에 부종을 유발하고, 이로 인해서 유문관(pyloric canal)의 협착 및 유문 근육 비후가 일어나는 일련의 악순환에 의해 생긴다고 주장하였다. 실제로 식도폐쇄증 환자에서 비후성 유문협착이 발생한 다른 증례들의 경우에도 모두 수유진행 중에 증상이 나타났다<sup>2,3</sup>. 특히 분유수유를 하는 경우 모유수유에 비해 비후성 유문협착증의 발생빈도가 2.9배 높게 나타나는 것으로 알려져 있다<sup>9</sup>. Webb 등<sup>10</sup>은 분유 수유의 증가에 따라 비후성 유문협착증의 빈도가 함께 증가하는 원인으로 모유에 비해 저용질 분유의 성분이 위배출을 지연시키는 것과 연관이 있다고 하였다. Ahmed 등<sup>11</sup>은 식도폐쇄 환자들 중 위루관을 거치한 경우 비후성 유문협착증을 동반하는 빈도가 많다고 보고하였는데, 그 이유로는 위루관으로 식이를 진행하는 경우 조절되지 않는 빠른 속도로 튜브 식이를 진행하는 것이 유문부 점막과 점막하 및 근육 비후에 영향을 미칠 수 있다고 하였다. 하지만, 본 증례의 경우 출생 직후부터 금식상태였고 위루술을 시행하였으나 식이를 전혀 진행하지 않았음에도 불구하고 비후성 유문협착증이 유발되었으며 이러한 사실은 비후성 유문협착증이 식이진행 여부와 관계가

없다는 것을 시사한다고 하겠다. 현재까지 비후성 유문협착증의 요인으로 유전적, 환경적, 호르몬, 평활근 및 유문부 신경분포등 많은 연구가 진행되어 있지만 아직까지 명확한 원인을 제시하지는 못하고 있다<sup>5,12</sup>.

저자들은 기관식도루를 동반한 선천성 식도폐쇄 환자에서 식도 단단문합술후 금식상태에서 생후 23일에 비후성 유문협착증으로 유문절개술을 받은 환자를 치험하였다. 기관식도루를 동반한 선천성 식도폐쇄 환자에서 비후성 유문협착증은 드물게 발생할 수 있으며, 비록 금식상태라 하더라도 입위관 배출량의 증가와 지속적인 위음영 비대와 함께 소장외 공기음영이 감소되는 소견을 보일 때는 유문부협착의 가능성을 의심하고 감별진단을 해야 할 것으로 생각한다.

## 참 고 문 헌

1. Glasson MJ, Bandrevics V, Cohen DH: *Hypertrophic pyloric stenosis complicating esophageal atresia*. Surgery 74:530-535, 1973
2. Kilic N, Gurpinar A, Kiristioglu I, Dogruyol H: *Association of oesophageal atresia and hypertrophic pyloric stenosis*. Acta Paediatr 89:118-119, 2000
3. Magilner AD: *Esophageal atresia and hypertrophic pyloric stenosis: sequential coexistence of disease (case report)*. AJR Am J Roentgenol 147:329-330, 1986
4. Qvist N, Rasmussen L, Hansen LP, Pedersen SA: *Development of infantile hypertrophic pyloric stenosis in patients treated for oesophageal atresia. A case report*. Acta Chir Scand 152:237-238, 1986
5. Panteli C: *New insights into the pathogenesis of infantile pyloric stenosis*. Pediatr Surg Int 25:1043-1052, 2009
6. Grosfeld JL: *Pediatric Surgery*. in James A. O'Neill AGC, Eric Fonkalsrud, (ed): *Hypertrophic Pyloric Stenosis*(ed 6th edition) Philadelphia, Mosby Elsevier, 2006, Pp1215-1224
7. Sommerfield T, Chalmers J, Youngson G, Heeley C, Fleming M, Thomson G: *The changing epidemiology of infantile hypertrophic pyloric stenosis in Scotland*. Arch Dis Child 93:1007-1011, 2008
8. Lynn HB: *The mechanism of pyloric stenosis and its relationship to preoperative preparation*. Arch Surg 81:453-459, 1960
9. Habbick BF, Khanna C, To T: *Infantile hypertrophic pyloric stenosis: a study of feeding practices and other possible causes*. CMAJ 140:401-404, 1989
10. Webb AR, Lari J, Dodge JA: *Infantile hypertrophic pyloric stenosis in South Glamorgan 1970-9. Effects of changes in feeding practice*. Arch Dis Child 58:586-590, 1983
11. Ahmed S: *Infantile pyloric stenosis associated with major anomalies of the alimentary tract*. J Pediatr Surg 5:660-666, 1970
12. Ohshiro K, Puri P: *Pathogenesis of infantile hypertrophic pyloric stenosis: recent progress*. Pediatr Surg Int 13:243-252, 1998

**Hypertrophic Pyloric Stenosis Occurring in Fasting State  
with Gastrostomy After Surgery for Esophageal Atresia  
with Tracheoesophageal Fistula**

**Eunyoung Jung, M.D., Soon-Ok Choi, M.D., Woo Hyun Park, M.D.**

*Department of Pediatric Surgery, Dongsan Medical Center,  
Keimyung University School of Medicine,  
Daegu, Korea*

The onset of hypertrophic pyloric stenosis in the postoperative course of esophageal atresia with tracheoesophageal fistula is rarely reported. The diagnosis could be delayed due to its mimicking symptoms of other postoperative complications including gastroesophageal reflux or anastomotic stricture. We present an infant who had surgery for esophageal atresia with tracheoesophageal fistula. He had never fed since birth. The infant presented with an increased amount of orogastric tube drainage and consistently distended gastric air on simple abdominal X-ray. Abdominal ultrasonography showed hypertrophic thick pyloric muscle. The diagnosis of pyloric stenosis was confirmed and is rarely reported. The diagnosis could be delayed due to its mimicking symptoms of other postoperative complications including gastroesophageal reflux or anastomotic stricture. We present an infant who had surgery for esophageal atresia with tracheoesophageal fistula. He had never fed. The infant presented with uring surgery. After pyloromyotomy, the patient's condition improved.

**(J Kor Assoc Pediatr Surg 17(1):88-92), 2011.**

**Index Words :** *Hypertrophic pyloric stenosis, Esophageal atresia, Tracheoesophageal fistula, Fasting*

---

**Correspondence :** *Soon-Ok Choi, M.D., Department of Pediatric Surgery, Dongsan Medical Center, Keimyung University School of Medicine, 194 Dongsan-dong, Jungu, Daegu 700-712, Korea*  
Tel : 053)250-7323, Fax : 053)250-7322  
E-mail: choi1635@dsmc.or.kr