

# ANSWER ?

What is your diagnosis?

최지혜

해마루 동물병원 부원장

대한수의사회

학술홍보국제협력위원회 위원

vetwelcom@hanmail.net



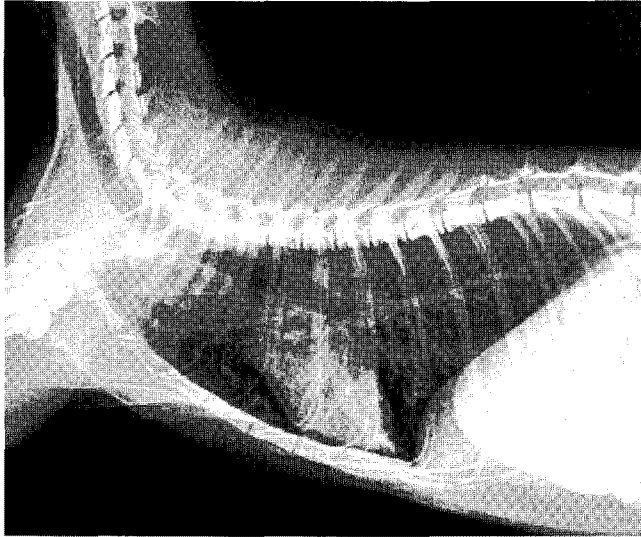
고양이가 기침을 보이는 대표적인 질환으로는 고양이 천식 (asthma)가 있습니다. 임상적으로나 병리학적으로 고양이의 천식은 사람에서 발생하는 천식과 유사한 소견을 보여 천식이라는 이름이 붙은 질병입니다. 천식은 기관지나 세기관지 같은 말초 호흡기계내에 만성적인 염증성 질환이 발생한 것으로 기침이나 운동불내성 같은 증상을 일으킵니다. 이런 증상은 기관지내에 과도한 점액의 축적, 기관지벽의 부종이 발생하거나 기관지 수축이 일어나는 다양한 기전에 의해 기도가 조아져 산소가 원활하게 들어오지 못해 나타나게 됩니다.

고양이 천식이 발생하면 호흡이 힘들고 기침을 하거나 숨쉬기 힘들어 쉼쉼거리는 현상을 보이지만, 천식을 진단할 단독 검사는 없는 것이 임상에서 가장 큰 어려움 중 하나입니다.

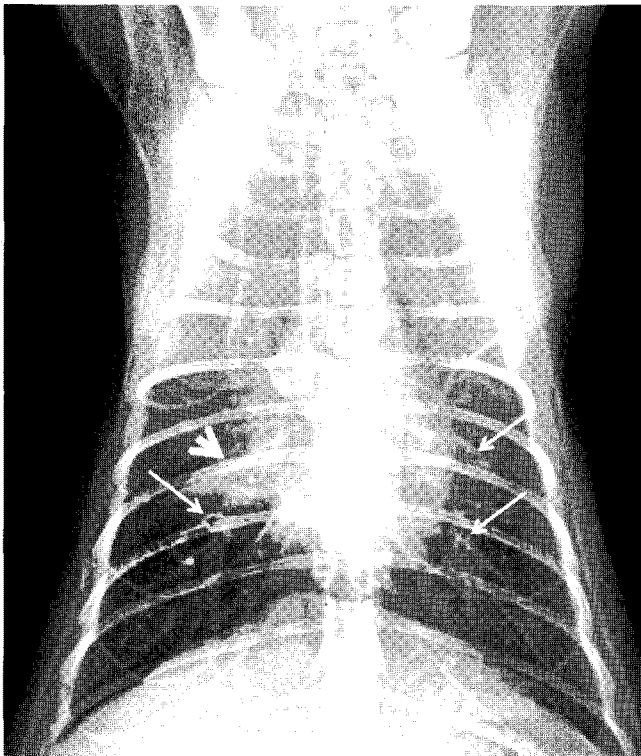
만성 기관지염이나 심부전, 폐렴 (세균성 혹은 드물긴하지만, 곰팡이성), 악성 폐종양, 심장사상충이나 폐충 같은 기생충성 질환, 호흡기계 유입된 이물 등 기침과 호흡 곤란을 보일 수 있는 다른 질환을 배제한 후 천식을 진단할 수 있습니다. 다행인 점은, 만성 기관지염 이외 위에서 언급한 다른 질환들은 기침이나 쉼쉼 거리는 숨소리 같이 천식에서 보일 수 있는 증상 이외 다양한 전신 증상이 함께 나타나기 때문에 감별이 가능합니다.

따라서, 임상에서는 방사선 검사상 천식을 의심할만한 소견을 보이고, 기침, 호흡 곤란, 쉼쉼 거리는 숨소리 등의 임상 증상이 나타나면 천식을 진단할 수 있습니다. 이와 같이, 고양이 환자에서 천식을 진단하는데 방사선 검사는 매우 중요합니다.

방사선 검사상 기관지벽이 비후된 소견이 보이며, 이는 '기차길 소견', 혹은 '도넛 소견' 이라고 합니다. 심한 기관지 침윤 이외 간질 침윤이 동반되기도 하며, 기관지 내강에 과도한 점액으로 폐색이 발생하면 특정 폐엽이 경화되고 무기폐로 진행하기도 합니다. 천식이 심한 환자에서는 말단 기도내에 공기가 trapping되면서 흉강 용적이 커지고, 횡격막이 복강쪽으로 압박되어 횡격막 몸통 부위가 늑골 12-13번 부위까지 변위되고, 횡격막이 편평해지는 소견이 보이기도 합니다.



위의 흉부 외측상에서 폐 엽 전체적으로 심한 기관지 침윤과 간질 침윤이 관찰됩니다. 이로 인해 폐에 고밀도의 선상의 음영이 다수 확인됩니다.





복배상에서도 폐에 고밀도의 선상 음영이 다수 확인(긴 화살표)되며, 우측 중엽에는 국소적으로 폐포 침윤(짧은 화살표)이 발생한 상태입니다.

이 경우 산소를 공급하고 기관지 확장제와 steroid 제제에 비교적 빠르게 반응을 보이는 것도 천식의 특징적인 경과입니다. 천식을 만성 기관지염과 감별하기 위해 기관기관지 분비물에 대한 세포화 검사를 실시하기도 합니다.

고양이 천식의 경우 호산구가 다수 관찰되기 때문에 이를 바탕으로 호중구가 주를 이루는 만성 기관지염과 감별하기도 하지만, 천식에서도 호중구가 증가하기도 하며, 정상적인 고양이에서도 호산구가 다수 관찰되기도 하므로 이 검사는 천식의 진단에 특이적인 검사 방법은 아닙니다. 