



QUESTION??

What is your diagnosis?

최 지 혜

해마루 동물병원 부원장

대한수의사회

학술홍보국제협력위원회 위원

vetwelcom@hanmail.net



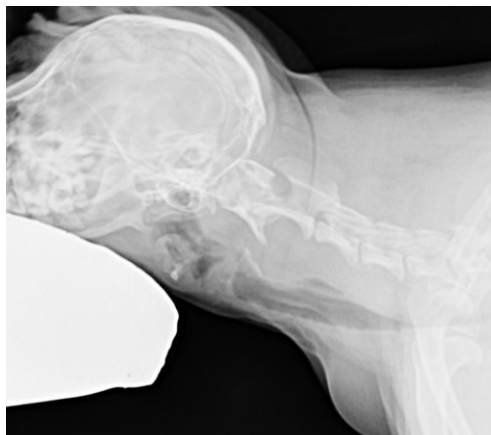
신상명세

1. 품종 : Y.T
2. 성별 : F
3. 연령 : 9년령

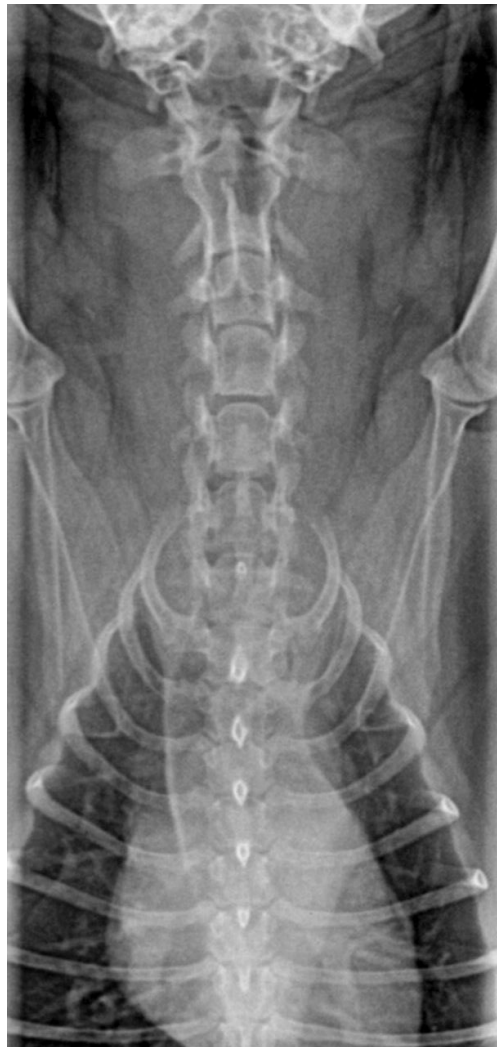임상 증상 및 병변

약 10일전부터 갑자기 전후지의 강직 증상과 통증을 보이고, 고개를 움직이지 않으려는 증상을 보였습니다. 이후 병원에 내원하여 신체 검사를 받은 후 대증 요법으로 prednisolone 처방을 받았으며, 증상이 호전되는 양상을 보였다고 합니다. 하지만, 경증의 운동 실조와 목 부위에 힘을 많이 주는 증상이 지속되어 원인을 확인하기 위해 내원하였습니다. 신체 검사상 목을 구부릴 때 저항감과 통증을 보이고, 전지와 후지에 UMN sign이 나타났습니다.

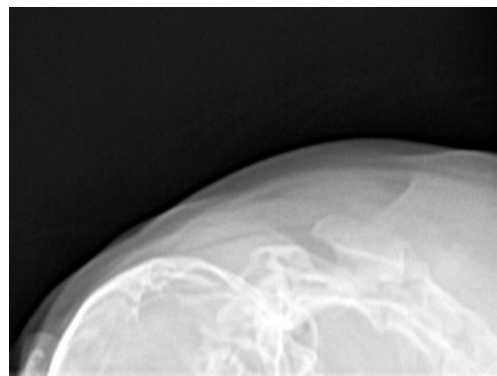
1. 경부 방사선 검사를 실시하였습니다. 어떤 이상 소견이 확인되며, 어떤 질병을 의심할 수 있습니까?



(A)



(B)



(C)