

# Merchant View 촬영 시 환자 편의와 업무 효율성 증대를 위한 새로운 촬영 보조기구 개발 및 유용성 평가

손상혁 · 김성규  
국민건강보험공단 일산병원 영상의학과

## The Evaluation of Usefulness New Assistant Device to Increase Patient Convenience and Processes Efficiency of Radiographic Procedures for Merchant View

Sang Hyuk Son · Sung Kyu Kim  
Department of Radiology, National Health Insurance Corporation IL-SAN Hospital

### Abstract

The representative study of Patellofemoral Joint Merchant method can show the view for inspection of the sulcus angle, congruence angle and diagnose whether there are the vertical fractures and recognize the degree of dislocation and patella subluxation. However, anatomical correlation about the degree of knee joint curvature changes during position adjustment and distortion of the image reduces reproducibility. In order to resolve these problems, Merchant method needs to use assisting device which reduces the occurrence of repeat projection and effectively to increase unification of examination and the consistency of the image. However, there are disadvantages for patients who take other examinations. For example, they have to change the position for every examination and it might cause the patient's discomfort and increase of examination time. In this study, we newly devised commercial assisting device which improves the reproducibility of the images and reduces inconvenience of patients movement. Further research should be taken to obtain a image without patient's movement and to reduce the time of the examination than existing method.

**Key Words** : Merchant view, Patellofemoral Joint, New assistant device

---

Received April 20, 2010, 1st Revised May 10, 2010,

Accepted May 28, 2010.

Corresponding Author: 손상혁

(411-360) 경기도 고양시 일산동구 백석동 1232

국민건강보험공단 일산병원 영상의학과

Tel: 031) 900-0836 Fax: 031) 900-0856

E-mail: radfirst@naver.com

## I. 서론

Merchant view는 대표적인 슬대퇴관절(Patellofemoral Joint) 검사 방법으로 슬개골의 반측면상과 아탈구 및 탈구 정도를 진단하고 슬대퇴관절의 표면과 형태를 표출하기 위해 시행한다.<sup>1</sup> 하지만 촬영을 위한 환자의 자세 조정 시 슬관절의 굴곡 정도에 따른 해부학적 상관관계가 변화하게 되며 촬영자의 변화에 따라 영상의 차이 또는 왜곡이 발생하게 되어 검사의 재현성이 저하되고 있는 실정이다.<sup>2</sup> 본 논문에서는 촬영 시 이동거리를 단축시켜 환자의 편의를 도모하고 영상의 재현성 향상과 업무의 효율성을 향상시키기 위해 새로 개발한 새로운 촬영 보조기구를 소개하고 검사자(방사선사)의 입장에서 편의성과 효율성, 수검자(환자)입장에서 검사의 안정성 등에 대한 임상적 유용성을 평가해 보고자한다.

## II. 사용기기 및 재료

1. X-선 발생장치 : SHIMADZU(MODEL : 0.6/1.2 P18DE, SER.NO. : 52190)
2. Image Plate : Agfa MD40
3. 기존의 Merchant 촬영 보조기구<sup>3</sup>
4. 새로 개발한 Merchant 촬영 보조기구<sup>4</sup>(Fig. 1, 2)
5. PACS : AGFA IMPAX 3.0

## III. 대상 및 방법

### 1. 연구대상

2009년 7월부터 9월까지 3개월간 본원에 내원하여 Merchant view를 검사한 환자 50명을 대상으로 하였다. 연구대상의 일반적인 특성으로 연령분포는 30세 미만 16명(32%), 30세 이상 40세 미만 6명(12%), 40세 이상 50세 미만 8명(16%), 50세 이상 60세 미만 4명(8%), 60세 이상 16명(32%) 이었다. 이 중 남자는 20명(40%), 여자는 30명(60%)으로 여성이 우위를 보였다(Table 1).

Table 1. Age and gender distribution

(단위 : 환자 수(명))

Age(Years)	Male	Female	Total
< 30	8	8	16
30~40	4	2	6
40~50	2	6	8
50~60	2	2	4
> 60	4	12	16
Total	20	30	50

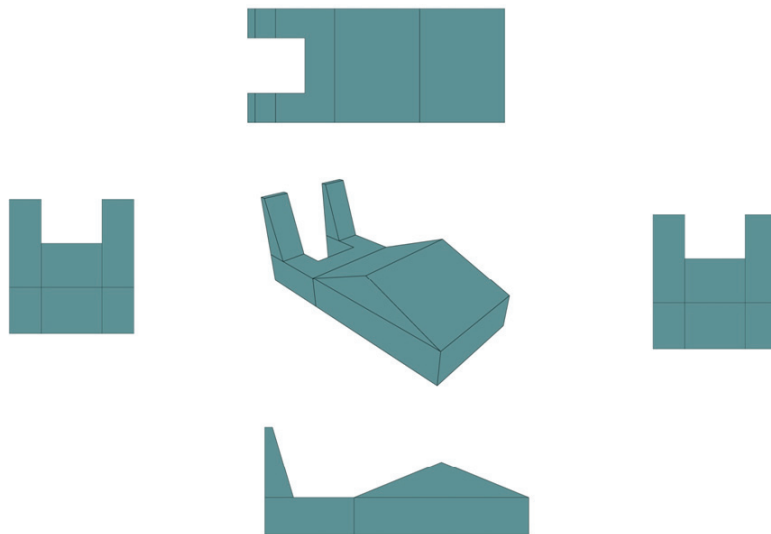


Fig. 1. Picture of new device at four sides

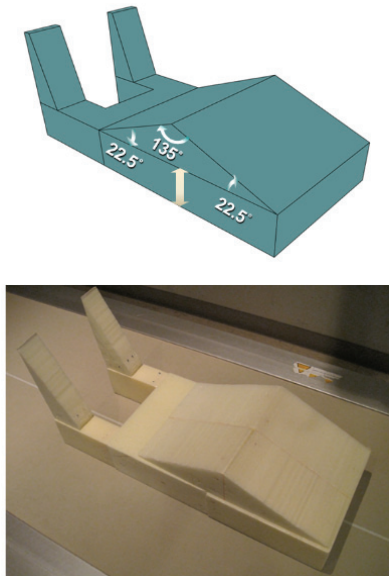


Fig. 2. Polished new device

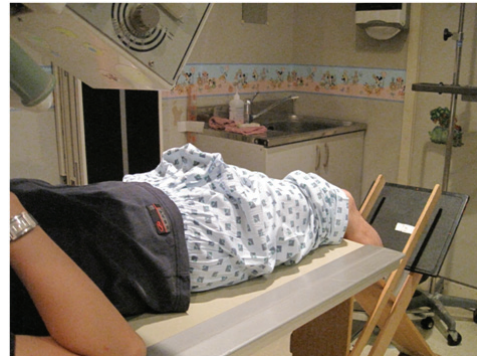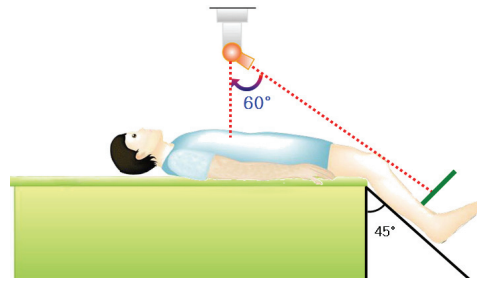


Fig. 3. Application of conventional device at Merchant view

## 2. 연구방법

### 1) 기존의 Merchant 보조기구를 이용한 촬영

환자는 바로누운자세를 취하고 촬영대 하단부에 무릎이 위치할 수 있도록 촬영대 끝으로 이동한다.

Merchant 보조기구의 높이와 촬영대 높이를 맞추고 다리를 걸친 후 슬대퇴관절의 외측연의 겹침을 방지하기 위해서 하지를 약간 내전 시킨다. 영상판(imaging plate)은 환자 하지의 원위부에서 7 cm 정도의 거리에 수직으로 위치시킨다.

중심 X선은 60°의 각도로 슬개골과 내측 및 외측 대퇴과 사이의 관절강에 수직으로 입사한다(Fig. 3).

### 2) 새로 개발한 Merchant 보조기구를 이용한 촬영

환자는 바로누운자세를 취하고 새로 개발한 보조기구 위에 환자의 다리를 올려놓고 기존의 방법과 동일하게 하지를 약간 내전 시킨다. 영상판(imaging plate)은 환자의 하지의 원위부에서 7 cm 정도의 거리에 수직으로 위치시킨다. 중심 X선은 다리쪽 7.5°의 각도로 슬개골과 내측 및 외측 대퇴과 사이의 관절강에 수직으로 입사한다(Fig. 4).

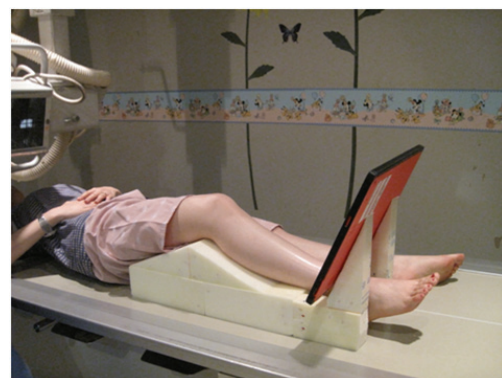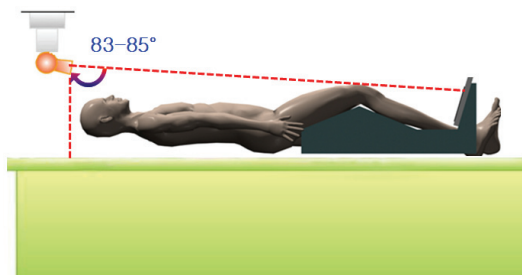


Fig. 4. Application of new device at Merchant view

Table 2. Questions of operators and patients.

<p>-검사자 설문-</p> <p>새로 제작된 촬영 보조기구를 사용해 보시고 각 문항에 대하여 10점 만점으로 작성해 주시기 바랍니다(기존 보조기구를 5점 기준으로 하여 비교평가해 주시기 바랍니다).</p> <ol style="list-style-type: none"> <li>1. 검사의 효율성 측면에서 디자인</li> <li>2. 검사의 편리성 측면(기존 보조기구에 비하여 환자 이동거리, 촬영준비 소요시간 등)</li> <li>3. 제작 아이디어의 평가</li> <li>4. 기존 보조기구 사용 시와 비교할 때 영상의 우수성</li> <li>5. 기타 의견이 있으시면 적어주시기 바랍니다.</li> </ol> <p>-환자 설문-</p> <ol style="list-style-type: none"> <li>1. 새로운 보조기구에 대한 신뢰도(10점 만점)</li> <li>2. 기존 보조기구와 비교 시 검사 중 안정성 측면(기존 보조기구는 5점으로 가정)</li> <li>3. 환자분이 느끼시는 촬영 중 이동거리 단축에 대한 만족도             <ol style="list-style-type: none"> <li>(1) 상(이동이 전혀 없어 매우만족)</li> <li>(2) 중상</li> <li>(3) 중(적당했다)</li> <li>(4) 중하</li> <li>(5) 하(기존 보조기구와 차이 없음)</li> </ol> </li> <li>4. 다음에 다시 검사를 시행하신다면 어떤 방법을 선택하시겠습니까?             <ol style="list-style-type: none"> <li>(1) Conventional Merchant device</li> <li>(2) New Merchant device</li> <li>(3) 모르겠다</li> </ol> </li> <li>5. 기타 의견이 있으시면 적어주시기 바랍니다.</li> </ol>
--

3) 설문조사를 통한 검사자(방사선사) 및 수검자(환자) 만족도 평가

검사자(방사선사) 5명을 대상으로 새로 개발한 보조기구를 사용하게 한 후 검사 시 편리성과 유용성에 대해 설문지를 작성하게 하였고 수검자(환자)에게 검사 전 설문에 대하여 미리 설명하고 검사가 종료된 후 안정성과 만족도에 대한 설문지를 작성하도록 하였다 (Table 2).

4) 영상 평가 및 판독자(의사)의 만족도 평가

각각의 보조기구를 사용하여 획득한 영상을 영상의학과 전문의 1명, 정형외과 전문의 1명, 방사선사 3명으로 구성된 평가단이 슬개골의 외측 및 내측 가장자리의 겹침 여부, 대퇴활차구와 경골 조면의 겹침 여부, 슬개골 용기 첨부의 겹침 여부 등(Fig. 5)을 평가기준으로 평가를 실시하였으며 판독의를 대상으로 진단에 유리한 영상을 선택하도록 하였다.




Fig. 5. Standards of image evaluation

### Ⅲ. 결 과

#### 1. 설문 결과

##### 1) 검사자(방사선사) 설문 결과

검사자 5인이 3개월 동안 자체제작 보조기구를 사용한 후(기존 보조기구를 5점 기준) 작성한 설문결과, 검사의 효율성 측면에서 디자인에 대해 평균 9.2점, 검사의 편리성 측면에 대해 평균 8.6점, 제작 아이디어에 대해 평균 9.2점, 기존 보조기구 사용 시 촬영한 영상과 비교평가에서 평균 9.6점으로 조사되었다(Table 2, Fig. 6). 검사자의 기타 의견으로는 보조기구의 가벼운 무게로 설치와 사용이 용이하고 중심선속 각도 조정 시 편리하며 검사 시 환자의 이동이 불필요하여 검사 소요 시간이 단축 된다고 응답하였다(Table 4).

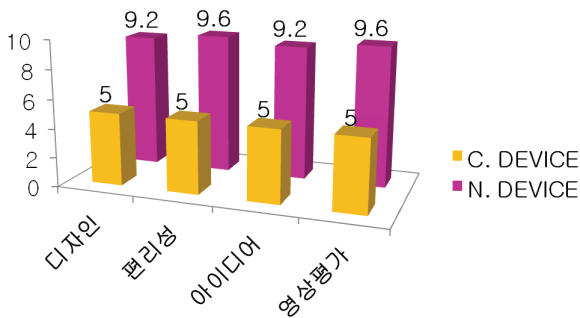


Fig. 6. Result of operators question

Table 3. Result of operators question

	RT①	RT②	RT③	RT④	RT⑤	Average
Design	10	9	8	10	9	9.2
Convenience	8	9	10	8	8	9.6
Idea	10	9	9	8	10	9.2
Image Quality	10	9	10	9	10	9.6

Table 4. Others opinions of operators

	RT①	RT②	RT③	RT④	RT⑤
Decrease load for light weight			o	o	o
useful handling of C-R			o		
Decrease time for no motion of patient	o	o	o	o	o

##### 2) 수검자(환자) 설문 결과

수검자 설문 중 새로운 보조 기구에 대한 신뢰도는 10점 만점에 평균 8.6점으로 조사되었으며, 안정성 측면에서는 기존 보조기구를 5점으로 가정하였을 경우 평균 8.7점으로 조사되었다(Table 5, Fig. 7).

수검자들이 느끼는 촬영 이동거리 단축에 대한 만족도는 이동이 전혀 없어 매우 만족한다(상)는 응답지가 40명(80%)으로 가장 많았으며, 중상이라고 응답한 사람은 10명(20%)으로 조사되었다(Table 6, Fig. 8). 검사 보조기구 선호도 조사결과 총 50명 중 46명(92%)이 재검사시 새로 개발한 보조기구를 이용하고 싶다고 응답하였다.

기타의견은 총 50명 중 36명이 답하였으며 새로운 보조기구의 딱딱한 촉감이 불편하다는 응답자가 2명으로 조사 되었다. 반면 새로운 보조기구가 무릎 부위 밀착도가 좋아 편했다고 응답한 환자는 16명, 허리의 당겨지는 느낌이나 통증이 감소하였다고 응답한 환자는 18명으로 조사되었다(Table 7).

Table 5. Result of patients question

	Confidence	Stability
Average	8.6	8.7

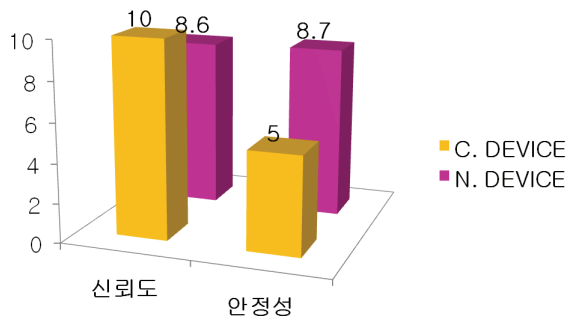


Fig. 7. Result of patients question  
C : Conventional, N : New

Table 6. Result of patients question about feel degree of new Merchant device

	Top	Top -mid.	Middle	Mid. -Bot.	Bottom
Convenience (n)	40	10	0	0	0
Ratio(%)	80	20	0	0	0

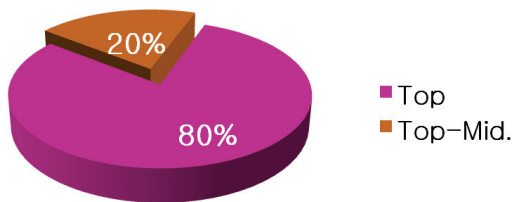


Fig. 8. Result of patients question about feel degree of new Merchant device

## 2. 영상 평가

기본적으로 Merchant 검사의 평가는 슬개골(patella)의 반측면상으로 나타나야 하며, 양 대퇴 관절구면(both femoral condyles plane)이 잘 나타나야 하며 슬개대퇴관절(Patellofemoral joint)이 잘 나타나야 한다. 실험 결과 새로운 보조기구를 이용한 검사방법은 기하학적으로 기존의 검사방법과 동일한 영상을 획득할 수 있는 조건에 부합되는 것을 알 수 있었다(Fig. 9).

판독의 평가 결과 각각의 보조기구를 모두 사용하여 촬영한 50명의 촬영 중에 40명(80%)의 경우에는 새로운 방법이, 2명(4%)의 경우에는 기존의 방법이 판독에 더 유리하다고 평가했고 두 방법이 별 차이가 없다는 경우는 8명(16%)이었다(Table 8, Fig. 10).

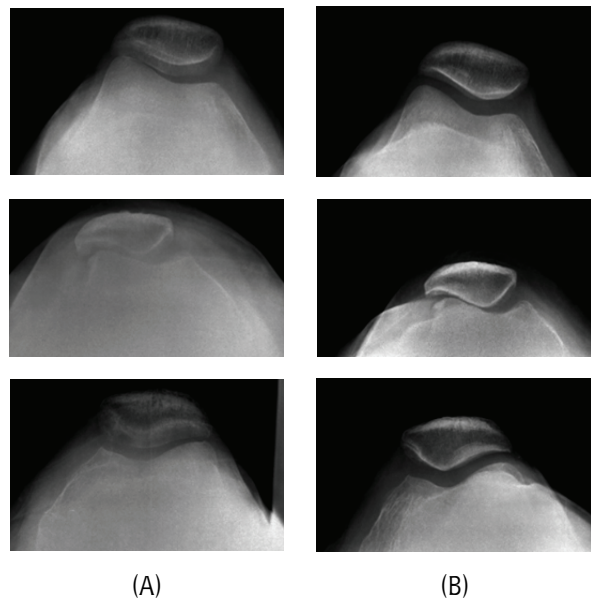


Fig. 9. Images used conventional device(A) and new device(B)

Table 7. Others opinions of patients

	Number	Ratio(%)
Uncomfortable of feel hard	2	4
Physical comfortable of well fitting device	16	32
Decreasing of low back pain	18	36
No answer	14	28
Total	50	100

Table 8. Analysis of Images evaluation

	New > CON.	New = CON.	New < CON.	Total
Number (n)	40	8	2	50
Ratio(%)	80	16	4	100

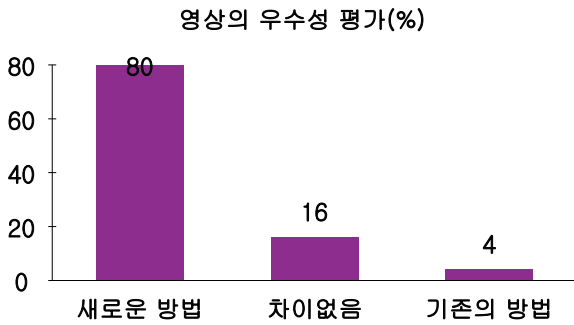


Fig. 10. Analysis of Images evaluation

#### IV. 고찰

최근 여러 가지 검사방법과 다양한 부위 촬영을 위하여 영상의학과를 찾는 환자들이 수는 날로 증가하는 추세이다. 다양한 질환들의 정확한 진단을 할 수 있도록 최상의 영상 정보를 창조해 내는 것이 방사선사의 임무라고 생각할 때 방사선사 역할의 중요도는 점차 증가하고 있는 실정이다.

영상의학과 내에서도 가장 많은 환자들을 상대하는 일반 촬영파트에서는 정해진 근무시간 안에 필요로 하는 모든 촬영을 완수하기 위해서는 업무 효율성이 무엇보다 중요하다고 할 수 있다. 모든 검사들이 정해진 순서에 의해 신속하게 진행이 되어야 하므로 기존의 Merchant 검사에서는 촬영 보조기구를 사용해 왔다. 하지만 이 과정에서 Merchant 보조기구를 촬영을 위해 이동시키고 환자에게도 정해진 자세를 취하게 하기 위해 많은 움직임이 요구되므로 촬영에 소요되는 시간이 다른 검사에 비해 증가하는 단점이 발생하였다. 특히 퇴행성관절염과 같은 질환으로 인하여 거동이 많이 불편한 환자들을 검사하는 경우 환자에게 촬영 중 테이블 위에서의 이동은 많은 부담을 안겨 주었으며 이러한 한계로 인하여 방사선사의 업무효율성은 저하되고 있는 실정이다.

이러한 면에서 새로운 보조기구는 일단 Goldform이라는 압축스티로폼을 사용하여 기구자체가 간편하며 기존 보조기구(4.6 kg)와 비교했을 때 약 1/10배의 무게(0.45 kg)를 가지며 크기도 가로, 세로 약 1/2, 높이 약 1/3배로써 부피 면에서 매우 이점을 가지고 있다(Fig. 11). 더불어 설치 준비시간이 현저히 단축되어 업무 효율적인 면에서 매우 유용하다고 할 수 있다. 그리고 환

자 이동의 최소화가 가능함으로써 환자의 불편을 줄이고 안전성을 극대화 할 수 있어 검사자의 부담도 줄일 수 있다.

또한 기존의 방법의 기하학적인 요소를 고려하여 개발하였으므로 얻어지는 영상의 질적인 측면이 뒤지지 않을 뿐만 아니라 오히려 환자의 자세에 대한 안정성 및 재현성이 우수하여 판독적인 면에서 기존의 보조도구를 이용한 영상보다 높은 점수로 평가되었다.




Fig. 11. Comparison of size

#### 새로 개발한 보조기구 소개

기존 Merchant 촬영법의 기하학적인 요소를 유지시키며 새로운 자세를 기반으로 한 보조기구를 제작하였다. 무릎각도(Knee flexion angle)는 촬영대와 Merchant 보조기구가 합쳐져서 이루는 135°를 기반으로 하여 양측의 각이 22.5°인 이등변 삼각형을 제작하였다. 삼각형의 높이는 원활한 촬영을 위해 16 cm으로 하였고 환자의 다리길이에 따라 약간의 높이변경이 가능하도록 여러 개의 2 cm두께 판을 갖추어 놓았다. 기존의 입사각 60°는 새로운 보조기구를 기반으로 하여 다리 쪽 7.5도로 변경하였다(Fig. 12).

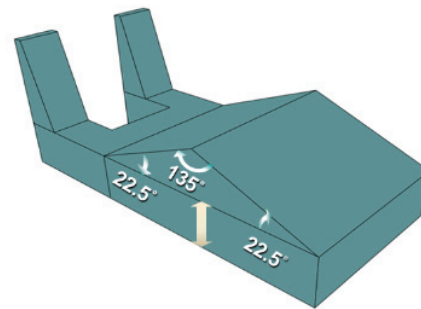


Fig. 12. The polished new device

## V. 결론

영상의학과 분야 중 촬영빈도가 가장 높은 일반 촬영 분야에서는 업무의 효율성을 향상시키고 환자의 편의를 도모하기 위하여 여러 가지 촬영 보조기구들을 사용하고 있다. Merchant 촬영에서도 기존의 보조기구(45° wedge)를 사용하고 있으나 촬영 중 테이블 위에서 환자의 이동이 필요하므로 환자의 불편이 증가하고 촬영 시간도 많이 소요되어 업무의 효율성이 저하되고 있는 실정이다. 저자들이 개발한 새로운 보조기구(135° wedge)는 제작이 용이하며, 무게가 가벼워 검사자의 편의성 측면에서 매우 긍정적인 평가를 받았으며, 환자 측면에서도 테이블 위에서 환자의 이동 없이 촬영이 가능하다는 장점으로 인하여 안전성 측면에서 수검자로부터 높은 만족도를 얻을 수 있었다.

본 연구 결과 새롭게 개발한 촬영 보조기구(135° wedge)는 기존의 촬영법의 영상의 질을 유지하면서 환자의 이동을 최소화하여 만족도를 향상시키고 촬영에 소요되는 시간을 단축시킴으로써 업무의 효율성 증대에도 도움이 되는 것으로 나타났다. 앞으로 환자들의 체형을 고려한 다양한 높이의 제품으로 제작한다면 환자의 편의성과 안전성을 높이고 일반촬영 분야의 업무효율성을 향상시키는 데 큰 도움이 될 것으로 사료된다.

## 참고문헌

1. 강영한, 조광호, 김사우: Merchant view에서 각 연령대에 적합한 입사각, 대한방사선과학회 1999년도 추계학술대회, 1999 Oct. 30, 1999, pp.78.2~78.2.
2. 김민석, 이재완, 이춘식: Inversed Merchant View 대한방사선과학회 2001년도 추계학술대회, 2001 Sept. 20, 2001, pp.82.2~82.2.
3. Gao, J X; Waite, L: Patellofemoral joint study via image processing, Biomedical sciences instrumentation, proceedings of the annual Rocky Mountain Bioengineering Symposium and the International ISA Biomedical Sciences Instrumentation Symposium held, v.32, 1996, pp.151~1606.
4. 손상혁: 대퇴슬개관절의 이상적 영상구현을 위한 X선 촬영 보조기구, 특허청, 출원번호(10-2009-0049683), 2009년.
5. 진료영상학회: 방사선영상학(1), 대학서림, pp. 107~108, 2001 .
6. 황민호 외 7명: 압축발포폴리스틸렌판을 이용하여 제작한 복와위 압박 패드의 검사 편의성과 환자 안정성 측면에 관한 고찰, 대한투시조영학회지, 2008, pp.42~43.
7. 문기대: 의료소비자가 인지하는 의료서비스 질의 구성차원, 연세대석사논문, 2000.
8. Carson, W G; James, S L; Larson, R L: Patellofemoral disorders, physical and radiographic evaluation, Part II: Radiographic examination, Clinical orthopaedics and related research, no.185, 1984, pp.178~186.
9. Walker, C; Cassar-Pullicino, V N; Vaisha, R: The patellofemoral joint a critical appraisal of its geometric assessment utilizing conventional axial radiography and computed arthro-tomography, The British Journal of Radiology, v.66 no.789, 1993, pp.755~766.