

Provisional Restorations의 임상

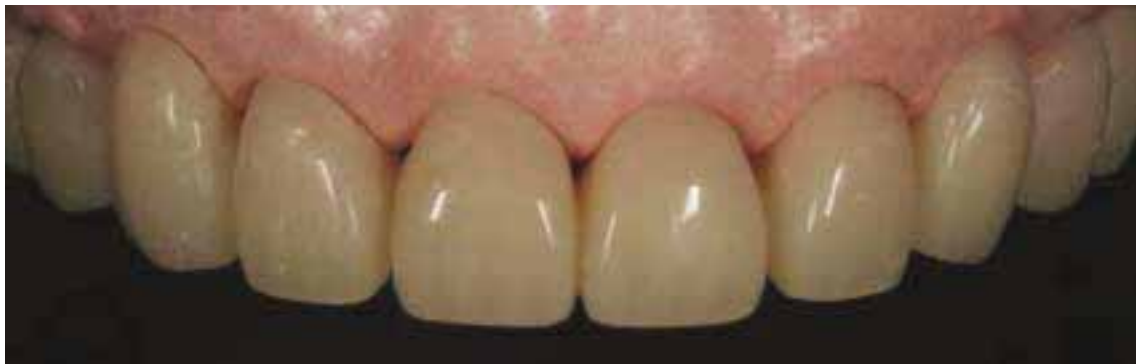임 형택

한양대학교병원 치과기공실

I. 서론

Provisional restoration은 그 단어의 어원을 보면 보다라는 뜻을 가진 'vision' 과 미리, 앞서서란 뜻을 가진 접두어 'pro' 가 결합한 단어로 "사전에 완성보철물의 형태를 예측해보는 보철물" 이라고 할수있겠다. 이는, 임시보철물이라 하는 Temporary Restoration보다는 좁은 의미를 가지며, 상대적으로 짧은 기간동안 사용한다는 점과 많은 경우 자가중합 레진을 사용재료로써 이용하는 공통점을 가지고 있으면서도 분명히 구분할 수 있는 차이점이 있다.

Provisional restoration은 최근들어 보철학은 물론, 임플란트의 지속적인 발전으로 그 중요성은 해가 지날수록 높아져가고 있다. 여러 치과서적과 저널등에서 Provisional restoration의 역할등에 대한 중요성을 다루고 있는데, 치과기공사의 입장에서 알아야 할 임상적 의미와 제작방법등을 이번 기회를 통해 함께 공부해보도록 하겠다.



Provisional restoration의 역할

- 1) 저작, 심미 발음등의 회복
- 2) 치수와 지대치의 보호 그리고 지대치와 인접치의 이동과 정출방지
- 3) 심미보철과 임플란트 치료시 치은의 컨트롤
- 4) 고경이 상실된 환자의 고경 결정과 전치유도와 교합의 안정성 도모
- 5) 최종보철물의 형태, 그리고 안모와의 조화를 평가
- 6) 고정 보철 환자의 경우 최종보철물 장착시의 치아크기와 이동량을 결정
- 7) Bridge의 Splint여부와 지대치삭제량 결정

위에 서술된 Provisional restoration의 역할을 고려해봤을때, 보철치료의 시작 단계에서 진단왁스업과 함께 최종보철물의 형태와 색조등 심미적 요건과 저작, 발음, 교합문제를 고려하기 위해서는 반드시 필요한 과정이다. 사용되는 재료로는 자가중합레진과 기성레진치를 사용하는경우가 대부분이다. 물론 전통적인 Gnathology에서는 금합금의 프로비전날을 필수요소로 여겼지만 실제 임상에서는 더 이상 찾아보기 어려운 것이 현실이다.

Provisional restoration이 재료적으로 갖추어야 할 요건

- 1) 일정한 두께로 저작에 파절되지 않을 강도
- 2) 구강내 환경과 하악의 운동에 적응할수 있도록 적절한 마모도
- 3) 일정기간동안 만족도를 가질수 있는 심미성
- 4) 지속적인 조정이 가능하도록 첨가나 삭제, 연마등 조작의 용이성

다음으로, 여러 임상 증례를 통해 간단한 증례의 제작방법부터 교합의 요인을 고려해야하는 증례에 걸쳐 기공과정중 필요한 부분들을 중복되는 부분들은 생략하면서 다루겠다.

II. 본 론

1. Alginate 인상재를 이용한 상악전치부제작방법

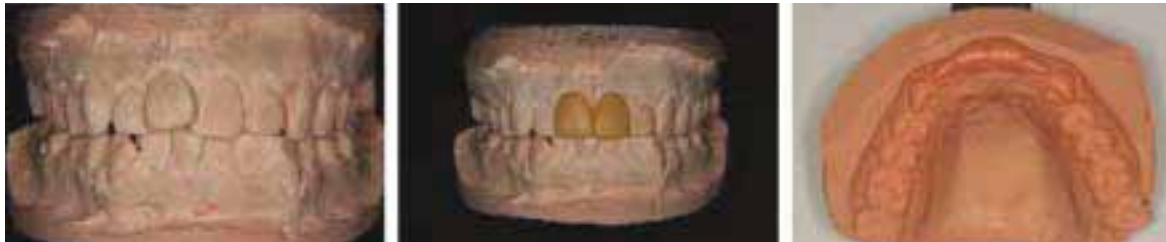

그림 1

그림 2

그림 3

초진상태의 진단모형에서 기공의뢰서를 토대로 보철처치가 필요한 지대치의 개수와 보철물의 design에 필요한 진료실의 요구사항과 정보를 파악한다(그림 1). 왁스업 할 공간이 없는 부위는 부분적으로 모형을 삭제하면서 진단왁스업 시행한다(그림 2). 알지네이트를 이용해 복제하고, 인상체 내면 under-cut을 제거하고 치은연하의 border 부위를 mess를 이용해 제거한다. 모형에 재위치시키면서 방해요인이 없는지 확인하고, 이후의 작업에서 고경의 증가를 최소화 하기위한 기준점이 되도록 붉은색 마커를 이용해 border를 표시한다(그림 3).

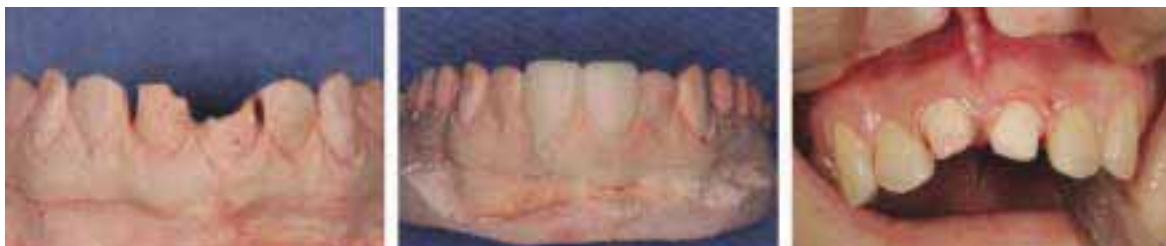

그림 4

그림 5

그림 6

Wax-wash를 시행하고 치료실 과정을 염두하면서 지대치 삭제를 실시한다. 지대치 삭제량이 많아 신경노출이 예상된다(그림 4). 분리제 도포후 자가중합레진을 혼합하여 Dough stage에서 인상체를 이용해 마킹된 부위까지 정확하게 인기하도록 한다(그림 5). 참고로 진료실에서는 해당 치아의 신경치료를 선행하고 지대치 형성을 마무리하였다(그림 6).

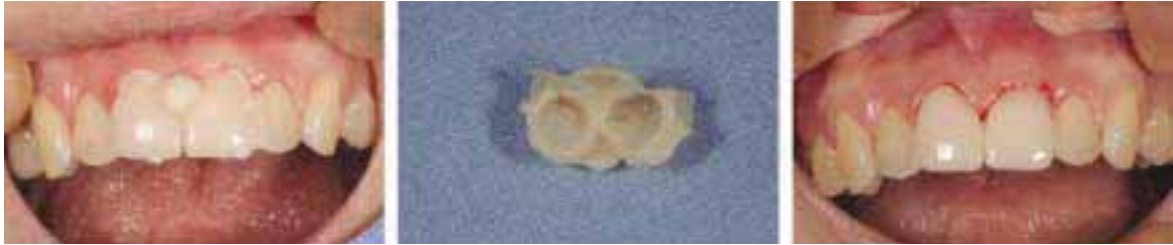

그림 7 연마된 provisional restoration을 구강내에 자가중합레진을 이용, 인기해서 마무리한다

어렵지 않은 과정이지만 Lab. 과정중에 중요한 점을 하나만 꼽자면 진단왁스업을 인상채득한 이후에 반드시 내면의 under-cut과 인상재의 작은 찌꺼기등을 제거하고, 레진을 주입하고 복제하는 과정중 모형 외부에서 최초의 위치를 찾을 수 있도록 border부위를 mess로 삭제후 모형과 만나는 지점을 마킹해서, 중합이후에 고경변화를 최소한으로 할수 있도록 해야한다.

지대치가 많은case를 작업할때는 중합수축등의 영향으로 모형에서 분리하기가 어려우므로 지대치에 modeling wax등을 이용해 relief를 시행하고 인상체를 완전중합되기 이전의 rubbery stagy에서 제거하거나, 차가운물에 담귀서 중합시켜줌으로써 중합중에 일어나는 발열반응을 억제해 레진의 수축량을 최소로 유도해 오차를 줄일수 있다.

2. Putty를 이용한 상악 전치부 제작방법

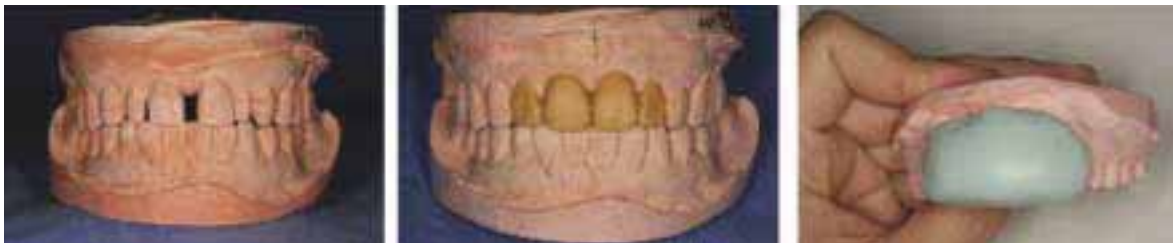

그림 8 동일한 방법으로 진행하고 기공용putty를 이용해 복제한다.

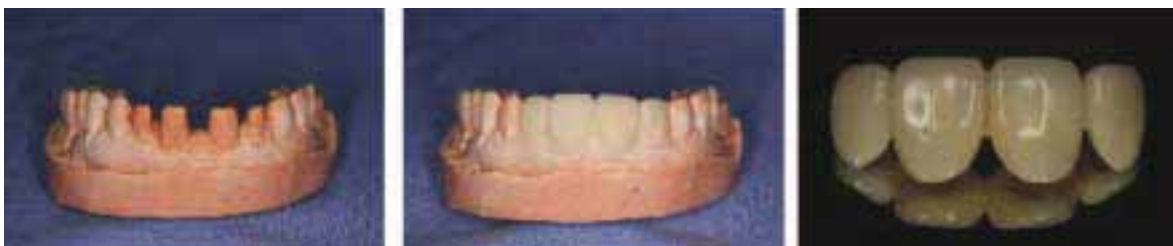

그림 9 동일한 방법으로 진행해서 활택한 표면의 provisional restoration을 제작할수 있다.

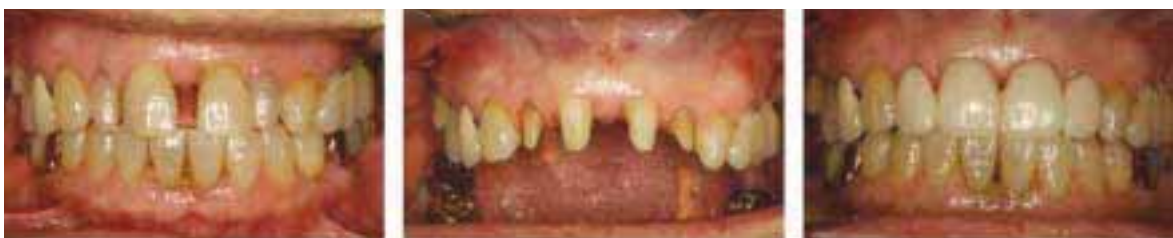

그림 10 환자의 초진상황과 지대치 삭제, 그리고 provisional restoration완성모습이다.

다양한 증례의 임상과정

1. 임플란트 case



그림 11

그림 12

그림 13

상악 중절치 single Implant case로 술후 3개월 후에 individual tray를 이용해 Fixture level에서 인상 채득하고, 작업모형에 Silicone으로 인공치은을 형성하였다<그림 11>. 티타늄재질Temporary abutment를 이용하기로 하였다. 표면에는 레진과의 기계적 결합을 위해 조면이 형성되어있다<그림 12>. Bone remodeling이후 gingival height가 4mm임을 진료실에서 알려왔고, 모형에서 측정되는 거리도 거의 일치하였다<그림 13>.

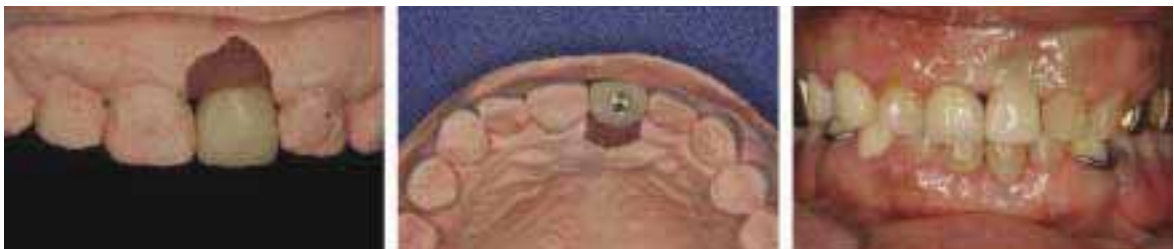

그림 14

그림 15

Provisional restoration으로 gingiva의 remodeling을 유도할수 있도록, 인공치은을 치근의 외형과 흡사하게 삭제하고 같은방법의 진단왁스업과 퍼티복제과정을 통해 제작한다<그림 14>. 구강내에서 시적해본 사진이다. 치은이 압박되어 bleaching 된모습이 보인다. 수분내에 혈색이 회복되는 정도를 확인하면서 조정및 최종연마후 장착한다<그림 15>.



그림 16

최종보철물의 심미적인 완성도를 높이기 위한 provisional restoration이 되려면 치은하방에서부터 자연스럽게 조화가 되도록 순면, 측면, 설면의 emergency profile을 자연치와 유사하게 형성하고, 표면을 가능한 활백하게 연마하는 것이 매우 중요한 과정이다<그림 16>.

2. 발치후 즉시 임플란트 case

기성레진치를 이용하는 provisional restoration중 가장 빈도가 많고 사용하기 쉬운 예가 발치후 즉시임플란트의 case이다. 증례 소개에 앞서 기성레진치를 이용하는 경우 자가중합 레진에 비해 가지는 장점에 대해 알아보도록 하겠다.

기성 레진치의 장점 : 가압 열소성과정을 거쳐 제작되는 경질의 레진치의 경우 중합률이 높아 강도와 내마모도, 그리고 연마시 활택도가 뛰어나 구강내에서 변색이나 외형의 큰 변화없이 6개월이상 사용이 가능하다. 또한, 자가중합레진의 경우에는 장시간 장착시 구강내에서 지속적으로 미반응 단량체가 누출되어 치주조직에 위해작용을 일으킬 가능성도 있으므로 이러한 관점에서도 큰 장점을 가진다고 할 수 있다.

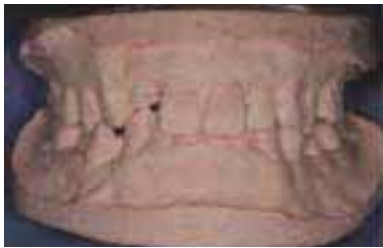

그림 17



그림 18




그림 19

상악 측절치가 파절되어 내원한 환자로 발거하고 즉시 임플란트로 수복하는 치료계획을 가진 case이다(그림 17). 모형에서 잔존치를 제거하고 수복할 치아의 크기와 위치를 결정하기 위해 진단왁스업을 시행한다(그림 18). 진단왁스업을 바탕으로 surgical stent를 제작하는데, 인접치인 중절치와 견치의 치축의 방향을 고려해 식립할 임플란트의 식립방향을 결정한다(그림 19).

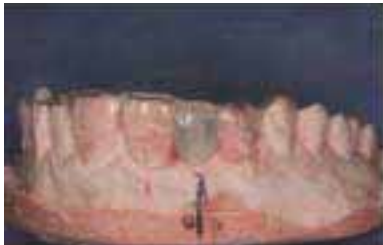

그림 20

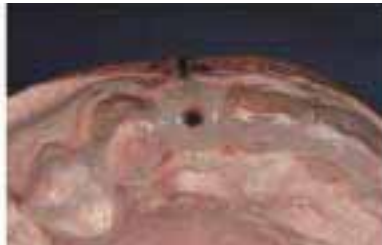


그림 21

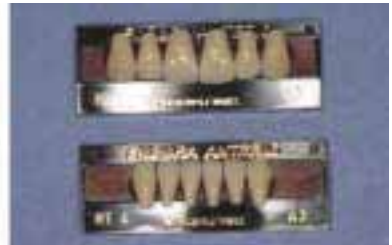

그림 22

식립방향이 올바르게 형성되었는지 방사선 사진으로 확인하고 오차가 있으면 재수정한다(그림 20).

정확한 surgical stent의 제작은 임플란트 보철을 시작하는데 있어서 가장 중요한 작업중 하나이다. 목표한 지점과 정확히 일치하는지 교합면에서 재확인한 사진이다(그림 21). 적절한 사이즈와 색조의 레진치를 선정한다(그림 22).

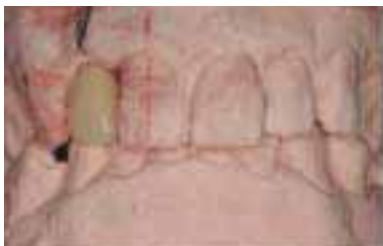

그림 23

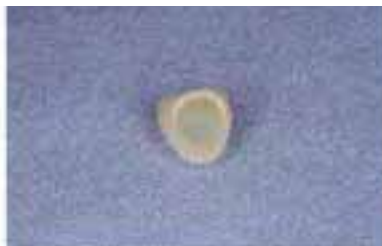

그림 24

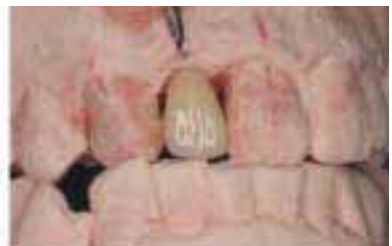

그림 25

임플란트 상부구조물로 올라갈 보철물의 위치에 레진치의 base를 삭제해서 위치시킨다(그림 23).

발치후 즉시임플란트의 경우 골유착이 일어나지 않은 상태이기 때문에 측방운동시 이개가 되도록 절단연의 길이를 전 측방운동을 기준으로 모형상에서 이개되는 것을 반드시 확인한다(그림 24).

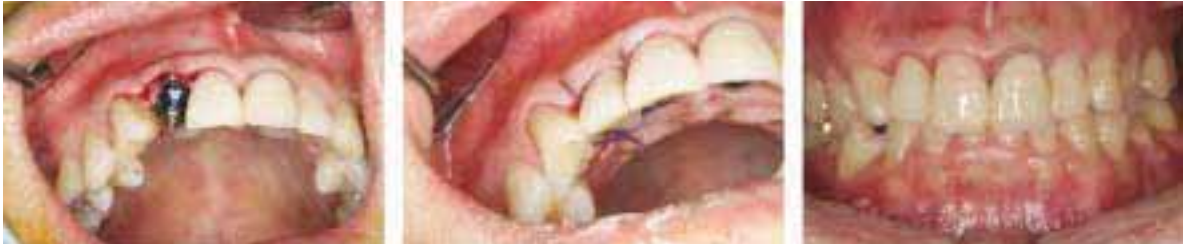

그림 26

그림 27

그림 28

진료실에서 발치후 즉시에 fixture를 식립한 모습이다<그림 26>. Abutment를 고정하고 준비한 레진치의 내면에 동일한 방법으로 relining하고 최대한의 활택한 표면으로 연마해 구강내에서 고정하고 봉합한 모습이다<그림 27>. 술후 약 1개월 경과한 모습으로 반대측 동명치와 비교했을때 gingiva의 형성이 만족스러워 보인다<그림 28>.

3. 치관연장술의 case

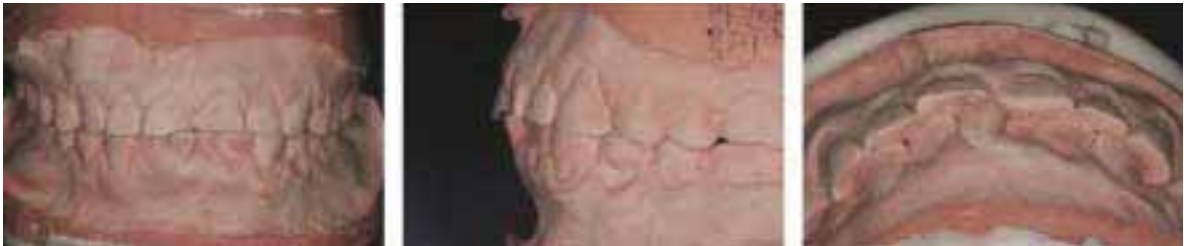

그림 29

그림 30

임상적 치관연장술이 필요한 환자로 provisional restoration제작에 앞서 모형을 통해 정보를 파악한다<그림 29>. 진단결과 치관길이 짧고 over jet양이 적으며 하악중절치에서는 절단교합의 양상을 띠는 것을 알 수 있다<그림 30>.

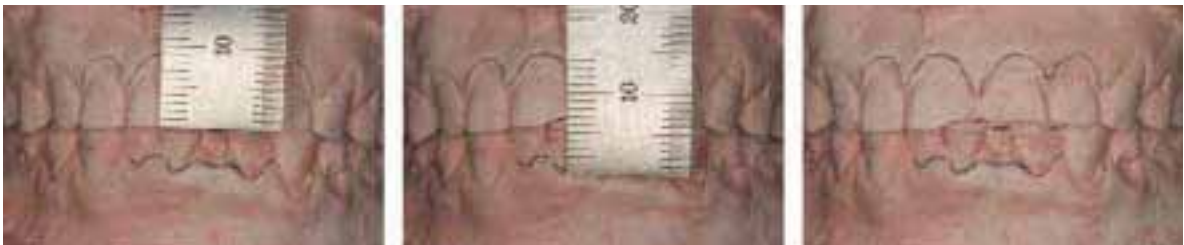

그림 31

그림 32

진료실에서는 over jet를 부여해 치관길이와 심미성회복을 동시에 얻고자 한다. 상하악 중절치의 치관 길이는 각각 7mm와 6mm<그림 31>. 상악중절치 2mm, 측절치 1.5mm, 하악은 하나의 중절치만 치관연장술을 하기로 진료실과 협의하고하고 새로 형성할 치은연을 마킹한다<그림 32>.

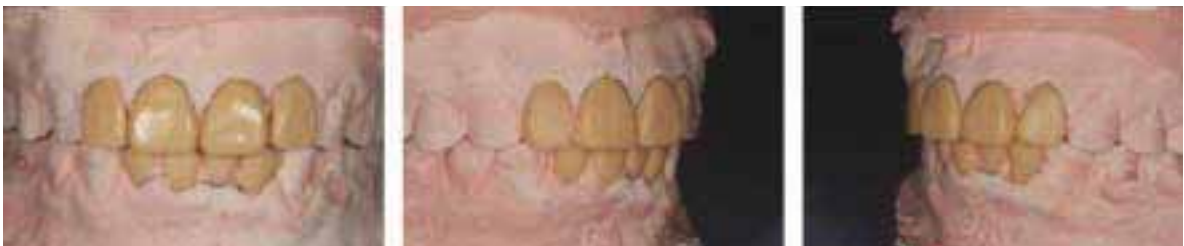

그림 37

새롭게 형성된 치은연을 기준으로 over jet을 부여하면서 진단왁스업을 한다.

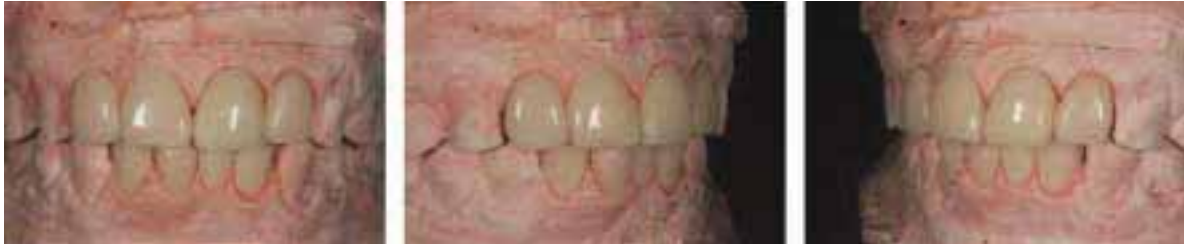

그림 38

여타의 과정과 동일한 방법을 이용하여 provisional restoration을 복제하여 제작하여 마무리한다
치료실과정을 잠깐 살펴보고 다음과정으로 넘어가겠다.

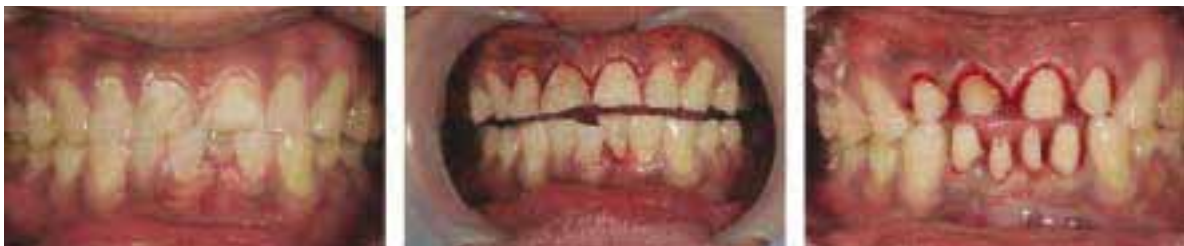

그림 33

그림 35

그림 36

치치하기 이전의 상황이다(그림 33). 진단모형과 함께 기공실과 논의된 만큼의 치은절제술을 먼저 시행한다(그림 35).
지대치 삭제를 그 후에 실시한다(그림 36). 참고로 지대치를 먼저 삭제하면 기준이 없어지게 되어 늘어난 치관길이를 측
정하기가 어려워진다.

4. 교정치료를 위한 case



그림 37

그림 38

교정치료를 계획하고있는 환자로 시술기간 단축과 치아형태의 개선을 위해 보철과와 협진을 하기로 했다. 진단모형을
분석해보니 절단교합을 개선하기 위해 최대한 순측으로 이동하면서 4전치를 도재수복물로 수복하기 위한 provisional
restoration을 제작하기로 한다(그림 37). 순측이동을 위해 가급적 설측을 삭제하면서 진단왁스업을 실시한다(그림
38).

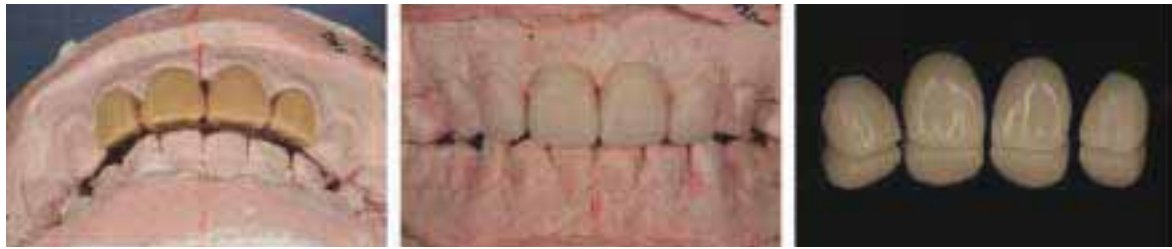

그림 39

그림 40

진단왁스업이 완료된 이후 설면에서 바라본 모습으로 치아이동을 최소화 하면서 over jet를 부여할수 있음이 확인되었다(그림 39). 여타의 과정은 동일하게 진행하되 브라켓을 부착해서 이동이 가능하도록 4개의 jacket crown을 각각 single로 제작하도록 한다(그림 40).

교합요인을 고려해야하는 provisional restoration

1. Deep bite의 상악중절치 case

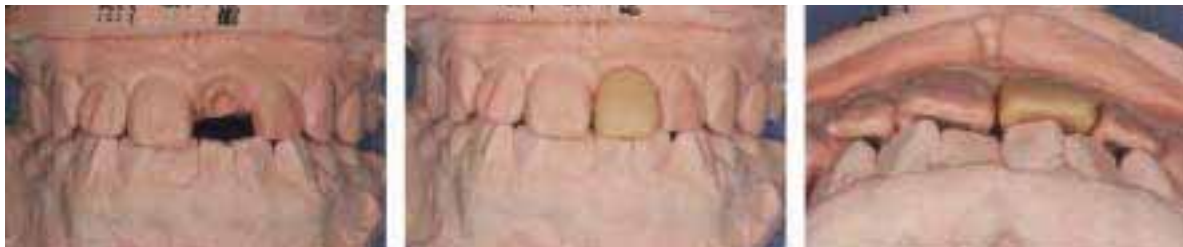

그림 41

그림 42

상악중절치의 주조 포스트 제작을 위한 모형이다(그림 41). 진단왁스업을 시행하면서 보니하악의 대합치가 crowding 되어 전방으로 돌출되어있다. 최종보철물의 외상성 교합을 막기위해 주조 포스트 제작과 동시에 provisional restoration을 제작하기로 결정했다(그림 42).

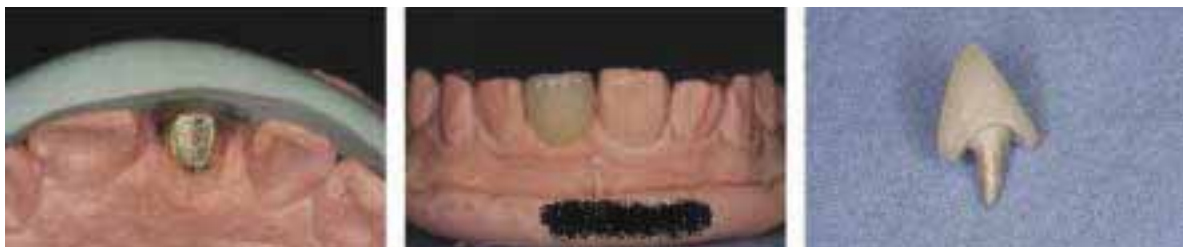

그림 43

그림 44

진단왁스업 완료후 퍼티 index를 이용해 주조포스트를 제작하고 인덱스의 절단연을따라 분할해서 보철물의 공간이 확보되었는지 확인한다(그림 43). 모형에 주조포스트를 위치한채 분리제를 도포하고 퍼티index를 이용해 provisional restoration을 제작한다(그림 44).

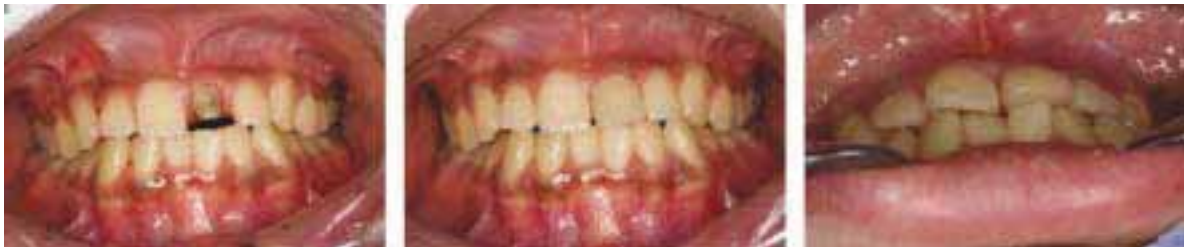

그림 45

그림 46

진료실에서는 주조포스트를 먼저 접착하고, 사전에 제작된 provisional restoration을 임시로 setting하여 마무리한다(그림 45). 작업모형에서 제작된 provisional restoration보다 더 labio-version 되어있음이 보이는데, 임시시멘트의 공간을 relief하면서 공간이 너무 컸던 것이 원인으로 정확한 위치를 잡기가 어려웠지 않았나 생각한다(그림 46).

2. 절치유도 회복 case

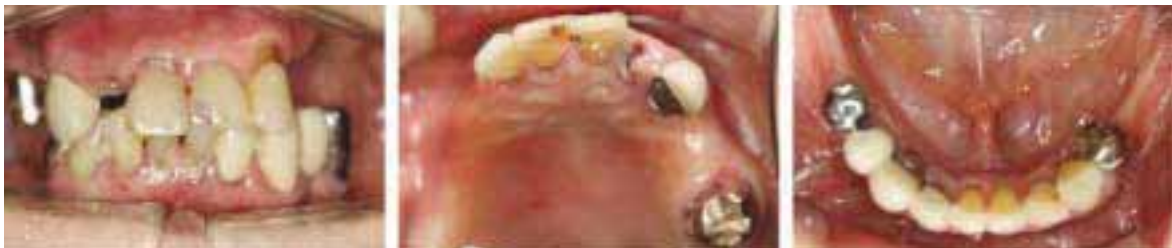

그림 47

한눈에 봐도 여러가지 요인들에 의해 상태가 좋아보이지 않는 환자의 모습을 알수있다. 최소한의 보철처치를 원하는 환자의 요구와 상악에 비해 양호한 하악을 고려, 상악만 Bridge로 수복하기로 하고 provisional restoration을 제작해 달라고 진료실로부터 의뢰 받았다(그림 47).

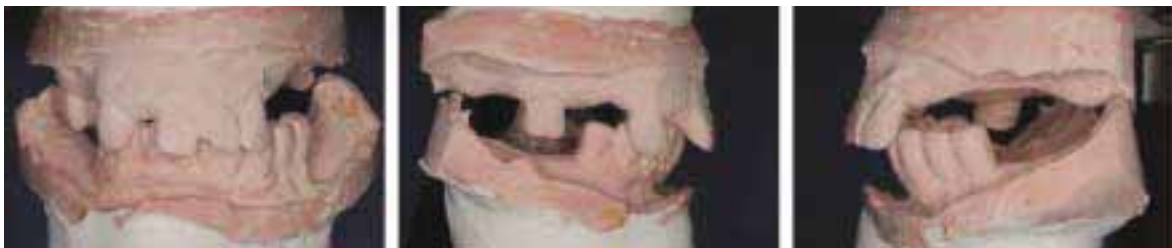

그림 48

기공실 과정의 시작에있어 모형의 진단이 필수적이다. 여러 각도에서 관찰해보니 상악 전돌과 심한 과개교합의 양상이 보이고, 이를 완화하기 위해 고경의 증가가 필요하다고 판단해 진료실과 상의후 incisal pin기준으로 2mm의 교합거상을 실시하기로 결정하였다(그림 47).

Incisal pin을 2mm 올려주면, '스피어의 1:2 법칙'에 의해 과두에서부터의 거리에 비례해 전치기준으로는 2mm 이하의 고경증가와 1mm이하의 구치부 고경 증가를 예측할수있다.

Provisional restoration의 작업과정은 생략하고, 이번 case에서 다루고자하는 전방유도를 만들어주는 과정과 교합기와 구강내에서의 운동이 비슷하게 일어나는지를 알아보도록 하겠다.

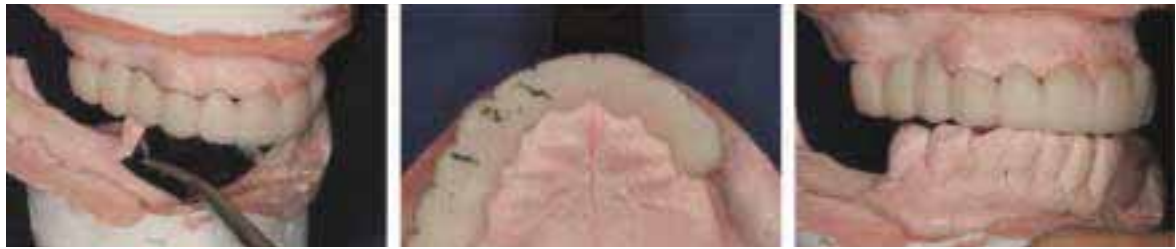

그림 49

중심교합상태가 바뀌면 측방운동과 전방운동로가 영향을 받으므로 좌우 균형되는 접촉상태를 먼저 확인하고 측방운동을 체크해야 한다. 양면 교합지의 한쪽면을 선택해 중심교합상태에서 물리고 우측방운동을 실시한다(그림49). 지대치와 대합치와의 관계를 고려해서 중절치부터 견치까지의 근기능운동을 회복해 주도록 진료실과 상의하였고, 그러한 기준을 만족하도록 교합지에 묻어나오는 운동로를 확인하면서 조정해 나간다(그림 49).

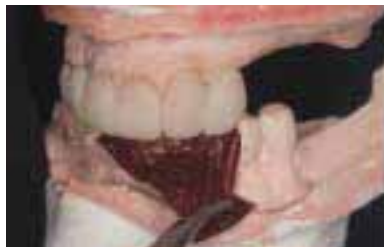

그림 50

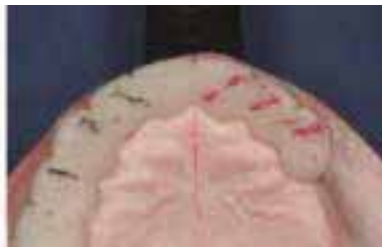
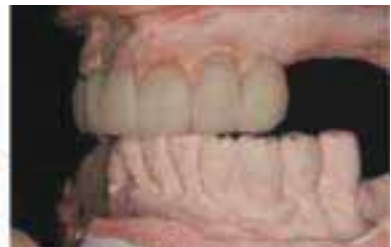
그림 51



반대측 좌측방운동을 다른색 교합지를 이용해 운동로를 검사한다(그림 50). 우측방운동과 같은 기준과 방법으로 조정을 마무리해서 견치까지의 근기능 운동을 확인한다(그림 51).

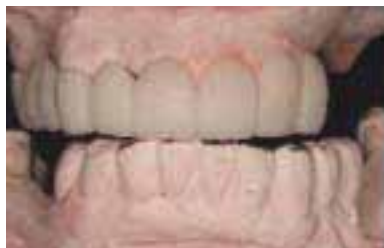

그림 52

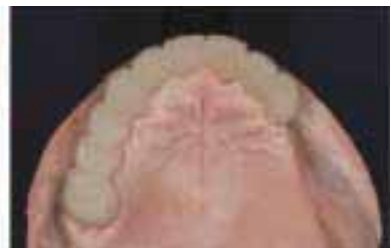
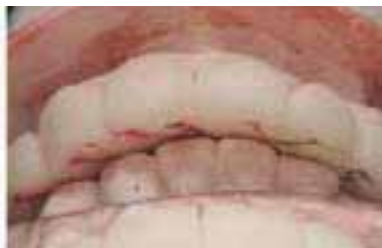
그림 53

측방운동이 마무리된 이후에 전방운동을 확인한다. 상악과 하악 모두 중절치 두개로 유도되고 있다. 4전치로 유도되는 것이 이상적이지만 하악의 교합평면과 악궁의 형태로 인해 4전치 유도는 어려웠고, 전치의 경우 심미성에 더 주안점을두고 제작해야하기에 부득이한 결과로 적절히 기능하는지 여부는 구강내에 장착한 이후에 알 수 있다(그림 52). 전치유도를 설정하고 연마작업을 거쳐 마무리하면 되겠다(그림 53).

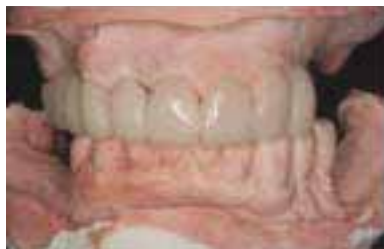
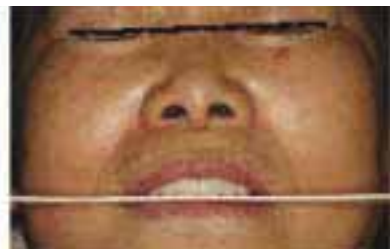
그림 54



그림 55



완성된 provisional restoration으로 약간의 고정증가로 인해 교합평면과 전방유도로를 회복하면서 자연스러운 형태를 부여할수 있었다(그림 54). 교합기에서 재설정된 교합평면 교합기와 평행을 이루는지, 그리고 안모와의 조화를 이루는지 평가하기 위해 양쪽 견치에 설압자를 물려서 확인하도록 한다. 치료실에서는 provisional restoration을 장착하고 교합평면과 양쪽 동공선과의 평행성을 확인하는데, 교합기에서 보다 약간의 왜곡이 있음을 확인할 수 있다(그림 55).

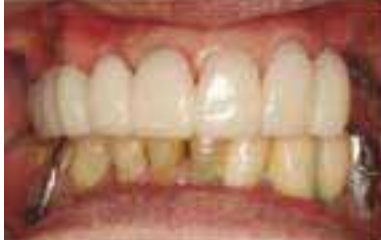

그림 56

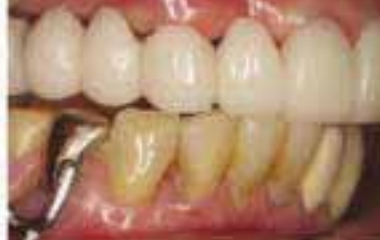

그림 57

〈그림 54〉와 비교해보면 상하악 중절치가 이루는 midline이 어긋나있는 정도가 일치하는 것으로 보아 구강내에서 정확한 위치로 setting되었음을 알수있다. 안모의 심미적인 평가기준으로는 1-2mm이내의 차이를 보이는경우 육안으로 쉽게 알아보기 어려운 상하악 치아간의 midline의 일치여부 보다 상악치아의 midline이 절단연과 수직을 이루고 교합평면이 안모의 기준점과 평행을 이루는지를 우선시 한다(그림 56). 좌우측 측방운동을 시행했을 때 교합기에서 형성한 공기능교합과 유사한 양상을 보여 심미적으로나 기능적으로 만족스러운 결과를 얻을수 있음을 확인할 수 있다(그림 57).

3. Long-span bridge case

#16부터 #26 치아에 이르는 12-unit bridge의 case. Incisal pin에서 3mm의 고정을 높여 진단왁스업을 시행하기로 하고 작업을 진행하였다. 위의 증례에서 소개한 내용들과 과정은 생략하고, 진료실과정중 provisional restoration세팅시의 약간관계를 최종보철물과 동일하게 하기위한 bite 채득과정을 중점적으로 알아보겠다.

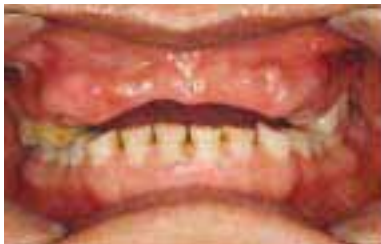
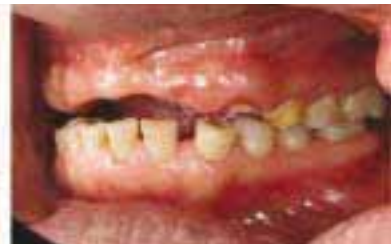
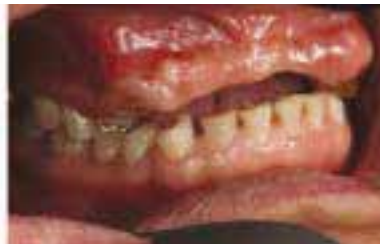그림 58



환자의 첫 내원시 상태로 하악골이 융기되어 하악교합평면의 reverse가 심한상태이고, 그로 인한 상악전치의 수복공간이 부족할 것으로 보인다(그림 58).



그림 59

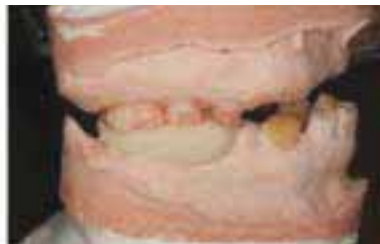

그림 60

0 포인트로 마운팅 후 진료실과 협의한대로 Incisal pin을 +3mm 올려 위치시킨다<그림 59>.

악관관계는 바꾸지 않기로 했으므로 삭제되지 않은 구치부의 stop을 구강내에서 재현하기 위해 교합기상에서 탄성이 없는 레진등의 재료를 이용해서 구치부의 bite를 채득한다<그림 60>.

개구량이 2-4mm 이내인 경우 측두하악인대가 긴장되기 이전의 구간으로, 하악의 운동에는 아직 활주운동이 일어나지 않고, 순수 회전운동만 일어난다.

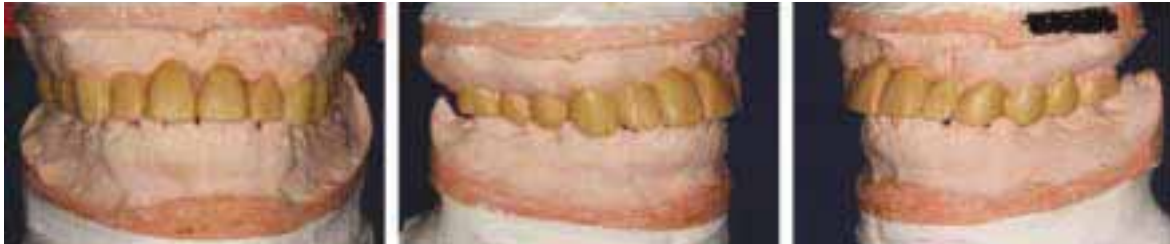

그림 61

하악의 reverse curve를 개선함과 동시에 전방운동에 간섭이 발생하지 않도록 중절치의 over jet 양을 증가시켜 절치 유도각을 완화시켜주었다<그림 61>. 이후의 중복되는 과정은 생략한다.

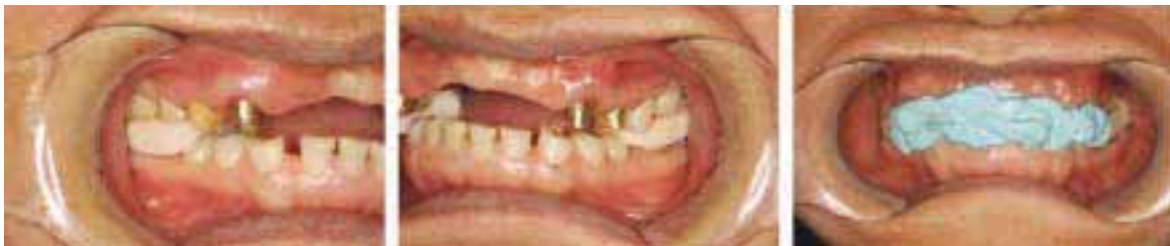

그림 62

그림 63

교합기에선 채득한 바이트를 가지고 진료실에서 bite를 다시 채득하는 과정이다. Bite를 물고 고경을 평가해서 문제가 없다고 판단하면, 최후방치 2개만으로 stop이 이루어지도록 bite를 삭제하고 앞의 소구치와 견치는 blue mousse를 이용해 bite를 채득한다<그림 63>.

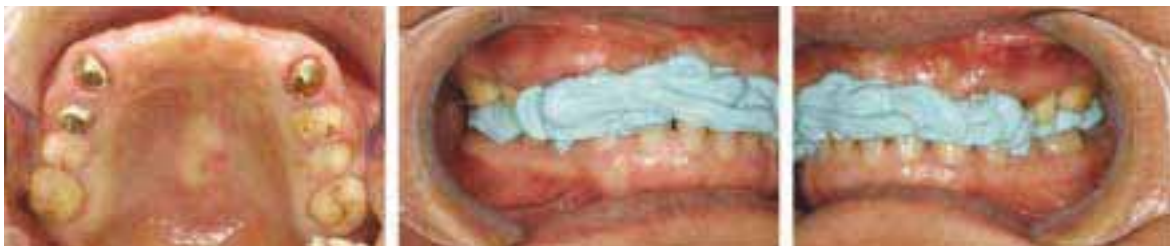

그림 64

그림 65

바이트를 미리 채득해 놓고, 그 이후에 지대치 삭제를 시작한다<그림 64>. 좌측 또는 우측의 어느한쪽 먼저 지대치를 삭제하고 이전의 bite를 이용해 삭제된 지대치의 bite를 채득한다. 반대측의 지대치에 같은과정을 반복한다<그림 65>.

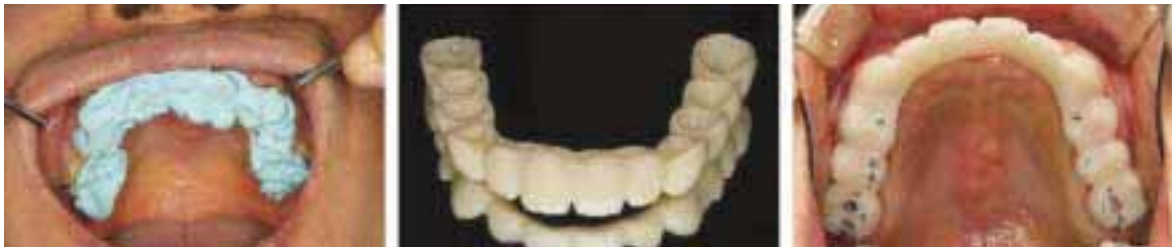

그림 66

그림 67

위의 방법을 통해 모든 지대치 삭제가 끝난 이후에 증가된 고경에서 최종보철물을 제작하기 위한bite를 채득할 수 있다(그림 66). 이제 기공실에서 준비한 provisional restoration이 등장하면 된다. 이미 언급한 부분들과 같은 부분이므로 자세한 과정은 생략하도록 한다(그림 67).

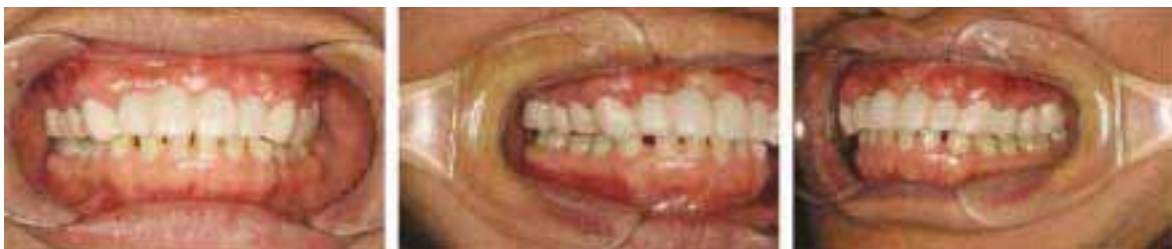

그림 68

Provisional restoration이 구강내에서 무사히 세팅되었다. 그러나 이러한 교합요인들과 고경의 증가를 동반된 provisional restoration은 이것으로 끝나거나 성공적이라고 할수없다. 진료실과 함께 고민하면서 작업한 결과물이 성공적일지는 지금의 provisional restoration을 2-3개월동안 환자가 사용하면서 얼마나 적응하는지에 따라 성패여부가 결정난다고 할 수 있다(그림 68).

Ⅲ. 결 론

간단한 작업만을 요하는 case부터 교합이론에 대한 전반적인 이해를 필요로 하는 case등 다양한 증례를 가지고 Provisional restoration 제작과정과 치료실 과정을 동시에 알아보았다.

지면의 제약과 이야기 하고자하는 내용을 부각시키기 위해 복잡한 case로 진행되면서 이전과정과 중복되는 부분들은 생략하면서 진행하였고, 임상에 활용할수 없는 이론은 무용지물이라는 생각에 어렵게 여기는 교합에 관련한 요소들을 최대한 단편화시켜 provisional restoration 제작과정중에 교합이론이 임상에서 어떻게 적용되어야 하는지에 초점을 두면서 진행하였다. 교합에 대한 의견을 좀 더 피력하자면 임상에서의 교합은 어렵게 공부할 필요도 없고 고가의 교합기가 꼭 필요하지는 않다는것이 개인적인 생각으로, 활용가능한 기본이론에 입각해 진료실의 담당의사와의 많은 의견교환을 통하는 것이 환자의 치료성과를 높이는 데 많은 기여를 한다고 확신하는 바이다.

한국 치과기공산업의 현실과 특수성을 고려해볼때 보철물의 처음부터 마지막을 한명이 책임을 가지고 작업하는일이 흔하진 않지만 기공실 내에서부터 정보교환이 많이 일어날수록 일관성있는 보철물은 물론, 치과기공사 개인의 역량 향상에 도 도움이 될것이라는 개인적인 생각을 알리면서 마치도록 하겠다.

참 고 문 헌

모토히로 타. The Provisional Restorations - 보철물의 기능 심미성을 추구하며. 한국 쿼테센스. 05, 31, 2007.

박현식. 임시 보철물의 기공과 임상 - 단기 임시 수복에서부터 최종 임상 보철물 완성까지-대한 나래출판사. 11, 20, 2006.

일본 약교합학회. 약교합학 입문. 대한 나래출판사, 11, 03. 2007.

Peter E, Dawson. Functional Occlusion: From TMJ to Smile Design. MOSBY, 07. 2007.