

변형된 치관부 파절편 재부착술식을 이용한 치관치근파절의 치료

송창원 · 송민주 · 신수정 · 박정원*

연세대학교 치과대학 보존과 강남세브란스 병원

ABSTRACT

Treatment of crown-root fracture with a modified crown fragment reattachment technique

Chang-Won Song, Min-Ju Song, Su-Jung Shin, Jeong-Won Park*

Department of Conservative Dentistry, Gangnam Severance Hospital, Yonsei University College of Dentistry, Seoul, Korea

The development of adhesive dentistry has allowed that the crown fragment reattachment can be another option in the treatment of crown fracture. However, additional crown lengthening procedure or extrusion of the tooth may be necessary in the treatment of crown root fracture because subgingival fracture line in close proximity to the alveolar bone leads to challenges for restorative procedure and the violation of the biologic width. This case report presents a modified crown fragment reattachment technique of crown root fracture with pulp exposure, which was done without additional crown lengthening procedures. After the endodontic treatment, the patient was treated using a post insertion and the fragment reattachment technique, which made it possible to preserve the space for the biologic width and maintain a dry surgical field for adequate adhesion through the modification of the fractured coronal fragment. Since a coronal fracture was occurred and reattached afterward, it was observed that the coronal fragment was well maintained without the additional loss of periodontal attachment through 2-year follow up. (J Kor Acad Cons Dent 2010;35(5):395-401.)

Key words: Biologic width; Crown fragment reattachment; Crown root fracture; Periodontal attachment; Subgingival fracture

-Received 15 July 2010; revised 29 July 2010; accepted 5 August 2010-

서 론

오늘날 접착 치의학의 비약적인 발전은 치관부 파절편 재부착술식이 치관 파절의 치료에 있어서 주요한 선택사항으로 자리잡을 수 있게 하였다. 치관부 파절편 재부착술식은 치관파절의 치료에 있어서 전통적으로 시행되어오던 다른 수복치료에 비하여¹ 간편하며 비용이 적게 들고² 보존적, 심미적이며^{1,3} 자연치와 유사한 마모저항성을 가진다는 장점을 가진다. 그러나 Andreasen 등은 파절편 재부착술식을

최종적인 치료계획이 결정되기 이전까지 치아의 심미와 기능을 유지시켜주는 임시수복의 한 단계라고 간주하였고^{1,4} 아직까지 이 술식의 장기적인 예후에 관한 임상연구는 이루어지지 않은 상태이다.³ 일부 실험연구들⁵⁻⁷에 있어서는 파절편 재부착시 치아 파절 부위의 처치방법에 따라 자연치와 유사한 파절 저항성을 나타내기도 하였으며 과도한 치질의 손상에도 불구하고 재부착 후 파절편이 장기간 유지되고 있는 증례들도 상당수 보고 되었다.^{8,9}

하지만 치관 파절과는 다르게 치관-치근파절의 경우는 파

Song CW, DDS, Postgraduate Student; Song MJ, DDS, MS, Clinical Researcher; Shin SJ, DDS, MS, Assistant Professor; Park JW, DDS, PhD, Associate Professor, Department of Conservative Dentistry, Gangnam Severance Hospital, Yonsei University College of Dentistry, Seoul, Korea

*Correspondence to Jeong-Won Park, DDS, MSD, PhD.

Associate Professor, Department of Conservative Dentistry, Gangnam Severance Hospital, Yonsei University College of Dentistry, 712 Unjuro Dogok-dong Gangnam-gu, Seoul, Korea 135-720

Tel, +82-2-2019-1350; Fax, +82-2-3463-4052; E-mail, pjw@yuhs.ac

*본 증례보고는 2010년 제133회 대한치과보존학회 춘계학술대회에서 수상한 증례로서 학회의 지원을 받아 게재함.

This case report was awarded in the 133rd spring scientific meeting of KACD in 2010 and supported for the publication by KACD.

절선이 치은연하영역에 위치하게 되므로 원래 형태의 치관을 별다른 처치 없이 재부착하였을 경우 수복 시 적절한 접착을 위한 오염되지 않은 영역을 얻기 어려우며 생물학적 폭경의 침범으로 인한 치주부착 상실로 이어질 가능성이 있다.¹⁰ 따라서 재부착과정 중 파절선의 노출이 불가피하며 이를 위해 골절제술을 동반한 치관 연장술이나 교정적 또는 외과적 정출술이 동반되며 이는 시간적, 경제적 손실, 변연골 상실, 치근흡수 가능성 등의 단점과 더불어 결과적으로 치관/치근 비율의 악화를 초래하게 된다.¹¹

이에 본 증례 보고에서는 과도한 치질 손상과 치수노출을 동반한 치관-치근파절을 부가적인 치관연장술 또는 치아정출술 없이 변형된 치관부 파절편 재부착술식을 이용하여 수복한 증례에 대해서 살펴보고자 한다.

치료과정

2008년 2월, 42세 남환이 길거리에서 술에 취해 의식을 잃은 상태에서 넘어져 치아가 부러졌다는 주소로 내원하였다. 상악 좌측 측절치의 심한 동요도와 함께 건드리기만 해도 심한 통증을 호소하는 상태였으며 설측 중간 1/3 부위에 파절선이 관찰되었다 (Figure 1). 내원 당일 파절편을 제거해본 결과 순측 치은연하 3 mm 하방에 파절선을 가지는 치관-치근파절로 진단되었다 (Figure 2). 이에 치료계획에 있어서 치관 연장술, 교정적 또는 외과적 정출술 및 치관부 파절편 재부착술을 제시하고 각각의 술식에 대한 장단점 및 예후에 대해 설명하였으며 환자와 상의 하에 가장 보존적이며 짧은 치료기간, 적은 비용이 장점인 파절편 재부착술을 시행하기로 결정하였다.

내원 당일로부터 일주일간 2번의 방문을 통하여 근관치료를 완료하였으며 리버댐 장착 하에서 stepback technique 을 통해 근관확대하고 NaOCl 세척 및 Calcium hydroxide 침약하였으며 측방가압법으로 근관충진을 완료하였다. 치관재부착술은 다음과 같이 진행하였다. 먼저 파절저항성 증진을 위한 post 삽입을 위하여 gutta percha 로 충전된 근관내를 #3 Gates Glidden bur 및 post drill 을 이용해 삽입공간을 확보하고 Fiber post (DT Light-Post, Bisco, Schaumburg, IL, USA)를 접착하였다. 이후 2% lidocaine 국소 마취 후 치간 유두 손실 및 치은퇴축을 최대한 방지하기 위하여 papilla preservation flap으로 피판을 절개하였고 파절부위를 눈으로 확인한 결과 불규칙한 치조골 사이에 잔존된 치관 파절편이 관찰되어 이를 제거하고 저속핸드피스에 round bur 를 장착하여 치조골을 부드럽게 다듬었다 (Figure 3).

치관 파절편은 일주일간 생리식염수에 보관하였다가 재부착전에 다음과 같이 처치하였다. 먼저 #330 carbide bur 를 사용하여 파절편의 접착부위 중앙에 post 삽입을 위한 외동을 형성하였으며 고속핸드피스에 ultrafine diamond

bur 를 장착한 뒤 파절편의 순측 치은부위 2 mm 를 부드럽게 삭제하고 미리 제작해두었던 putty index 를 사용하여 예비접합을 시행하였다 (Figure 4). 치조골 변연과 약 2 mm 정도의 공간이 확보되는 것을 확인하고 방습을 위해 리버댐을 장착한 후 잔존치근과 파절편에 각각 20초간 산부식 시행 뒤 ONE-STEP (Bisco, Schaumburg, IL, USA)을 도포하고 각각 10초간 광중합 시행하였다. 이후 dual cure type 인 Duolink (Bisco, Schaumburg, IL, USA)를 양쪽에 골고루 도포한 후 putty index 를 이용하여 정확한 위치에서 서로 접합시킨 뒤 협실면에서 각각 60 초간 광중합 시행하고 과도한 접착제를 제거하였다 (Figure 5). 이후 5-0 Vicryl 사용하여 봉합을 시행한 후 환자에게 주의사항을 전달하였다.

일주일 후 봉합을 제거하기 위해 방문하였을 때 설측파절선 부위의 강화를 위하여 고속핸드피스를 사용하여 external chamfer 형태로 파절선 부위를 삭제한 후 Tetric Ceram (Ivoclar Vivadent AG, Schaan, Liechtenstein)으로 충전하였다 (Figure 6). 1개월 후 검진 차 내원하였을 때 치관부위는 잘 유지되고 있었고 치은퇴축 또한 발생하지 않았으며 X-ray 상 치주부착의 상실 또한 관찰되지 않았다.

그러나 그로부터 6개월 뒤 당근을 씹다가 이가 부러졌다는 주소로 재내원 하였고 이전의 파절 부위에서 치관부위와 post 가 함께 파절된 상태가 관찰되었다 (Figure 7). 환자는 당시 상황을 설명하며 당근이 상악 좌측 측절치 사이에 위치한 상태에서 저작하던 도중 치아가 부러졌다고 진술하였고 이에 외상성 저작으로 인한 재파절로 진단하였다. 다시 환자와 치료계획에 대하여 논의한 결과 당분간 같은 방법으로 재부착을 시행하여 사용하기로 결정하였고 재차 파절될 경우에는 교정적 또는 외과적 정출술을 시행하거나 또는 치은연상 금관을 제작해야 함을 설명하고 치관재부착을 시행하기로 하였다. 이번 경우에는 따로 피판을 절개하지 않고 변연치은에 압접사를 삽입하고 이전과 같은 방법으로 재부착하였다 (Figure 8). 이후 교합조정을 통해 중심위교합과 전방운동시 접촉점을 모두 제거하였으며 또한 추후 단단한 음식 저작 시 철저히 주의할 것을 주지시켰다.

이후 첫 내원으로부터 약 2년 뒤인 2010년 3월 재내원하였을 때 별다른 불편감 호소하지 않았으며 치관부위는 잘 유지되고 있었고 타진 및 동요도 검사 상 정상이었다. 치은퇴축 또한 발생하지 않았으며 탐침 시 치주낭 깊이도 3 mm 정도로 치주부착상실은 일어나지 않았다. 다만 탐침시 출혈과 함께 변연치은이 약한 염증상태를 보이는 것이 관찰되었고 또한 환자가 인지하지 못하는 것으로 확인되었으나 치경부에서 약간의 어두운 변색 소견 또한 관찰되었다 (Figures 9 and 10). 간단한 스케일링과 함께 구강위생에 대한 철저한 관리 및 저작 시 주의사항 다시 한번 주지시키고 계속적으로 관찰하기로 하였다.

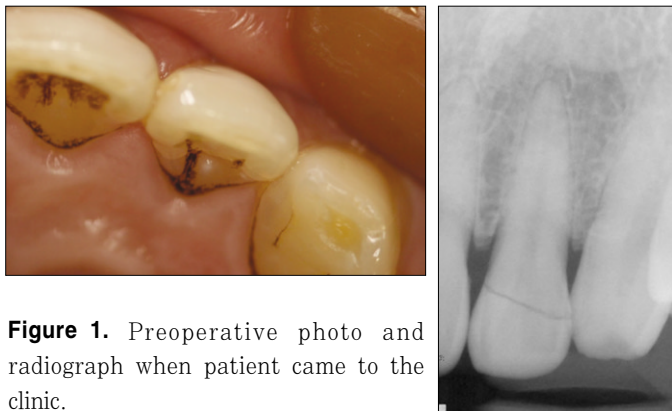


Figure 1. Preoperative photo and radiograph when patient came to the clinic.

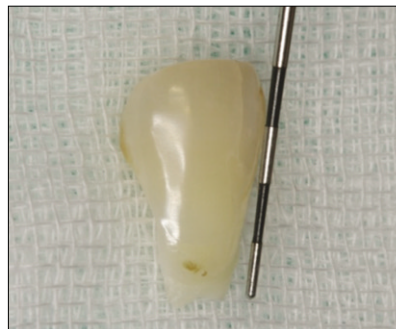

Figure 2. Removed fragment of the fractured tooth. Fracture line was located 3 mm under CEJ. CEJ, cemento-enamel junction.

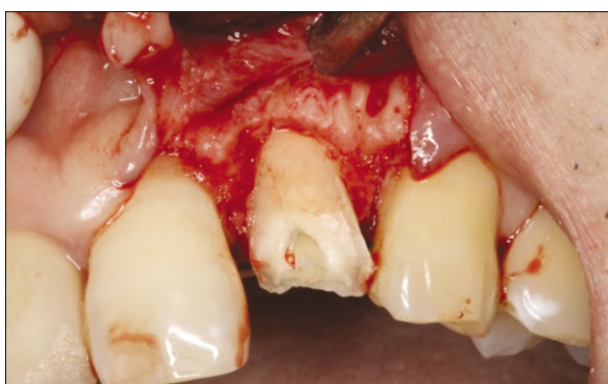

Figure 3. Papilla preservation flap was reflected for crown reattachment procedure. Fracture line was extended to the equigingival area.

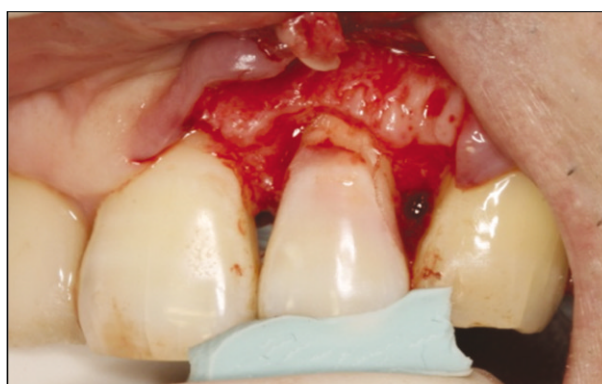

Figure 4. Adaptation of the modified fragment using premade putty index. Margin of the coronal fragment was trimmed off and it is short from the bone margin.

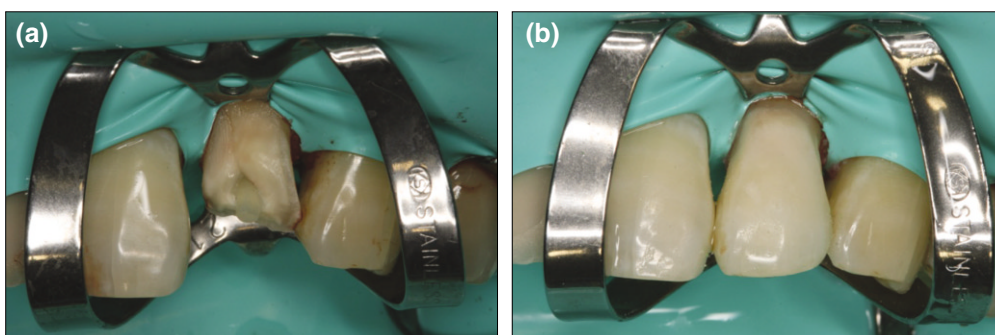


Figure 5. Rubber dam was placed with #211 clamp and fiber post was inserted (a). Coronal fragment was cemented with Duolink (b).

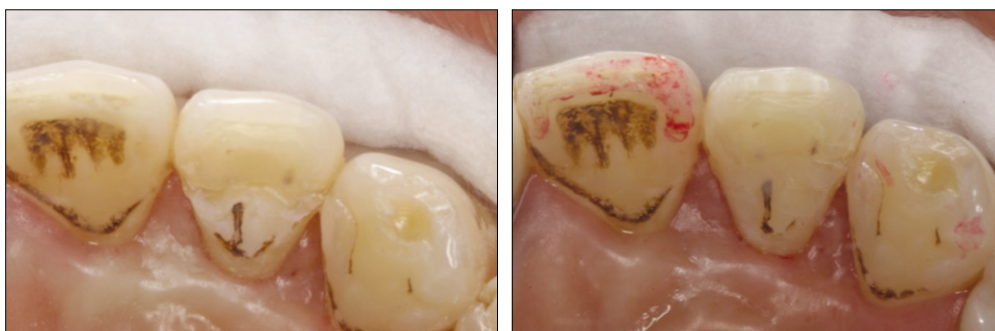

Figure 6. Fracture line was covered by composite resin with external chamfer preparation due to strengthening the cemented fragment.

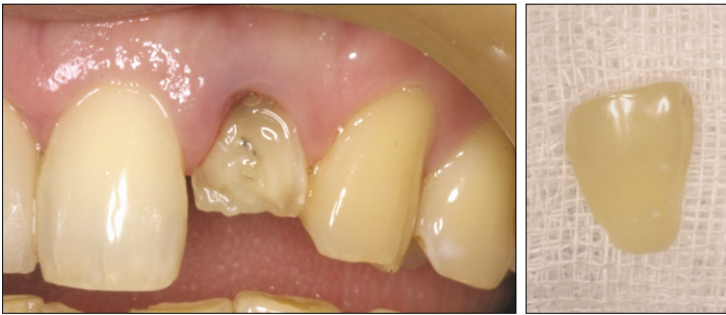

Figure 7. 6 month later, patient came back due to accidental fracture during mastication.

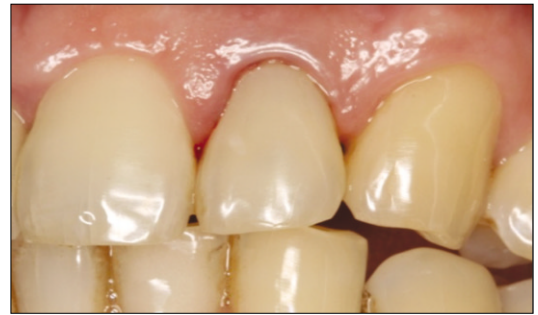

Figure 8. Coronal fragment was re-cemented without flap reflection.

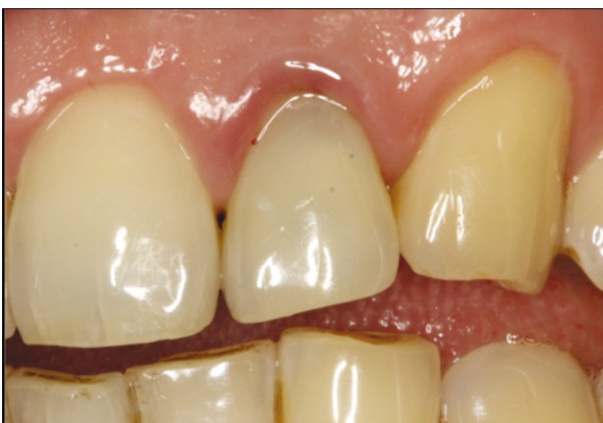

Figure 9. 2-year follow up photo. Slight discoloration and marginal gingivitis was found, but probing depth is normal.

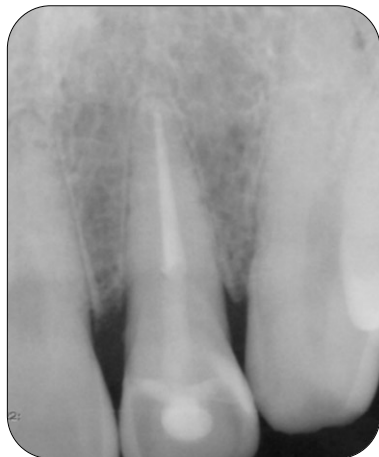
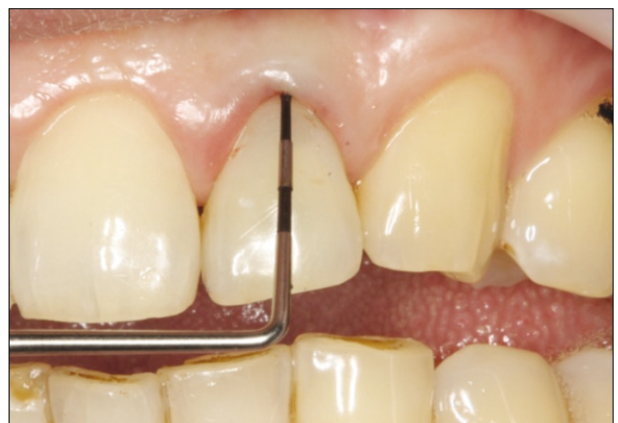
Figure 10. 2-year follow up radiograph.

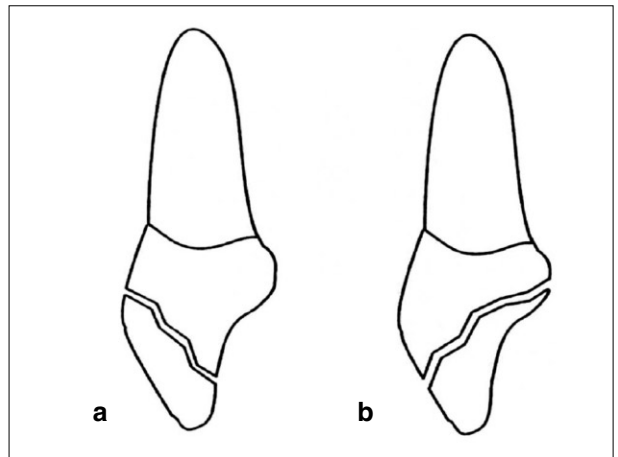


Figure 11. Fracture pattern (From Dean, Avery and Swartz, Pediatric Dentistry 1986).

총괄 및 고안

치관-치근파절은 영구치에서 발생하는 치아 손상 중 5% 정도를 차지한다고 알려져 있으며⁴ 주로 안면부의 직접적인

외상에 의해서 발생한다. 치관-치근파절은 파절선의 노출 및 수분으로부터의 적절한 격리가 어렵고 부가적인 치주부착의 상실이 발생할 가능성이 있으므로 치료를 어렵게 하는 측면이 있다. 이에 이번 증례보고에서는 통상적인 파절편

재부착술식에 약간의 변형을 가하여 골절제술이나 정출술 등의 부가적인 술식 없이 파절편 재부착술식만으로 치료를 마무리할 수 있었다. 이번 증례에서는 치은연하에서 발생한 파절로 인하여 통상적인 파절편 재부착을 시행하게 되면 생물학적 폭경을 침범할 우려가 있었으므로 파절편의 순측 백악법랑경계 하방을 삭제하여 재부착 시 치조골 변연과 최소 2-3 mm의 공간을 확보하여 생물학적 폭경의 침범을 피할 수 있었고 이와 동시에 적절한 접착을 위한 수분 및 출혈로부터의 격리를 가능하게 하였다. 또한 papilla preservation flap 설계를 통하여 술 후 치주부착 상실을 최소한으로 제한하려 노력하였다.

이렇게 확보된 공간은 파절된 상아질면으로 이루어져 있으며 (Figure 4) 추후 long junctional epithelium으로 치유된다고 알려져 있으나^{4,12} 몇몇 실험연구에서는 상아질면을 citric acid 또는 tetracycline 등으로 부식시켜 상아질내 교원섬유기질이 노출되면 이로 인해 결합조직 세포의 chemotaxis, migration 과정을 거쳐 결합조직 부착을 이룬다고 하였다.^{13,14} 하지만 이번 증례에서는 인산을 사용한 산부식을 시행하였고 또한 상아질 접착제를 적용한 뒤 별다른 처치를 가하지 않았으며 2년 뒤 임상검사 상 치주낭 탐침 시 출혈소견 및 약간의 변연 치은염이 관찰되는 바 long junctional epithelium 으로 치유됐을 것으로 추정된다. 하지만 치주낭 깊이는 정상적으로 유지되고 있었으며 더 이상의 치주부착 상실은 일어나지 않았으므로 이러한 점에서 만족스러운 결과라 할 수 있겠다.

이번 증례에서는 파절 저항성을 최대한으로 부여하기 위해 fiber post 를 삽입하였음에도 불구하고 일차 파절편 재부착 후 6개월 뒤 재차 같은 부위에서 파절이 일어났으며 post까지 같이 파절될 정도로 강력한 응력을 받았음을 짐작해볼 수 있다. 이의 원인으로는 이번 증례의 치아 파절이 Figure 11의 a와 같은 형태로 일어나 저작시 순측면의 지지를 받지 못함으로 인해 일반적으로 흔히 발생하는 b의 파절과는 반대로 설측에서 가해지는 응력에 취약한 형태를 띠고 있었으며¹⁵ 본 증례에서와 같이 설측에서 가해진 외상성 저작으로 인해 구강내로부터의 강한 응력이 치아에 가해지면서 재파절을 일으킨 것으로 추정해볼 수 있다.

또한 재부착된 치아의 파절저항성에 대한 이전의 연구들^{5,6}과 달리 최근 시행된 연구들에서는^{7,16} 파절저항성이 온전한 치아의 최대 50-60%에 밖에 미치지 못한다고 보고되기도 하였다. 그러므로 아직까지 잘 설계된 장기간에 걸친 임상연구가 행해지기 전까지 파절편 재부착술식의 장기간 예후는 예측하기 어렵다고 생각해볼 수 있겠다.

그럼에도 불구하고 치관-치근파절의 치료에 있어서 치관부 파절편 재부착술식은 시간적, 경제적으로 유리하고 심미적 기능적으로 다른 치료에 비하여 장점을 가지고 있으며 본 증례에서와 같이 재차 파절이 일어나는 경우에도 다시

재부착을 시행하거나 교정적 또는 외과적 정출술, 치은연상수복 등의 제2의 치료계획을 적용시키는데 전혀 지장이 없으므로 가장 보존적인 치료임이 분명하다고 할 수 있겠다.

References

- Andreasen FM, Noren JG, Andreasen JO, Engelhardt S, Lindh-Stromberg U. Long-term survival of fragment bonding in the treatment of fractured crowns: a multicenter clinical study. *Quint Int* 1995;26:669-81.
- Farik B, Munksgaard EC, Kreiborg S, Andreasen JO. Adhesive bonding of fragmented anterior teeth. *Endod Dent Traumatol* 1998;14:119-123.
- Reis A, Loguercio AD, Kraul A, Matson E. Reattachment of fractured teeth : a review of literature regarding techniques and materials. *Oper Dent* 2004;29:226-233.
- Andreasen JO, Andreasen FM, Andersson L. Textbook and color atlas of traumatic injuries to the teeth. 4th ed. Munksgaard, Copenhagen, Denmark:2007.p314-336.
- Reis A, Franci C, Loguercio AD, Carrilho MR & Rodrigues Filho LE. Re-attachment of anterior fractured teeth: Fracture strength using different techniques. *Oper Dent* 2001;26:287-294.
- Loguercio AD, Mengarda J, Amaral R, Kraul A, Reis A. Effect of fractured or sectioned fragments on the fracture strength of different reattachment techniques. *Oper Dent* 2004;29:295-300.
- Pusman E, Cehreli ZC, Altay N, Unver B, Saracbası O, Ozgun G. Fracture resistance of tooth fragment reattachment: effects of different preparation techniques and adhesive materials. *Dental Traumatol* 2010;26:9-15.
- Grossmann Y, Araúz-Dutari J, Chogle SM, Blatz MB, Sadan A A conservative approach for the management of a crown-root fracture. *Quint Int* 2006;37:753-9.
- Ertugrul F, Eden E, Ilgenli T. Multidisciplinary treatment of complicated subgingivally fractured permanent central incisors: two case reports. *Dent Traumatol* 2008;24:61-6.
- Padbury Jr A, Eber R, Wang HL. Interactions between the gingiva and the margin of restorations. *J Clin Periodontol* 2003;30:379-385.
- Eichelsbacher F, Denner W, Klaiber B, Schlagenhaut U. Periodontal status of teeth with crown-root fractures: results two years after adhesive fragment reattachment. *J Clin Periodontol* 2009;36:905-911.
- Olsburgh S, Jacoby T, Krejci I. Crown fractures in the permanent dentition: pulpal and restorative considerations. *Dent Traumatol* 2002;18:103-15.
- Frantz BJ, Polson AM. Tissue interactions with dentin specimens after demineralization using tetracycline. *J Periodontol* 1988;59:714-721.
- Lowenguth RA, Polson AM, Caton JG. Oriented cell and fiber attachment systems in vivo. *J Periodontol* 1993;64:330-342.
- Dean JA, Avery DR & Swartz ML 1986 Attachment of anterior tooth fragments. *Pediatr Dent* 1986;8:139-143.
- Stellini E, Stomaci D, Stomaci M, Petrone N, Favero L. Fracture strength of tooth fragment reattachments with postpone bevel and overcontour reconstruction. *Dent Traumatol* 2008;24:283-288.

국문초록

변형된 치관부 파절편 재부착술식을 이용한 치관치근파절의 치료

송창원 · 송민주 · 신수정 · 박정원*

연세대학교 치과대학 보존과 강남세브란스 병원

치관부 파절편 재부착술식은 접착치의학의 발달과 더불어 치관파절 치료 방법 중 하나로 자리매김하였다. 하지만 치관치근파절된 치아에 있어서 기존의 치관부 파절편 재부착술식으로는 치은연하 영역의 수복 및 생물학적 폭경의 유지가 어려워 부가적인 치관연장술 또는 치아 정출술 등이 요구되게 된다. 하지만 이번 증례보고는 치수노출을 동반한 치관-치근파절을 치료함에 있어서 이러한 부가적인 술식 없이 변형된 치관부 파절편 재부착술식만을 이용하여 처치한 사례이다. 환자는 근관치료 후 post 삽입 및 재부착 술식을 시행 받았으며 이때 치관 파절편의 변형을 통해 생물학적 폭경을 위한 공간 유지 및 적절한 접착을 위한 영역을 확보할 수 있었고 이후 한차례의 재파절이 발생하였지만 재차 재부착 후 2년간의 follow up을 통해 치주부착상실 없이 치관 파절편이 잘 유지되는 것이 관찰되었다.

주요단어: 생물학적폭경, 치관부 파절편 재부착술, 치관치근파절, 치은연하파절, 치주부착