

대동맥 축착증 및 심한 대동맥 협착을 가진 저체중 신생아(2.4 kg)의 수술 전후 발생한 심실 기능 부전의 치료에 대한 양심실 보조 장치 적용 시험 에

곽재건* · 박천수* · 이창하* · 이 철*

The Application of a Bi-ventricular Assist Device for a Low Weight (2.4 kg) Neonate with Coarctation of the Aorta and Critical Aortic Stenosis

Jae Gun Kwak, M.D.*, Chun Soo Park, M.D.*, Chang-Ha Lee, M.D.*, Cheul Lee, M.D.*

A 5-day-old neonate (body weight=2.4 kg) with coarctation of the aorta and critical aortic stenosis underwent an interventional balloon valvuloplasty for aortic stenosis. During the intervention, cardiac arrest occurred due to injury of the right carotid artery by the guide wire. An extracorporeal membrane oxygenator (ECMO) was applied. After 1 day's support, total surgical correction was achieved; however, in the immediate postoperative period, cardiac function was severely depressed. We applied a bi-ventricular assist device (bi-VAD) instead of an ECMO and we were able to wean the patient off the bi-VAD device after 3 days' support. The patient was discharged without severe complications.

(Korean J Thorac Cardiovasc Surg 2010;43:304-307)

- Key words:** 1. Extracorporeal circulation
2. Neonate
3. Heart-assist device
4. Aortic stenosis
5. Coarctation of aorta

증 례

출생 후 5일된 남자 환자가 심초음파 검사 결과 밝혀진 온전한 심방, 심실 중격을 가진 대동맥 축착 및 심한 대동맥 판막 협착(critical aortic stenosis) 소견(압력차=54 mmHg)으로 본원 소아청소년과에 입원하였다. 입원 체중은 2.4 kg이었고, 체표면적은 0.18 m²이었다. 환자의 동맥관은 열려 있었으며, 양방향성 단락을 보이고 있었다(Fig. 1). 심초음파에서 관찰된 대동맥 판막은 단엽성(monocuspid)인 것으로 보였다. 소아청소년과에서 심한 대동맥 판막 협착에 대하여 중재적 풍선 확장술을 시도하였으나, 시술 도

중 탐폰(tamponade)에 의한 것으로 생각되는 심장 정지 상황이 발생하였고 직후의 심폐소생술에도 심정지 상황이 해결되지 않아 개흉을 통한 심폐소생술 및 순환 보조 장치 삽입을 위하여 수술장으로 환자를 신속히 이동하였다.

심장 내에는 혈종이 가득 차 있어 심장을 압박하고 있었고, 혈종을 제거한 후에도 활력 징후에 호전되지 않고 심기능이 심하게 저하되어 체외 막성 산화기(Extracorporeal membrane oxygenator, ECMO)를 이용하여 순환 보조를 시작하였다. ECMO 보조 시작 후 활력 징후들은 일단 안정화되었다. 우측 경동맥 뒤쪽 벽에서 중재 시술 시 발생한 것으로 추정되는 찢어진 부위를 관찰할 수 있었다. 경

*부천시중병원 흉부외과

Department of Thoracic and Cardiovascular Surgery, Sejong General Hospital
논문접수일 : 2009년 12월 6일, 논문수정일 : 2009년 12월 9일, 심사통과일 : 2009년 12월 15일
책임저자 : 이창하 (422-711) 경기도 부천시 소사구 소사본 2동 91-121, 부천시중병원 흉부외과
(Tel) 032-340-1747, (Fax) 032-340-1236, E-mail: leechha@sejongh.co.kr
본 논문의 저작권 및 전자매체의 지적소유권은 대한흉부외과학회에 있다.

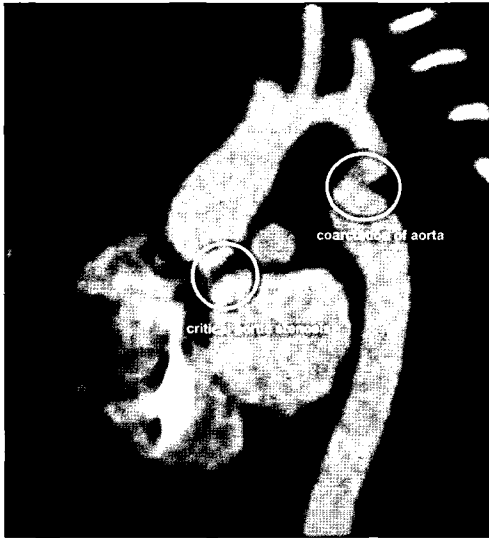


Fig. 1. Preoperative computed tomographic findings.

동맥 협착이 발생하지 않도록 찢어진 부위를 봉합한 후 일단 중환자실로 환자를 이송하였다.

중환자실 전동 후 ECMO 보조 하에 활력 징후들이 안정화되어 1일 간의 ECMO순환 보조 후, 수술적 완전 교정술을 시행할 수 있었다. 무명 동맥을 이용한 선택적 대뇌 관류(selective cerebral perfusion)와 관상 동맥에 대한 이중 부분 관류를 시행하면서 심장을 정지하지 않은 상태에서, 확장 단단 문합으로 대동맥 축착증을 교정하였으며, 이어 심정지 후 상행 대동맥에 절개를 가하여 대동맥 판막을 관찰하였다. 대동맥 판막은 이형성을 보이고 있었으며, 판막엽이 심하게 두꺼워지지는 않았고, 거의 단엽성에 가까운 모양을 보이고 있었다. 교련 부위(commisure)라고 생각되는 부분에 절개를 가하여 대동맥 판막의 출구를 넓혀 준 뒤 수술을 종료하였다. 수술 종료 후 인공 심폐기 이탈을 하였으나 이탈 후 점차 혈압이 저하 되는 등 심실 기능 부전 소견을 보여 일단 상행 대동맥(10 Fr)과 좌심방 벤트(vent) 캐놀라(8 Fr)를 이용하여 좌심실 보조 장치(Left ventricular assist device, LVAD)를 운용하기 시작하였다. 이후 잠시 혈액학적 소견이 안정되었으나 점차 심실 세동의 발현 빈도가 잦아지고 저산소 포화 상태를 보이기 시작하였다. 이 때 저자들은 다시 ECMO support를 고려하였지만, 수술 전 심폐소생술 및 ECMO 운용에서 비롯된 출혈성 소질과 이로 인한 저체중 환자에 대한 수술에 대한 부담감 등으로 우심실 보조 장치(Right ventricular assist device, RVAD)의 보조를 먼저 시도해보기로 하였다. RVAD는 주폐동맥(8 Fr)과 우심방(10 Fr)을 이용하여 운용하였다. RVAD 운

용 시작 후 심실 세동의 빈도 및 저산소증은 점차 해소되었고, 비교적 안정적인 혈액학적 상태가 유지되었다. 이에 ECMO를 이용한 support는 필요치 않다고 판단되어, 양심실 보조 장치(Bi-ventricular assist device, Bi-VAD)를 유지하며 개흉한 상태로 중환자실로 전동하였다. 수술 도중 소변량이 감소하여 복막 투석 카테터를 삽입한 상태였다. RVAD의 혈류량은 주로 LVAD의 혈류량을 기준으로 운용하였는데, 중심 정맥압(Central venous pressure, CVP)이 6~7 mmHg 이하로 유지될 수 있도록 하였고, LAVD가 최대 380 L/min의 혈류량을 보일 때 RVAD는 최대 400 L/min정도의 혈류량을 보였다. Bi-VAD보조를 시작하고 2일째, 감소하였던 소변량이 늘기 시작하였고, 혈액학적 상태가 더욱 안정화되어 Bi-VAD 운용 후 3일째 되는 날 VAD보조를 최소화한 상태로 혈액학적 상태에 큰 변화가 없는 것을 확인한 후 이탈을 시도, 성공하였다. VAD 이탈 직후 소변량이 다시 감소하기 시작하여 복막 투석을 지속적으로 시행하였고, 수술 후 7일째 복막 투석을 중단할 수 있을 정도로 심박출량이 회복되었다. 수술 후 10일째 흉골을 닫을 수 있었으며 이튿날부터 인공 호흡기 이탈을 수 차례 시도하였으나 실패하였다. 수술 후 발생한 좌측 횡경막 신경 마비로 인한 횡경막 운동 마비가 인공 호흡기 이탈 실패의 주원인이라고 생각하여 수술 후 13일째 되는 날 이에 대한 교정술(diaphragm plication)과 함께 우측 흉강 안에 고여 있던 삼출액을 배액하였고, 이후 수 차례의 시도 끝에 수술 후 24일째 인공 호흡기 이탈에 성공하였다. 이후 일반적인 보조 후에 환자는 수술 후 46일 만에 특별한 합병증 없는 상태로 퇴원하였고, 이후 외래 추적 관찰 중이다.

고 찰

1963년 Spencer 등이 심실 중격 결손 폐쇄술을 시행받고 폐동맥 고혈압이 발생한 6세 여아의 심기능 부전을 치료하기 위하여 정-동맥간 체외막성 산소포화기(Extracorporeal membrane oxygenator, ECMO)를 사용한 이래 영아, 소아 영역에서의 기계적 순환 보조 장치의 적용은 확대되어 왔다. 그러나 성인에게 적용되는 정도에 비하면 소아, 영아에서의 기계적 순환 보조 장치의 적용이나 기계 자체의 발달 등은 그다지 활발하지 못한 실정이다. 최근에는 특히 심장 이식 이전의 연결 단계로서의 심실 보조 장치의 역할이 점차 확대되고 있고, 소아, 영아의 영역에서도 다양한 종류의 심실 보조 장치들이 개발되어 적용되고 있

는 하나, 이 분야 역시 성인 심장 환자에서의 적용 속도가 더디다고 할 수 있다[1]. 그 이유로 여러 가지 원인이 있을 수 있으나, 영아, 소아의 작고 다양한 체표 면적과 총 혈액량에 요구되는 기계 자체의 개발이 가장 큰 제한점이라고 할 수 있다. 특히 심실 보조 장치(Ventricular assist device, VAD)의 경우, 좌심실 기능 부전이 비교적 많은 부분을 차지하고 있는 성인 후천성 심장병 질환, 특히 관상동맥 질환이 많은 성인 심장병에서 좌심실 보조 장치(Left ventricular assist device, LVAD)가 그 적응증이 잘 적용되어 광범위하게 사용되고 있지만, 선천성 심기형을 가진 환자의 경우, 좌심실 기능이 저하되어 LVAD의 적용을 필요로 하는 환자일지라도 우측 심장 혹은 폐동맥에 기능적, 혹은 해부학적 문제가 동반되어 LVAD만을 적용하기가 힘든 환자가 많은 부분을 차지하고 있기 때문에 더욱 VAD의 적용이 성인 심장병 환자에 비하여 흔치 않다[2]. 또한 개심술 이후 심실 기능이 저하되어 양심실 보조 장치(Bi-ventricular assist device, Bi-VAD)의 적용이 필요한 경우에도 이 증례에서와 같은 작은 체중과 체표면적을 가지고 있는 어린 영아 혹은 신생아의 경우 bi-VAD보다는 ECMO를 적용시키는 경우가 많은데, 첫째, ECMO의 경우 반드시 개흉을 할 필요가 없으며 경동맥, 경정맥, 혹은 대퇴 동맥, 대퇴 정맥 등을 이용한 경피적 접근이 가능하다는 점, 둘째, bi-VAD의 경우 운용하기 위해서는 캐놀라가 최소한 4개가 필요하며, 작은 신생아의 좁은 시야에서 이들 4개의 캐놀라를 삽입, 배열, 고정하는 것이 기술적으로 쉽지 않다는 점 등이 그 주된 이유이다. 그러나 ECMO의 경우, 환자의 몸과 연결되는 회로 자체의 길이가 VAD에 비하여 길어지고 이에 따라 혈액과 외부 물질과의 접촉 면적이 넓어지게 되어 각종 염증 반응이 증가하게 되며, 산화기를 사용하는데 필요한 항응고제의 사용이 VAD에 비하여 많아, 술 후 출혈 경향의 증가, 수혈량의 증가 등의 문제가 발생한다. 또한 VAD에 비하여 충분히 좌측 심장의 용적 부하를 줄일 수 없어, 필요한 경우, 좌심방이나 좌심실에 추가적으로 캐놀라를 삽입하여야 하기도 한다[3,4]. 또한 일부 저자들은 같은 질환을 가진 환자들을 대상으로 하지는 않았지만, ECMO를 이용한 순환 보조를 받은 환자에서 좀 더 신경 발달에 문제가 생기는 경향이 있음을 보고하기도 하였다[3,4].

이 증례에서는 수술 전에 발생한 심정지로 인한 심기능 손상과 ECMO 보조 등으로 이미 출혈 경향이 증가되어 있는 상황이었으며, 수술 후에도 출혈이 적지 않은 상황으

로, 이후 ECMO 보조를 지속하는 동안 수 차례의 지혈 및 혈종 제거를 위한 재수술이 필요할 것으로 예상되었고 이에 수반되는 수혈의 양 역시 2.4 kg의 환자에게 과다할 것이라고 우려되는 상태였다. 저자들은 이런 상황에서 ECMO 보다는 LVAD에 RVAD를 추가하는 양심실 보조를 시도해 보았으며, 이후 LVAD 만으로 보조를 하고 있을 경우 발생했던 잦은 심실 세동과 저산소 포화도가 호전되는 양상을 보여 ECMO를 적용하지 않았다. Bi-VAD 적용 후 이 탈까지의 3일의 순환 보조 기간 동안 출혈로 인한 재수술은 필요하지 않았고, 작은 체중의 환자였음에도 불구하고, 혈류 속도, 체외에서 주입되는 각종 수액들의 양 조절 등에 있어, 일반 성인 환자들에 대한 기계 순환 보조 시에 비하여 특별한 추가적인 조치가 필요치 않을 정도로 비교적 안정된 과정을 보였다.

기계적 순환 보조 장치를 필요로 하는 기저 상황에 따라서 적용되어야 하는 순환 보조 장치들의 종류가 달라져야 함은 당연한 사실이겠으나, 체중이 작은 환자들의 경우, bi-VAD를 적용할 수 있는 상황에서도 상기 기술한 문제들로 ECMO를 사용하여 온 것이 기존의 방법이었다. 그러나 저자들은 bi-VAD를 보다 적극적으로 적용하여, ECMO 보조 시 발생할 수 있는 여러 가지 합병증을 피하고, 보다 확실한 좌심실 부하를 줄일 수 있는 이점을 얻을 수 있었으며, 기계적 순환 보조 장치 운용에도 기존의 성인 환자에서의 운용할 때에 비하여 큰 어려움 없이 성공적으로 순환 보조 장치 이탈에 성공하였기에 학회에 보고하는 바이다.

참 고 문 헌

1. Baldwin JT, Borovetz HS, Duncan BW, et al. *The national heart, lung, and blood institute pediatric circulatory support program*. *Circulation* 2006;113:147-55.
2. Duncan BW, Lorenz M, Kopcak MW, et al. *The PediPump: a new ventricular assist device for children*. *Artif Organs* 2005;29:527-30.
3. Duncan BW, Hraska V, Jonas RA, et al. *Mechanical circulatory support in children with cardiac disease*. *J Thorac Cardiovasc Surg* 1999;117:529-42.
4. Alsoufi B, Shen I, Karamlou T, et al. *Extracorporeal life support in neonates, infants, and children after repair of congenital heart disease: modern era results in a single institution*. *Ann Thorac Surg* 2005;80:15-21; discussion

=국문 초록=

대동맥 축착증 및 심한 대동맥 협착을 가진 생후 5일의 환자가 대동맥 협착을 해결하려는 중재적 시술 도중 유도 카테터에 의한 우측 경동맥 손상으로 인한 출혈 및 심낭 내 탐폰으로 인한 심정지가 발생하여 심폐소생술 후 체외막성산화기 보조를 받았다. 환자의 체중은 2.4 kg이었다. 1일 후 수술적 완전 교정술을 시행하였으나, 수술 직후 심한 심기능 저하로 인하여 양심실 보조 장치로 순환 보조를 하였고, 3일 후 양심실 보조 장치 이탈에 성공하였다. 이후 환자는 일반적인 치료 후 특별한 문제없이 퇴원하였다.

- 중심 단어 : 1. 체외순환
2. 신생아
3. 심실 보조 장치, 양심실 보조장치
4. 대동맥 판막 협착
5. 대동맥 축착증