

복부흉터에 발생한 자궁내막종

이태민 · 김유진 · 김선구 · 이세일

가천의과학대학교 성형외과학교실

A Case of Endometrioma at the Abdominal Scar

Tae Min Yi, M.D., Yu Jin Kim, M.D., Sun Goo Kim, M.D.,
Se Il Lee, M.D.

Department of Plastic & Reconstructive Surgery, Gachon
University of Medicine and Science, Incheon, Korea

Purpose: Plastic surgeon can easily misdiagnose the mass on the postoperative scar as hypertrophic scar. We present a case of endometrioma at abdominal scar after cesarean section.

Methods: A 36 year-old female visited with a protruding, rubbery hard mass on her abdominal scar. The mass grew slowly after cesarean section performed 7 years ago. She has felt intermittent pain, not with menstrual cycle, for 2 months. The ultrasonography showed a solid irregular, ill defined mass with heterogenous echogenicity. The MRI finding is suggestive of malignant soft tissue tumor with deep fascial invasion. Incisional biopsy showed acanthosis, melanophages, lymphoplasmacytic infiltration. So we excised mass elliptically, we could see chocolate-like discharge from the mass, adhering to external oblique muscle fascia. The mass confirmed histologically as an endometrioma.

Results: The mass was completely removed and did not recur. The patient does not complain more about pain or any discomfort.

Conclusion: Plastic surgeons should be aware of the possibility of endometrioma when the patient present with mass on her abdominal scar after surgery of the pelvis and abdomen.

Key Words: Endometriosis, Endometrioma, Cesarean section

Received March 17, 2010

Revised April 16, 2010

Accepted April 16, 2010

Address Correspondence: Yu Jin Kim, M.D., Department of Plastic & Reconstructive Surgery, Gachon University of Medicine and Science, Gil Hospital, 1198 Guwol-dong, Namdong-gu, Incheon 405-760, Korea. Tel: 032) 460-3394/ Fax: 032) 461-2774/E-mail: pseugene@gilhospital.com

I. 서 론

자궁내막종은 비교적 흔한 양성 부인과 질환으로, 주로 가임기 여성에서 월경통, 골반통, 성교통 및 불임과 같은 다양한 증상을 나타낸다.¹ 자궁내막종은 주로 골반 내에 발생하나 이외 골반 밖의 다양한 장기에도 발생할 수 있는 것으로 알려져 있다.¹

자궁내막종의 발생 부위로는 주로 난소, 자궁인대, 직장, 질중격, 골반 복막 등에 발생하는 골반자궁내막종이 대부분이고, 골반 외 자궁내막종은 매우 드물기는 하나 충수돌기, 직장, S자형결장, 소장, 탈장낭 등의 장관이나 폐와 흉강, 피부, 림프선, 신경 및 뇌 등에 발생하며,² 골반 외 자궁내막종이 종양의 형태로 나타날 때 자궁내막종이라고 한다.²

골반 외 자궁내막종은 매우 드물게 발생하며, 자궁내막 조직의 이소성 (ectopic) 착상으로 그 원인을 설명하고 있다.² 자궁내막종이 이소성 착상을 일으키게 되는 경우 그 부위에 따라 진단에 많은 어려움을 겪게 된다. 특히 제왕절개, 수술기왕력이 있는 경우 이 부위에 자궁내막종이 발생하는 경우 켈로이드나 골반 내 양성, 악성질환과의 감별에 많은 어려움을 겪게 된다. 최근 저자들은 제왕절개술 후 월경주기와 상관없는 통증을 수반한 복부흉터에 발생한 자궁내막종 1례를 경험하여 이에 대해 보고하고자 한다.

II. 증 례

36세 여자 환자는 내원 2개월 전부터 좌하복부 수술흉터 부위 종괴의 동통을 주소로 내원하였다. 과거력 상 7년 전에 제왕절개술을 받았다. 종괴는 제왕절개술 흉터 (pfannenstiell incision)의 좌측 끝 부위에 위치하였고, 제왕절개술 직후부터 무통성으로 서서히 크기가 커지는 양상을 보였으나 내원 2개월 전부터 딱딱해지면서 간헐적인 통증을 유발하였다. 본원 산부인과에서 켈로이드를 의심하여 본과로 진료 의뢰되었다. 신체 검사에서 복부 팽만이나 하복부에 압통은 없었으나 제왕절개술 흉터의 좌측 끝부분에 밤알 크기의 경계가 불분명하고 복벽에 고정되어 압통을 호소하는 종괴가 관찰되었다 (Fig. 1). 초음파 소견은 3.7 × 4.2 × 3.1 cm 크기의 경

계는 불규칙적이고 불분명한 고형종괴를 보였고 종괴내부는 다발성 석회화 및 저음영을 띠는 비균질적인(Heterogeneous) 소견이었다. 종괴는 피부부터 피하지방층까지 위치하였고 하방은 복벽근육층에 인접해있었다(Fig. 2). 연부 조직에 발생한 악성종양 의심하여 복벽 및 복강내 침윤여부

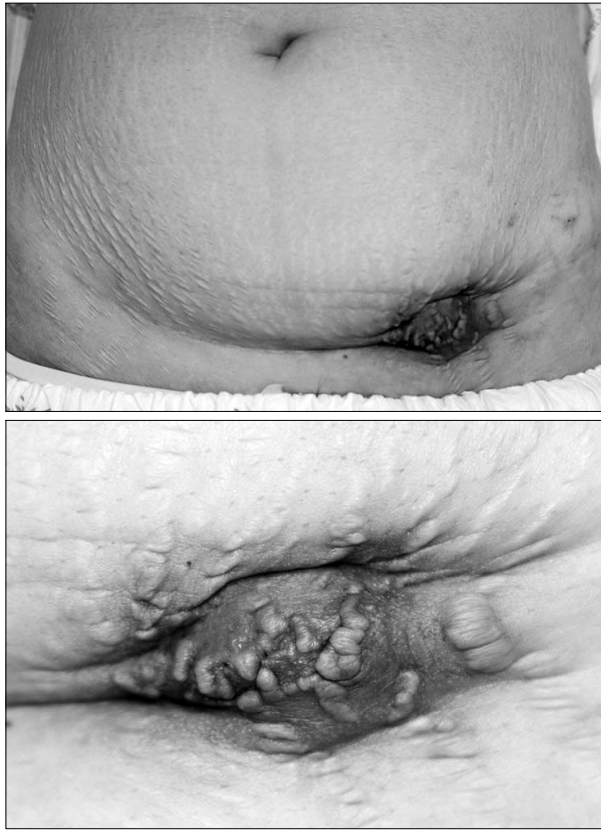


Fig. 1. Gross findings showing mass with multiple nodules, irregular surface and hyperpigmentation on the previous operative scar of left lower abdomen.

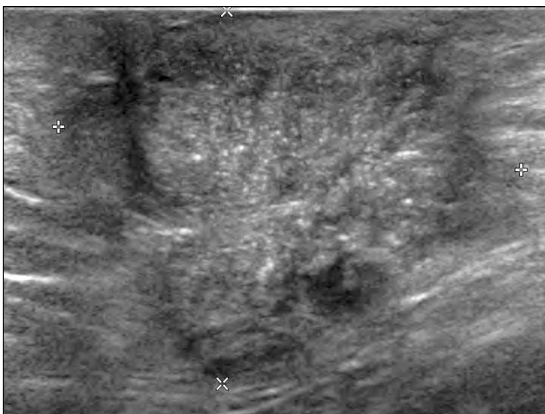


Fig. 2. The ultrasonography showed a solid mass that is irregular and ill defined, and heterogeneous echogenicity in the previous operative scar of lower abdomen.

를 평가하기 위해 MRI를 촬영하였다. MRI 소견은 5.4 × 5.8 × 3.2 cm 크기의 고형종괴가 복부근막깊은층까지 침범되어 있었고(Fig. 3) 바깥엉덩 및 살굴 부위의 림프절이 비특이적으로 커져 있어 악성종양을 배제할 수 없었다. 악성종양을 감별하기 위해 국소마취 하에 절개생검(incisional biopsy)을 시행하였고 극세포증(Acanthosis), 멜라닌탐식세포(Melanophages), 림프형질세포침윤(lympho-plasmacytic

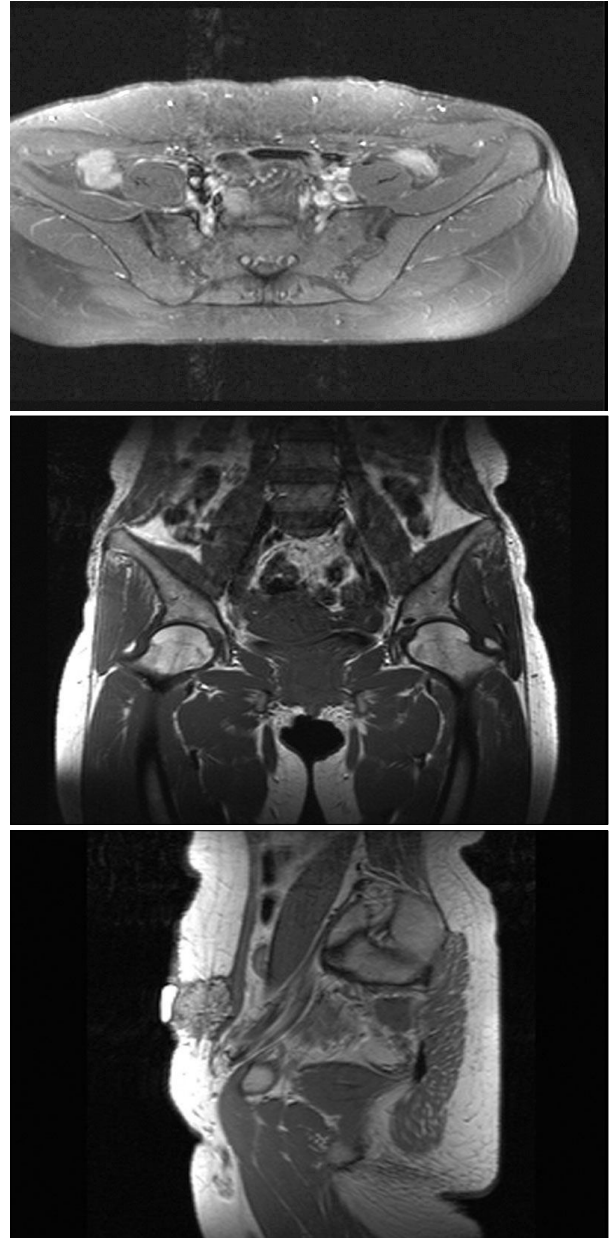


Fig. 3. The MRI findings showed heterogeneous mass in the left lower abdominal wall with multi-lobulated frond-like boundary, involving superficial fascia and focal suspicious deep fascial invasion in the medial superior and lateral inferior aspects. (Above) Axial image (T1WI). (Center) Coronal image (T1WI). (Below) Sagittal image (T2WI).

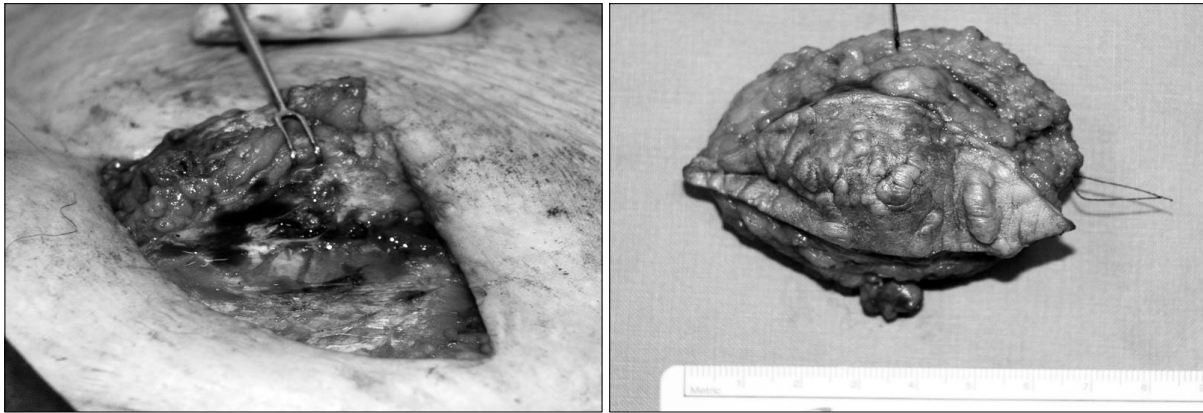

Fig. 4. The mass contains chocolate like fluid, here and there, adhere to external abdominal oblique muscle. (Left) Intraoperative finding. (Right) Specimen finding.

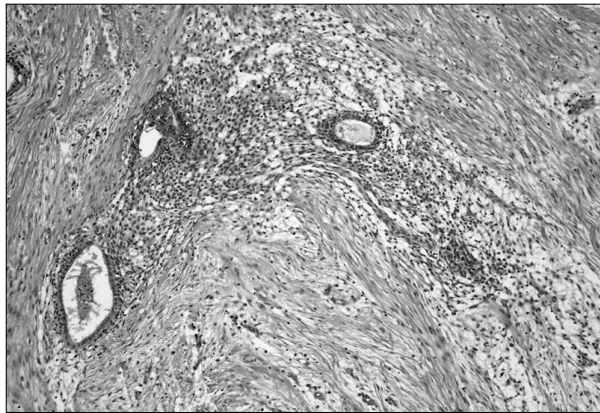

Fig. 5. Microscopic finding shows benign endometrial gland and surrounding spindle endometrial cells in soft tissue of abdominal wall (H&E stain, $\times 100$).

infiltration) 소견을 보여 악성종양을 배제하였다.

이후 전신마취 하에 절제술을 시행하여 종괴가 촉지되는 흉터를 포함한 피부를 타원형으로 절개하고 종괴를 완전 절제하였는데, 종괴는 피하지방층과 외사근에 걸쳐 있었으며 복막은 침범하지 않았다. 육안적으로 절제된 조직의 크기는 $7.0 \times 5.5 \times 3.0$ cm이었으며 절단면에서 초콜릿 양상(chocolate color material)의 액체가 불규칙하게 관찰 되었다(Fig. 4). 병리소견에서는 복부 연부조직 속에 자궁내막선(endometrial gland)과 기질세포가 관찰되어 자궁내막종으로 진단되었다(Fig. 5).

III. 고 찰

자궁내막종은 자궁내막조직이 자궁 외의 장소에서 여성 호르몬에 반응하여 무증상 및 다양한 임상 증상을 나타내는 부인과 질환으로서, 주로 골반강 내 발생한다.¹ 가장 흔한

장소는 난소이며, 이외 자궁인대, 직장, 질 중격 및 복막 등에 호발한다. 골반강 외 발생하는 자궁내막종의 빈도는 적으나 장, 충수돌기, 담낭, 위, 췌장, 신장, 요관, 방광, 질, 외음부, 폐, 중추신경계, 근육, 말초신경, 상지, 하지 등과 수술 후 복부흉터 등에서도 발생 가능하며, 심지어 양수 천자 이후에도 보고된 예가 있다.^{3,4}

자궁내막종은 주로 수술흉터에서 발견되고 또한 외과적 흉터 없이 자연적으로 발생하는 경우도 있다. 수술흉터에 생긴 자궁내막종의 위치는 주로 복벽절개부 피하지방층, 복강경 반흔이나 자연 분만 시 회음절개 부위, 바르톨린선 수술적 제거부위에 생기는 것이 대부분이다.⁵ 이 중에서 제왕절개술 후 자궁내막종의 발생빈도는 0.03~3.5%까지 보고되고 있으며¹⁶ 본 저자들이 경험한 증례와 같이 제왕절개술 후 복부흉터에 자궁내막종이 발생된 경우는 국내에서도 1례가 보고된 바 있으나 이 경우는 생리 시 통증을 수반하였다.⁷

자궁내막종의 원인과 병인론에 대해 여러 가설이 제시되어 왔으나 현재까지 정확한 병인은 알려져 있지 않다. 이중 수술흉터에 발생한 자궁내막종의 대표적인 발생기전은 기계적 전이설(mechanical transportation)로 수술이나 산과적 조작에 의해 이소성 착상 자궁내막의 생성으로 자궁내막종이 발생한다는 것이다.³

자궁내막종의 증상은 월경통, 성교통, 골반 내 통증, 불임 등 다양한 증상 외 수술흉터 특히 제왕절개술 흉터에 압통이나 동통이 있는 종괴로 나타난다. 동통은 대개 주기적이고 월경기간과 관련이 있고, 간혹 무증상인 경우도 있다.² 일반적으로 자궁내막종의 증상은 자궁내막조직이 위축되었거나 증식되는 기능적인 상태에 좌우되는 것으로 되어있다.^{2,3} 수술흉터 자궁내막종 발생시기는 수술 후 평균 30개월이며 대부분 1~2년 후 발생하고, 호발 연령은 일반적인 자궁내막종이 호발하는 20~40대에 나타난다.⁷ 흉터에 종괴가 있을 때 감별해야 할 질환으로는 농양, 혈종, 지방종, 이물육아종, 육

중, 자궁내막종, 데스모이드 종양, 림프종, 전이성 악성질환 등이 있다.² 흉터에 발생한 자궁내막종의 경우 골반강 내에 자궁내막종이 동반될 가능성이 26%로 보고되었다.⁷

진단은 문진과 신체 검사만으로도 진단에 도움이 되고, 진단방법으로는 초음파검사가 양성인지 고형성인지를 결정하는 데 유용한 방법이고 복강 내 다른 병변을 배제할 수 있으나 자궁내막종을 진단하는 데는 비특이적이다. 전산화 단층촬영은 질환의 범위를 결정하는 데 도움이 되고, 자기공명영상은 자궁내막종 진단에 이용되고 있다.^{4,5} 이외 CA 125 같은 표지자 측정이 도움이 되기도 한다. 또한 세침흡인세포 검사는 악성여부를 확인하고 다른 종양이나 혈종 등과의 감별로 진단에 유용하다는 보고가 있다.⁵ 자궁내막종의 조직학적진단은 자궁내막양 선(endometrial-like glands), 자궁내막 기질 혹은 혈철소 색소(hemosiderin pigment) 소견 3가지 중에서 2가지 소견이 있을 때 진단할 수 있다.^{4,6}

일반적으로 자궁내막종과 마찬가지로 복강 외 자궁내막종의 치료방법에도 여러 가지가 있다. 이중 경구 피임제, 황체 호르몬제와 안드로겐 등 약물치료방법이 있으나 수술흉터에 생긴 자궁내막종에서는 효과가 일시적이므로 외과적인 절제가 근본적인 치료방법이고,² 자궁내막종의 국소재발을 방지하기 위해서는 절제면에 병변이 포함되지 않도록 광범위절제술을 하는 것이 기본 원칙이다.⁶

제왕절개수술 병력이 있는 가임기 여성에서 복부종괴가

촉지되는 경우에 자궁내막종을 의심해 보아야 하고, 다양한 방사선학적 검사 등을 활용하여 감별진단 및 병변의 범위를 설정하여 최대한 절제하도록 해야 한다. 또한 자궁내막종은 부인과 수술흉터 이외에도 자연적으로 발생한 경우가 있으므로 가임기 여성에서 복부에 발생한 종괴를 접할 때 감별질환으로 자궁내막종을 고려하는 것이 필요할 것이다.

REFERENCES

1. Gabriel A, Shores JT, Poblete M, Victorio M, Gupta S: Abdominal wall endometrioma: case report and review. *Ann Plast Surg* 56: 691, 2007
2. Dwivedi AJ, Agrawal SN, Silva YJ: Abdominal wall endometriomas. *Dig Dis Sci* 47: 456, 2002
3. Jamabo RS, Ogu RN: Abdominal scar endometriosis. *Indian J Surg* 70: 184, 2008
4. Huff TN, Geiger XJ, Duffy GP, O'Connor MI: Endometrioma of the abdominal wall. *Clin Orthop Relat Res* 463: 221, 2007
5. Brosens I, Puttemans P, Campo R, Gordts S, Brosens J: Non-invasive methods of diagnosis of endometriosis. *Curr Opin Obstet Gynecol* 15: 519, 2003
6. Aydin O: Scar endometriosis-a gynaecologic pathology often presented to the general surgeon rather than the gynaecologist: report of two cases. *Langenbecks Arch Surg* 392: 105, 2007
7. Jeong YJ, Kim JC: Endometrioma in the abdominal incisional scar. *J Korean Surg Soc* 65: 259, 2003