

# 회개근 개 파열과 동반된 색소 용모 결절성 활액막염 - 증례 보고 -

삼육서울병원 정형외과, 병리과\*

하성식 · 홍기도 · 심재천 · 김태호 · 조혜제\* · 김종현

## Pigmented Villonodular Synovitis of the Shoulder Associated with Rotator Cuff Tear - A Case Report -

Sung-Sik Ha, M.D., Ki-Do Hong, M.D., Jae-Chun Sim, M.D.,  
Tae-Ho Kim, M.D., Hye-Jae Cho, M.D.\*, Jong-Hyun Kim, M.D.

Department of Orthopedic Surgery and Pathology\*, Sahmyook Medical Center, Seoul, Korea

**Purpose:** Here we report a case of pigmented villonodular synovitis of the shoulder associated with a rotator cuff tear.

**Materials and Methods:** A 52 year-old female who had suffered from pigmented villonodular synovitis of the shoulder associated with a rotator cuff tear was treated with arthroscopic synovectomy and sub-acromial decompression.

**Results:** Pain was reduced and the patient achieved a good functional outcome after surgery.

**Conclusion:** The current authors report a case of pigmented villonodular synovitis of the shoulder associated with rotator cuff tear and a review of literature.

**Key Words:** Shoulder, PVNS, Rotator cuff tear, Arthroscopic synovectomy

### 서 론

색소 용모 결절성 활액막염은 병인이 밝혀지지 않은 활막 증식성 질환으로 인구 100만명 당 2명 발생하는 드문 질환으로 보고되고 있다<sup>9,10</sup>. 국소형과 미만형으로 분류되며 국소형은 활액막의 일부에 결절 또는 자루 형태 (pedunculated)로 발견되며 미만형의 경우는 이환

된 관절의 전 활액막을 침범하는 것으로 알려져 있다. 이 질환의 발생은 30대와 50대 사이에 흔하며 남녀 발생률에는 차이가 없다. 보통 한가지 관절을 침범하며 80%에서 슬관절을 침범한다<sup>2,10,11</sup>. 슬관절 이외의 관절에 발생하는 빈도는 고관절, 발목 관절, 수부와 족부의 작은 관절, 견관절, 주관절 순서이다<sup>2,10,11</sup>. 견관절에서 발생하는 경우는 매우 드물며 치료 방법과 결과에 대한

\*통신저자: 김 태 호

서울특별시 동대문구 휘경2동 29-1

삼육서울병원 정형외과

Tel: 02) 2210-3580, Fax: 02) 2217-1897, E-mail: oskimth@naver.com

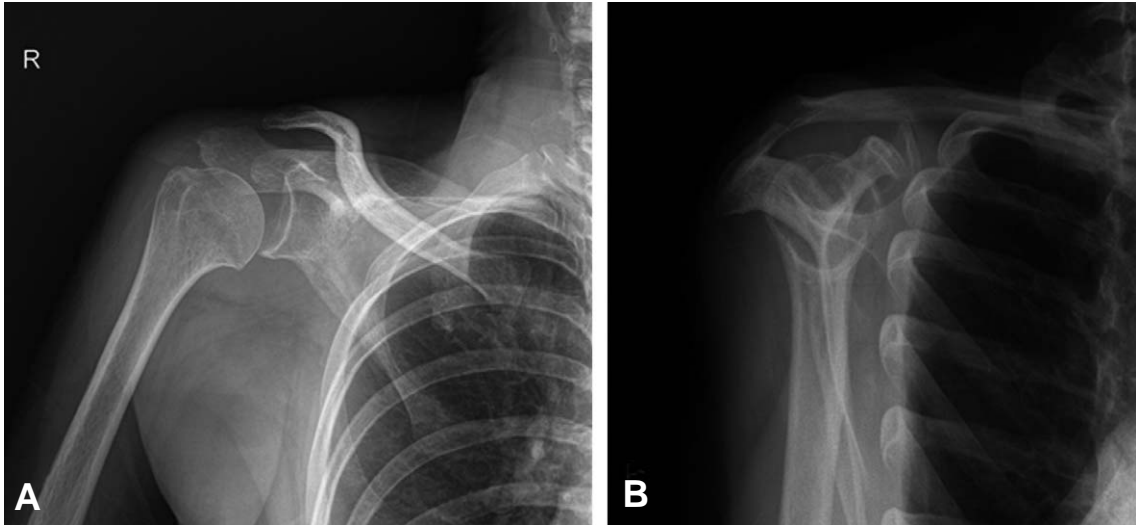
접수일: 2010년 9월 10일, 1차 심사완료일: 2010년 11월 1일, 2차 심사완료일: 2010년 11월 18일, 게재 확정일: 2010년 11월 22일

보고도 흔하지 않다. 현재까지 전세계적으로 약 40예의 증례가 보고되어 있으나<sup>1)</sup> 국내에서는 아직 보고된 바 없다. 저자들은 회전근 개 파열과 동반된 미만성 색소 용모 결절성 활액막을 경험하였기에 문헌 고찰과 함께 보고하고자 한다.

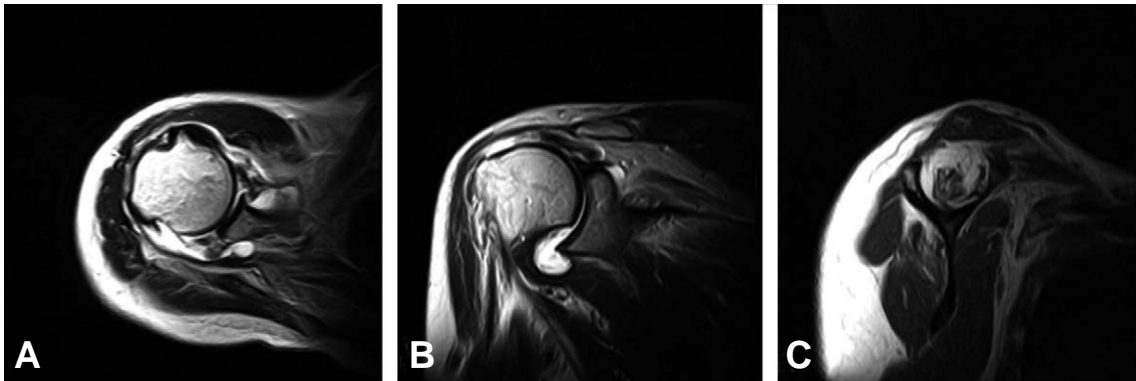
## 증 례

52세 여자 환자로 3년 전부터 우측 어깨 통증이 있어 개인 병원에서 간간히 약물 치료와 물리 치료를 받았던 병력이 있었다. 내원 당일 특별한 외상력 없이 우측 어깨 통증이 심해져 응급실 경유하여 내원하였다. 이학적 검사상 경도의 종창과 부종이 있었으며 어깨 관절 능동적 운동 범위는 전방 거상 10도, 외전 10도, 외회전 10도였으며 수동적 운동 범위는 전방 거상 100도, 외전

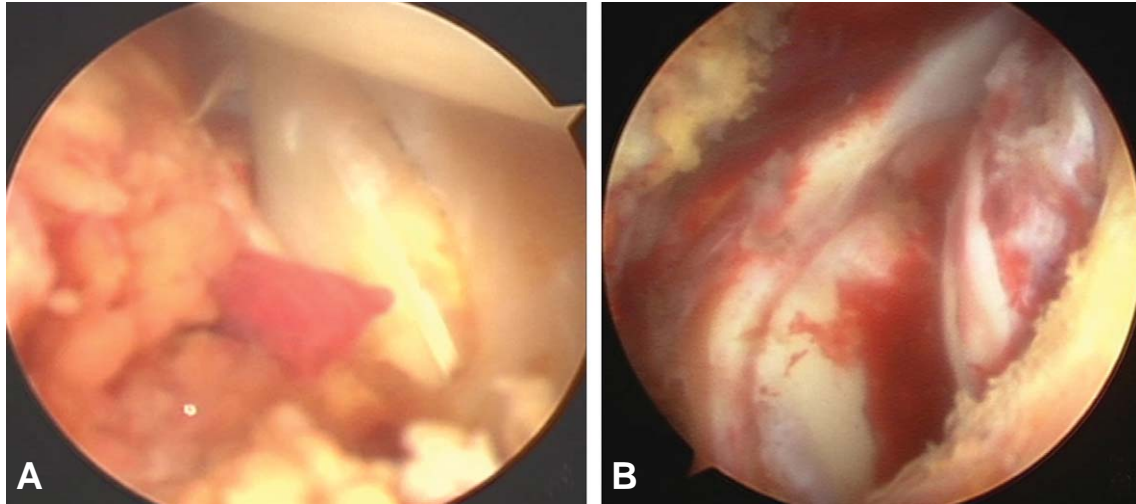
80도, 외회전 80도로 제한되어 있었으며 견관절 위마비(pseudoparalysis)소견을 보였다. 상완골 대결절 부위에 압통이 있었으며 캔비우기 검사 양성, 낙하 상완 징후 등이 있었다. 혈액 검사 소견상 백혈구수, 혈소판수, 혈액 응고 검사, ESR, CRP, 류마티오이드 인자 모두 정상이었다. 방사선 검사상 진성 전후면 사진에서 관절과 상완 관절 간격이 넓어져 있어 관절 부종 의심되었으며, 견봉상완 간격이 좁아진 소견이 보였다(Fig. 1A). 극상 건 출구면 상에서 견봉 형태는 편평하였다(Fig. 1B). 자기공명영상 검사상 축상면에서 견관절의 관절액 증가 소견과 관절막이 두꺼워진 소견이 보였으며 다양한 크기의 종물이 관절안과 관절 주위에서 보였다. 관상면에서 광범위 회전근 개 파열 소견과 상완골두의 상방 전위 소견이 보였으며 시상면에서 Goutallier 등<sup>6)</sup>의 지방 변성 정도는 극상건은 4도, 극



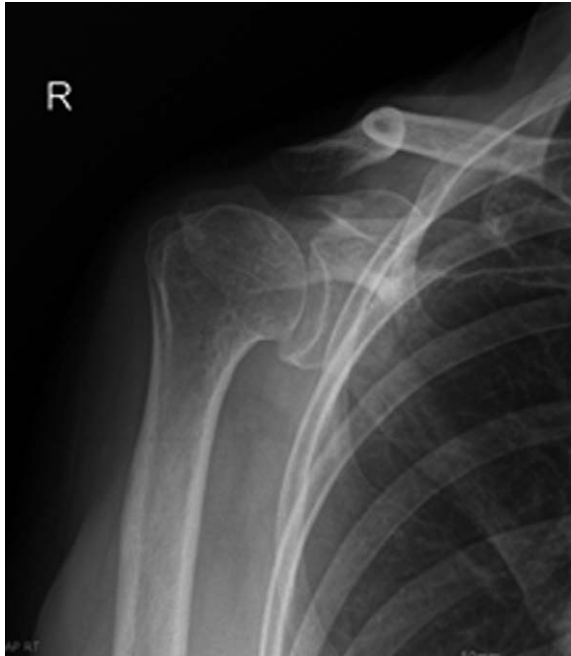**Fig. 1.** (A) Initial AP view shows glenohumeral joint widening. (B) Initial supraspinatus outlet view shows flat acromion.



**Fig. 2.** MRI images of right shoulder. (A) T2 weighted axial image shows some amount of fluid collection and slightly thickened synovium and multiple various sized nodular lesion in joint space and peri-joint area. (B) T2 weighted oblique coronal image shows massive cuff tear and superior migration of humeral head. (C) T1 weighted oblique sagittal image shows fatty degeneration of massive rotator cuff tear.



**Fig. 3.** (A) Arthroscopic photograph of villous proliferative synovial lesion anterior part of the joint. (B) Arthroscopic photograph of massive rotator cuff tear.



**Fig. 4.** AP view of the right shoulder 4 months after the operation. The acromio-humeral interval is decreased.

하건은 3도로 지방 변성이 심하였다 (Fig. 2).

전신 마취 시행 후 측와위에서 관절경 수술을 시행하였다. 후방 삽입구를 만들기 전에 18 gauge 척추 침 (spinal needle)을 견관절에 삽입하여 관절 천자를 시행하였다. 혈액성 조직액이 80 cc 나왔으며 조직액 배양과 분석을 시행하였다. 배양 결과는 음성이었으며 분석결과 색깔은 bloody, pH는 7.0, specific gravity 1.020, 적혈구 1,360,000 /mm<sup>3</sup>, 백혈구 806 /mm<sup>3</sup> (neutrophil 52%, lymphocyte 48%)의 혈관절증 소견을 보였다. 관절경 소견상 관절내 관찰 시 견관절 활

액막에 전반적으로 chocolate-like 색깔의 활액막 비대가 보였으며 (Fig. 3A) 견봉하 공간 관찰시 회전근 개 파열의 크기는 3.5×4 cm였으며 극상건과 극하건 2개의 건이 전층 파열된 광범위 파열 소견을 보였다 (Fig. 3B). 전동 절삭기 (shaver)와 라디오 주파수 기구 (radiofrequency)를 이용하여 활액막 제거술을 시행하였다. 회전근 개는 퇴축되어 가동화가 되지 않아서 회전근 개의 봉합술은 시행하지 못하였으며 견봉은 모양은 편평하여 견봉 성형술은 시행하지 않고 견봉하 감압술만 시행하였다. 수술 후 multi-sling를 착용하였으며 정맥 통증조절장치 (IV PCA)를 연결하였다. 환자의 통증은 호전되었으며 통증조절장치 제거 후에도 통증은 없었다. 수술 후 바로 수동적 관절 운동을 시행하였고 수술 후 1주째 견갑골 주변 근육의 근력 강화 훈련과 능동적 관절 운동을 시행하여 수술 후 2주째부터 전범위 관절 운동이 가능하였다. 4개월 추시 상 방사선 사진 (Fig. 4)에서 견봉과 상완 골두 사이의 간격이 좁아져 있으나 통증없이 전범위 관절 운동이 가능한 상태이다. 차후 색소용모 결절성 활액막염의 재발 여부와 근개 파열 관절병증 (cuff tear arthropathy)의 발생 여부에 대해 지속적인 추시가 필요할 것으로 판단된다.

## 고 찰

견관절의 색소용모 결절성 활액막염은 매우 드문 질환이다. 여러 저자들에 의하면 전체 색소용모 결절성 활액막염 중 견관절에서 발생하는 예는 3%미만으로 매우 드문 것으로 보고되고 있다<sup>1,3)</sup>.

병인에 대해서는 이론의 여지가 많아 반복적인 외상에 의한 발생, 활액막 섬유 조직구 기원의 양성 종양,

원인 모를 자극에 의해 활액막에 발생한 염증, 지방 대사의 이상 등이 거론되고 있으나<sup>2)</sup> 그 정확한 병인에 대해 알려진 바가 없으며 본 증례에서도 과거력상 특이한 외상 등의 병력은 없었다.

건관절 색소용모 결절성 활액막염의 임상 증상은 비특이적이고 다양하다<sup>4)</sup>. 통증을 동반한 건관절 운동 범위의 감소와 건관절의 부종이 제일 흔하다. 이러한 비특이적인 증상이 진단을 어렵게 하고 늦게 만든다. 증상과 정확한 진단 사이에 평균 3~4년이 걸린다는 보고가 있다<sup>2,3,5,8,11)</sup>. 본 증례에서도 환자가 최초로 어깨 통증을 호소한 후 진단까지 걸린 시간은 3년이였다. 그러므로 보존적 치료에 반응하는 않는 어깨 통증이 있을 때는 자기공명영상 검사를 시행하는 것이 필요할 것으로 판단된다. Chiang 등<sup>1)</sup>은 회전근 개 파열과 동반된 관절 부종 소견이 있을 때 색소용모 결절성 활액막염을 고려해야 한다고 하였다.

색소용모 결절성 활액막염에서 회전근 개 파열이 일어나는 원인은 확실히 밝혀지지 않았다. 견봉하 골극에 의한 충돌이나 활액막염의 회전근 개 침범으로 인해 회전근 개 파열이 일어난다는 의견이 있다<sup>1)</sup>. 본 증례에서는 견봉의 모양은 편평하여 충돌 증후군으로 인한 파열은 아닌 것으로 생각되나 조직 검사가 주변 활액막에서 얻어진 것이었으며 파열된 회전근 개에서 얻어진 것이 아니었기 때문에 활액막염의 회전근 개 침범으로 확정할 수는 없었다.

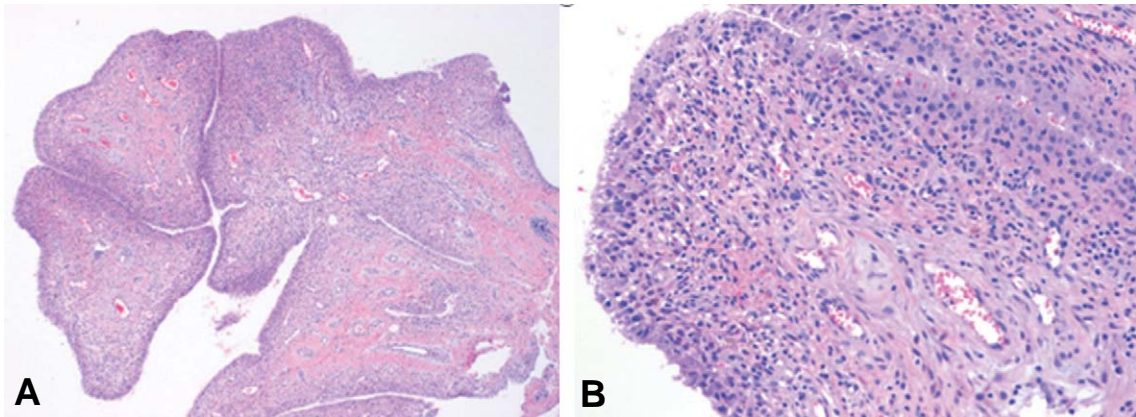
건관절 색소용모 결절성 활액막염에서 상완 골두 드물게는 견갑골 관절외에 연골 병변이 동반됨을 보고한 여러 보고가 있다<sup>1,2,3,4,11)</sup>. 이러한 병변의 원인은 밝혀지지 않았다. 연부 조직 종물과 관절 내 부종이 관절 내 압력을 높이고 이것이 관절 주변의 골다공증을 일으키고 이곳으로 비후된 활액막이 침범한다는 가정이 있으며 슬관절처럼 관절 공간이 큰 관절에서는 병변이 흔치

않으며 고관절이나 견관절처럼 관절 공간이 작은 관절에서 연골 병변이 일어나는 것이 이를 뒷받침한다<sup>9)</sup>. Dorwart 등<sup>3)</sup>에 의하면 견관절 활액막염에서 침식성 골병변은 75%에서 일어난다하였다. 또 다른 연골 병변의 원인으로 근개 파열 관절증을 들 수 있다. 몇몇 저자들은 견관절 활액막염의 보고에서 회전근 개 파열과 동반하여 연골 병변이 있음을 보고하였다<sup>3,5,7,8)</sup>. 저자들의 증례에서는 연골 병변은 보이지 않았다.

병리조직 검사에서 색소 용모 결절성 활액막염은 섬유성 기질의 증식, 조직구와 다핵성 거대세포의 침윤, 대식세포내와 활액막에 혈철소의 침착 등의 소견을 보이며 저자들의 증례에서도 림프구의 침윤과 혈철소 침착을 보여 색소 용모 결절성 활액막염에 합당한 소견을 보였다 (Fig. 5).

색소 용모 결절성 활액막염은 다른 활액막 병변과 감별되어야 한다. 활막 육종 (Synovial Sarcoma)은 관절강외 연부 조직에 위치하며 관절 내 침범이 드물고 간혹 종양내 석회화를 나타내기도 한다. 활막 혈관종 (Synovial Hemangioma)은 정맥돌 (phlebolith)을 보이며 남은 배액 혈관 (draining vessel)이 있다. 활막성 연골종증 (Synovial Chondromatosis)은 방사선 소견상 관절내의 음영이 증가된 유리체를 보이고 조영증가를 보이지 않아 구별된다. 그 외 류마티오이드 관절염, 결핵성 관절염, 혈우병성 관절증은 병의 임상 양상과 검사 결과를 보고 구분이 가능하다<sup>2)</sup>.

활액막 제거술은 관절내 색소용모 결절성 활액막염의 주된 치료이다. 질병이 진행하면 활액막 전절제술, 인공 관절 치환술, 방사선 치료 등을 고려할 수 있다. Chiang 등<sup>1)</sup>은 5예의 회전근 개 파열과 동반된 색소용모 결절성 활액막염에서 관절경을 이용한 활액막 절제술과 회전근 개 파열 봉합술 후 결과가 좋음을 보고하였다.



**Fig. 5. (A)** Microscopic finding shows villous proliferation of synovium with diffuse lymphocytic infiltrate and hemosiderin laden histiocytes (H&E,  $\times 40$ ). **(B)** Higher magnification of the synovium shows lymphocytic infiltrate and deposit of pigmentation in foamy histiocytes beneath the synovial surface (H&E,  $\times 200$ ).

관절경적 활액막 절제술 후 재발에 관한 연구는 거의 없다. 색소용모 결절성 활액막염에서 재발을 막기 위하여 완전한 활액막 절제가 필요하다. 완전한 활액막 절제는 병변의 위치에 달려 있다. 무릎 관절에서는 범발성 병변의 경우 완전한 절제가 어려워 재발이 흔하여 50%까지 보고되고 있다<sup>7,8)</sup>. 반면 어깨 관절의 색소용모 결절성 활액막염의 재발은 무릎보다 드문데 이는 완전 활액막 절제가 무릎보다 쉽기 때문이라 생각된다. 또한 관절경을 이용한 수술은 개방적 수술에 비해 점액낭과 상완관절 특히 뒤쪽 관절 부분을 더 정확히 관찰할 수 있어 관절경을 이용한 활액막 절제술이 좋은 치료법이 되리라 생각된다. Mahieu 등<sup>7)</sup>은 2예의 관절경을 이용한 활액막 절제술 후 재발이 없었음을 보고하였다. Mulier 등<sup>8)</sup>은 활액막 절제술이 견관절에서 슬관절보다 쉽기 때문에 견관절에서의 재발이 슬관절보다 적다고 하였다. 저자들의 증례에서 술 후 4개월까지 증상이 없었으나 장기 추시가 필요할 것으로 사료된다.

저자들은 회전근 개 파열과 동반된 색소 용모 결절성 활액막염 1예를 진단하였기에 문헌 고찰과 함께 보고하는 바이다.

## REFERENCES

- 1) **Chiang ER, Ma HL, Wang ST, Hung SC, Chen TH:** Arthroscopic treatment for pigmented villonodular synovitis of the shoulder associated with massive rotator cuff tear. *Arthroscopy*, 25: 716-721, 2009.
- 2) **Cotton A, Flipo RM, Mestdagh H, Chastaret P:** Diffuse pigmented villonodular synovitis of the shoulder. *Skeletal Radiol*, 24: 311-313, 1995.
- 3) **Dorwart RH, Genant HK, Johnston WH, Morris JM:** Pigmented villonodular synovitis of synovial joints: Clinical, pathologic, and radiologic features. *Am J Roentgenol*, 143: 877-885, 1984.
- 4) **Flandry F, Norwood LA:** Pigmented villonodular synovitis of the shoulder. *Orthopedics*, 12: 715-718, 1989.
- 5) **Ganel A, Pritsch M, Yaffe B, Engelberg S, Apter S:** Villonodular synovitis of the shoulder in the elderly. *J Am Geriatr Soc*, 35: 692-695, 1987.
- 6) **Goutallier D, Postel JM, Bernageau J, Lavau L, Voisin MC:** Fatty muscle degeneration in cuff ruptures. Pre- and postoperative evaluation by CT scan. *Clin Orthop Relat Res*, 304: 78-83, 1994.
- 7) **Mahieu X, Chauat G, Blin JL, Frank A, Hardy P:** Arthroscopic treatment of pigmented villonodular synovitis of the shoulder. *Arthroscopy*, 17: 81-87, 2001.
- 8) **Mulier T, Victor J, Van Den BJ, Fabry G:** Diffuse pigmented villonodular synovitis of the shoulder. A case report & review of literature. *Acta Orthop Belg*, 58: 93-96, 1992.
- 9) **Muller LP, Bitzer M, Degreif J, Rommens PM:** Pigmented villonodular synovitis of the shoulder. Review and case report. *Knee Surg Sports Traumatol Arthrosc*, 7: 249-256, 1999.
- 10) **Myers BW, Masi AT:** Pigmented villonodular synovitis and tenosynovitis: A clinical epidemiologic study of 166 cases and literature review. *Medicine (Baltimore)*, 59: 223-238, 1980.
- 11) **Sher M, Lorigan JG, Ayala AG, Libshitz HI:** Case report 578: Pigmented villonodular synovitis of the shoulder. *Skeletal Radiol*, 19: 131-133, 1990.

## 초 록

**목적:** 회전근 개 파열과 동반된 색소 용모 결절성 활액막염의 치료 경험을 보고하고자 한다.

**대상 및 방법:** 회전근 개 파열과 동반된 색소 용모 결절성 활액막염을 가진 52세 여자 환자에 대하여 관절경하 활액막 절제술과 견봉하 감압술을 시행하였다.

**결과:** 수술 후 통증의 호전과 기능의 회복을 보였다.

**결론:** 회전근 개 파열과 동반된 색소 용모 결절성 활액막염 1예를 경험하였기에 문헌 고찰과 함께 보고하고자 한다.

**색인 단어:** 견관절, 색소 용모 결절성 활액막염, 회전근 개 파열, 관절경하 활액막 절제술