

# 3차원 의료영상진단기기를 이용한 가상 전립선 용적 측정

성열훈<sup>1,2</sup>, 주용현<sup>3</sup>, 최보영<sup>1</sup>

<sup>1</sup>가톨릭대학교 의과대학 의공학교실 생체의공학연구소, 137-701 서울 서초구 반포동 505번지

<sup>2</sup>대원대학 방사선과, 390-230 충북 제천시 대학로 274번지

<sup>3</sup>분당서울대학교병원 영상의학과, 463-707 경기 성남시 분당구 구미로 166번지

## Measurement of Prostate Phantom Volume Using Three-Dimensional Medical Imaging Modalities

Youl-Hun, Seoung<sup>1,2</sup>, Yong-Hyun Joo<sup>3</sup>, Bo-Young Choe<sup>1</sup>

<sup>1</sup>Dept. of Biomedical Engineering, Research Institute of Biomedical Engineering, College of Medicine,  
The Catholic University, Korea

<sup>2</sup>Dept. of Radiological Science, The Daewon University College, Korea

<sup>3</sup>Dept. of Radiology, The Seoul National University Bundang Hospital, Korea

(Received February 22, 2010. Accepted July 20, 2010)

### Abstract

Recently, advance on various modalities of diagnosing, prostate volume estimation became possible not only by the existing two-dimension medical images data but also by the three-dimensional medical images data. In this study, magnetic resonance image (MRI), computer tomography (CT) and ultrasound (US) were employed to evaluate prostate phantom volume measurements for estimation, comparison and analysis. For the prostate phantoms aimed at estimating the volume, total of 17 models were developed by using devils-tongue jelly and changing each of the 5ml of capacity from 20ml to 100ml. For the volume estimation through 2D US, the calculation of the diameter with C9-5Mhz transducer was conducted by ellipsoid formula. For the volume estimation through 3D US, the Qlab software (Philips Medical) was used to calculate the volume data estimated by 3D9-3Mhz transducer. Moreover, the images by 16 channels CT and 1.5 Tesla MRI were added by the method of continuous cross-section addition and each of imaginary prostate model's volume was yielded. In the statistical analysis for comparing the availability of volume estimation, the correlation coefficient (r) was more than 0.9 for all indicating that there were highly correlated, and there were not statistically significant difference between each of the correlation coefficient (p=0.001). Therefore, the estimation of prostate phantom volume using three-dimensional modalities of diagnosing was quite closed to the actual estimation.

**Key words :** Prostate Phantom, Volume Estimation, Computed Tomography (CT), Magnetic Resonance Imaging (MRI), Ultrasound (US).

### 1. 서론

**전**립선의 용적측정은 양성 전립선 비대증 (benign prostate hyperplasia, BPH) 진단 및 약물요법 후의 효과 판정, 전립

선암의 수술 전 또는 방사선 치료 전 평가 그리고 전립선의 연령증가에 따른 자연변화의 이해 등에 필요한 중요한 임상적 정보이다 [1-4]. 또한 전립선암을 선별검사에 사용하고 있는 혈중 전립선특이항원 (serum prostate-specific antigen, PSA)은 전립선의 용적과 높은 상관관계를 보이기 때문에 이를 평가하기 위해서는 정확한 전립선 용적을 측정하는 것이 필요하다[5]. 그러나 전립선 용적을 측정하는 방법 중 전립선의 직장 내 측정은 많은 경험이 필요하고, 전립선 용적이 작게 측정되는 경향이 있어 정확성이 떨어진다. 따라서 보다 신뢰성 있는 평가를 하기 위해서는 방사선학적 영상 검사를 시행해야 한다[6]. 전립선 비대증의 진단과 치료에 있어 가

**Corresponding Author : 최보영**  
(137-701) 서울 서초구 반포동 505번지  
가톨릭대학교 의과대학 의공학교실 생체의공학연구소  
Tel : +82-2-2258-7233 / Fax : +82-2-2258-7760  
E-mail : bychoe@catholic.ac.kr  
본 연구는 서울시 R&BD Program (10550), the Korea Health 21 R&D Project, Ministry of Health & Welfare, Republic of Korea (A081057), 한국과학재단 특장기초연구과제 (R01-2007-000-20782-0)와 한국학술진흥재단 기초연구과제 (KRF-2008-313-D01324) 및 교육과학기술부 원자력기초공동연구소 (BAERI) 연구비로 지원되었다.

장 흔히 이용되는 방사선학적 영상검사는 자기공명영상 (magnetic resonance imaging, MRI)과 전산화단층영상 (computer tomography, CT) 그리고 초음파 (ultrasound, US) 검사가 있다. 또한 이들 검사장비들은 3 차원 영상의 획득이 가능하여 전립선 용적측정에 적합하다[7]. MRI는 전립선 암에서 주로 병기 (stage) 결정을 위해 사용되고 있다. 특히, 경직장 표면 코일을 이용한 전립선의 MRI는 기존의 다른 방사선학적 검사법들 보다 전립선 및 그 주변 조직의 해부병리학적 구조에 대한 고해상도 영상을 제공하므로, 전립선암의 병기 결정에 유용하다[8]. 그러나 고가의 장비가격으로 MRI 기기를 갖추지 못한 병원이 많아 이용에 제한이 있다 [9,10]. 또한 CT는 기존의 conventional CT와는 달리 X-선 tube 를 한 방향으로 연속적으로 회전시키는 spiral CT와 multi detector를 결합시킨 multi detector computed tomography (MDCT)의 등장으로 3 차원 영상자료의 Z축 해상력을 높인 등방형 복셀 (voxel)을 만들 수 있게 되어 다양한 3 차원 영상처리 기법으로 빠르고 정확한 용적측정이 가능하게 되었다[11]. 이는 이용 범위가 해부학적 구조를 파악하는 보조적인 수단을 넘어 간 이식 수술 등에서 간의 용적을 측정하는데 이용되기도 한다[12]. MRI에 비해 검사시간도 짧고 비교적 간단한 검사이면서 비용도 저렴하지만 생식선에 대한 방사선 피폭이 우려되는 점이 있으며[13], MRI처럼 국소적 병기 결정에는 만족할 만한 결과를 얻기는 어렵다[14]. US 검사도 상대적으로 저가의 검사이고 검사 자체가 용이하고 비전리 방사선을 이용하기 때문에 피폭의 염려가 없는 안전한 검사이다. 특히 경직장 US의 경우, 해상도와 대조도가 높아 전립선 질환의 평가에 가장 많이 이용되는 방사선학적 검사방법이다 [15]. 전립선 암의 확진을 위한 조직 생검에도 편리하며 비교적 간단하게 전립선 용적을 객관적으로 평가할 수 있어 경직장 US 검사는 전립선 질환의 평가에 기본적인 영상진단법으로 자리 잡았다 [16]. 그러나 MRI와 CT에 비해 관심영역이 좁다는 단점이 있다. US의 경우는 전립선 용적측정에 가장 일반적으로 사용되는 방법으로 타원체 부피 공식법 (prostate ellipsoid volume formula)과 연속적 단면적 합산법 (planimetry technique) 등이 있으나 전자의 방법을 일반적으로 많이 사용하고 있다[7,16]. 하지만 최근에는 US 장비의 하드웨어적 · 소프트웨어적 발전에 힘입어 3 차원 용적 데이터를 얻어 원하는 방향으로, 원하는 기법에 따라 3 차원 영상을 자유자재로 만들 수 있게 되었다[17]. 현재 임상적으로 사

용되고 있는 3 차원 US의 기능은 획득한 3 차원 US 데이터로부터 임의의 단면을 얻을 수 있고, 직선거리뿐만 아니라 곡선 형태의 거리측정도 가능해졌다. 또한 단면영상의 면적뿐만 아니라 이를 적분함으로써 용적까지 측정이 가능해졌다. 그리고 혈류의 흐름을 3 차원으로 표시가 가능할 뿐만 아니라 3 차원 공간상에서 혈관 분포도 알 수 있다. 복부 영역에서 간은 매우 큰 장기로서 그 전체 모양을 관찰하거나, 내부의 특정부분을 확인하는데 매우 어려운 과제였으나 3 차원 영상을 이용할 경우 보다 효과적으로 접근할 수 있다고 보고되고 있다[18]. 최근에는 비뇨기과 영역에서 3 차원 US를 이용하여 신장 및 전립선 질환에 대한 연구가 활발하게 진행되고 있다[19]. 그러나 다양한 3 차원 의료영상기기를 이용하여 단일 구조물에 대한 용적 측정에 대한 연구는 미미하다. 따라서 본 연구에서는 전립선비대증 진단에서 가장 중요한 전립선 용적을 측정하는데 있어 2 차원 US 영상, 3 차원 US 영상 그리고 MRI, CT를 이용한 용적을 측정 및 비교 · 분석하여 각각의 유용성을 평가하고자 하였다.

## II. 방법 및 재료

### A. 전립선 모델 (phantom)의 제작

전립선 모델은 정상 성인 전립선의 형태를 바탕으로 좌우 대칭이며 요도 이하가 평평하거나 오목한 형태로 제작하였다. 모델의 재질은 선행된 전립선 용적 측정 연구들에서 일반적으로 사용된 콘약을 이용하였다[20]. 끓는 증류수 200 ml에 콘약가루 (회처럼 먹는 콘약, 밀양한천) 10 g을 섞고 기포가 발생하지 않도록 저어서 녹인 후, 콘약 용액을 다양한 모양의 풍선에 주사기를 이용하여 주입한 후 상온에서 식힌다. 그리고 가상 전립선 모델들의 실제 부피는 아르키메데스의 원리를 이용하여 생리식염수가 담긴 비이커에 담아 원하는 부피가 되도록 굳은 콘약을 제거하면서 제작하였다. 이때 전립선 비대증의 용적 변화에 맞추어 20 ml~100 ml까지 각각 5 ml의 부피 변화를 주어서 총 17개의 가상 전립선 모델을 제작하였다 (Fig. 1).

### B. 전립선 모델을 제작

전립선 모델을 고정시킬 틀 제작은 한천 (agar) 분말을 이용하였다. 끓는 증류수 3 L에 100% Isopropanol 144 ml (Duksan Pure

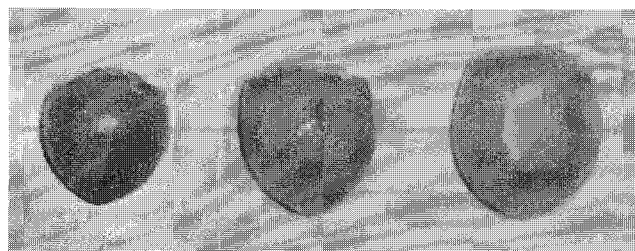


그림 1. 콘약용액을 이용하여 20 ml~100 ml까지 각각 5 ml의 부피 변화를 주어서 제작한 가상 전립선 모델의 예  
 Fig. 1. Samples of prostate phantom have been produced by using devils-tongue jelly and changing each of the 5ml of capacity from 20ml to 100ml

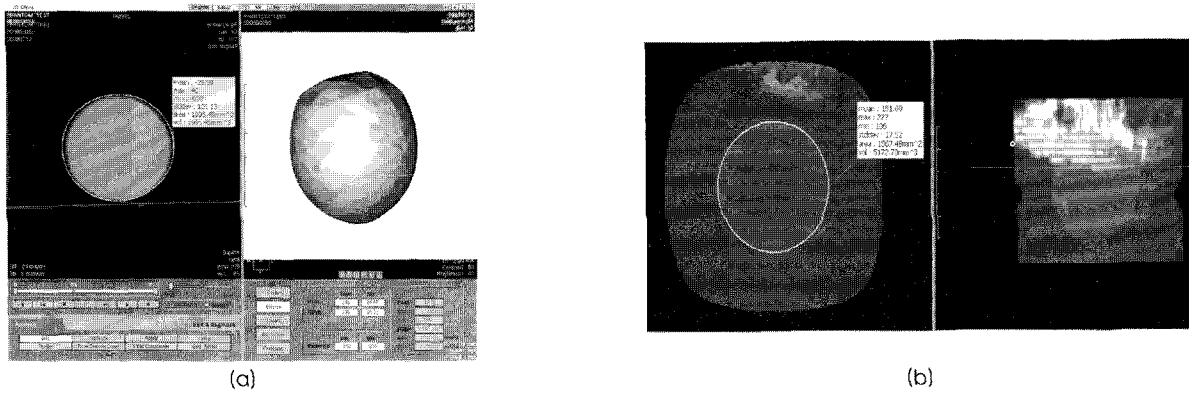


그림 2. 3 차원 영상 구현 소프트웨어에서 연속 단면적 합산을 이용한 (a) CT와 (b) MRI의 가상 전립선 모델 용적 계산  
 Fig. 2. Phantom volumes were measured using planimetry software in (a) CT and (b) MRI

Chemical, Korea)를 첨가한 후, 한천분말 (마루한천, 대한민국) 51.7 g을 섞고 기포가 발생하지 않도록 자석막대를 이용하여 약 30~40 분 저으면서 녹인 후, 한천용액을 미리 준비한 용기에 1/2 정도 채운 후 (이때, 기포가 생기지 않게 주의한다) 상온에서 식혔다. 한천용액이 반고형 상태로 굳은 후 미리 제작한 전립선 모델을 한천 표면에 올려놓고 모델 하부의 일부분을 반고형 상태의 한천에 밀어 넣은 다음 나머지 용액을 추가하여 모델을 넣은 후 용적을 측정하고, 상온에서 식혀 최종 전립선 모델을 만들었다.

C. 실험 장비

MRI는 Gyroscan Intera 1.5 Tesla (Philips medical system, Netherlands)를 사용하였다. Scan parameter로서 field of view (FOV)는 130×130 mm이고 repetition time (TR)은 600 msec, echo time (TE)은 11 msec, 단면의 두께는 3 mm, 간격은 0.3 mm로 픽셀 (pixel) 크기는 0.41×0.41 mm의 T1 강조 영상을 얻었다.

CT는 Brilliance 64 채널 CT (Philips medical system, Netherlands)를 사용하였다. Scan parameter는 collimation이 40×0.675 mm이고 thickness와 increment는 각각 2 mm와 1

mm 그리고 120 kVp, 250 mAs 로 주사하여 데이터를 획득했다.

US 장비는 IU-22 Ultrasound system (Philips medical system, Netherlands)을 사용하였다. 탐촉자 (probe)는 C9-5MHz 와 3D 9-3MHz 각각 2 개의 탐촉자를 이용하여 2 차원, 3 차원 US 영상을 획득하였다. 특히, US 영상은 시술자의 개인적인 역량 차이가 있기 때문에 기존의 2 차원 검사 방법을 시행하여 3 차원 US 영상과 비교하였다. US 장비를 이용한 측정은 5년 이상 초음파실 경력의 초음파 전문방사선사 2명이 시행하였다.

얻어진 3 차원 영상 자료는 의료영상저장전송시스템 (picture archiving and communication system; PACS)인 Impax Enterprise (Agfa, Mortsel, Belgium)을 이용하여 저장과 전송하였다.

D. 데이터 측정

MRI와 CT에서 획득한 데이터는 연속 단면적 합산을 이용한 용적 계산이 가능한 3 차원 영상 구현 소프트웨어 Rapidia (Version 2.8, INFINITT, Korea)를 이용하였다. 전립선 모델의 역치 (threshold)값은 실험적으로 얻은 600을 상한 값으로 하고 -650을

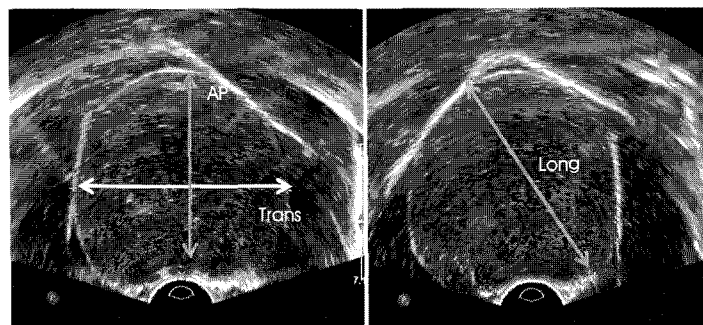


그림 3. 2 차원 경직장 초음파 영상에서 타원체 부피 공식 법을 이용한 가상 전립선 용적 측정, AP: anteroposterior diameter, Trans: transverse length, Long: longitudinal length.

Fig. 3. Prostate phantom volume measurements using 2-dimensional transrectal ultrasonography AP: anteroposterior diameter, Trans: transverse length, Long: longitudinal length.

하한 값으로 지정하였다. 그리고 수작업을 통해서 전립선의 경계를 지정하고, 역시 값 안에 포함된 단면적을 연속적으로 소프트웨어에서 자동 합산하였다. 이 방법은 전립선 모델의 용적을 정량적으로 측정하기 때문에 2회 측정으로 평균 값과 표준편차 값을 구하였다 (Fig. 2).

US를 이용한 용적측정은 2 차원 영상자료를 이용한 방법과 3 차원 영상자료를 이용한 방법으로 시행하였다. 2 차원 US 영상을 이용한 가상 전립선 용적측정은 비교적 정확한 방법으로 알려진 타원체 부피 공식 법을 이용하였다[21]. 이 방법은 전립선 용적의 축상면 (axial plane)과 시상면 (sagittal plane)의 양단층상 (biplane)에서 타원체 부피 구하는 측정법으로 공식은 아래와 같다 (Fig. 3).

$$\text{Volume} = \text{anterior-posterior} \times \text{right-left} \times \text{superior-inferior} \times \pi/6$$

3 차원 US 영상을 이용한 가상 전립선 용적측정은 획득한 3 차원 용적 자료 (slice thickness: 1 mm, gap: 4.0 mm, 15 slices)를 QLAB program (Version 7.0, Philips medical system)에 이용하여 연속적 단면적 합산법으로 측정하였다 (Fig. 4). 이 때 검사의 정확성을 위해 US 검사를 시행하는 초음파 전문방사선사는 전립선 모델의 용적을 모르는 상태에서 3회 반복 측정하여 평균 값과 표준편차 값을 구하였다.

**E. 통계적 분석**

결과데이터는 SPSS software (SPSS 15.0 for Windows, SPSS, Chicago, IL USA)로 통계학적 분석을 실행하였다. 각각의 장비에서 측정된 용적과 실제 용적과의 비교는 paired t-test를 사용하여 확인했으며 상관계수 (r, Pearson's correlation coefficient)를 사용하여 상관관계를 분석하였고, 여러 군 간 용적의 분산분석

은 one-way analysis of variance (ANOVA)의 F-test를 시행하여 집단 간의 분산검정을 하였다. 이 때, 통계적인 유의성은 P 값이 0.05보다 크게 나오면 그룹들 사이에 유의한 차이가 없다고 분석하였다. 또한 Bland and Altman plot을 사용하여 각 검사의 평균 값과의 차이와 분포를 비교하였다.

**III. 실험 결과**

2명의 초음파 전문방사선사에 의해 획득한 2 차원 US 영상의 가상 전립선 용적은 유의한 차이가 없었다 (p = 0.872). 그리고 각각의 장비에서 측정된 용적과 실제용적은 Table 1과 같다. 용적측정의 유용성을 비교하기 위한 통계 분석에서 상관계수 (r)는 2 차원 US 영상과 가상 전립선 모델과의 비교에서 r = 0.998 (p = 0.001), 3 차원 US 영상과의 비교에서는 r = 0.999 (p = 0.001), CT와는 r = 0.992 (p = 0.001), MRI의 비교에서는 r = 0.996 (p = 0.001)로 나타났다 (Fig. 5). 각각의 장비에서 측정된 가상 전립선 모델용적과 실제 전립선 모델의 용적과의 상관계수는 모두 0.9 이상으로 나타나 실제 전립선 모델의 용적과 높은 상관관계를 보였고, 각각의 상관계수 간의 통계학적으로 유의한 차이가 없는 것으로 나타났다.

가상 전립선 모델을 기준으로 각각의 장비 별 용적측정에 대한 유용성을 비교 결과로서, 우선 2 차원 US 영상과 실제 전립선 모델과의 비교에서는 95% 신뢰구간 (confidence interval, CI)의 lower limit는 -10.3, upper limit는 12.6으로 나타났으며, 3 차원 US 영상과의 비교는 lower limit에서 -5.9, upper limit에서 10.2, CT에서는 lower limit에서 -16.6, upper limit에서 6.3, 마지막으로 MRI와의 비교에서는 lower limit에서 -11.6, upper limit에서 9.1로 나타났다. 따라서 Bland and Altman plot을 이용한 각각의 장비별 95% CI를 비교하였을 때 3 차원 의료영상기기를 이용한 용적측정이 가상 전립선 모델의 실측치에 가까운 것으로 나타났

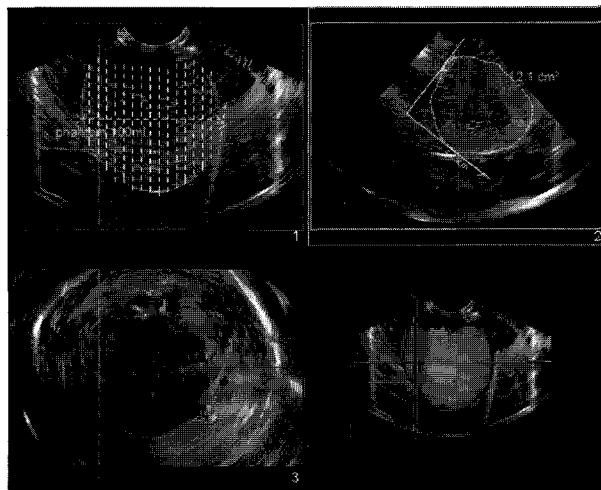


그림 4. 3 차원 초음파 영상에서 연속적 단면적 합산법 기반의 QLAB program을 이용한 가상 전립선 용적 측정  
 Fig. 4. Planimetry of prostate phantom volume measurements using 3-dimensional transrectal ultrasonography by using Q-Lab program

표 1. MRI, CT 그리고 Ultrasound (2차원, 3차원)를 이용하여 측정된 가상 전립선 모델들의 용적 값  
 Table 1. Phantom volumes were measured by MRI, CT and Ultrasound

Real Prostate Phantom (ml)	US 2D (ml) (mean±SD)	US 3D (ml) (mean±SD)	CT (ml) (mean±SD)	MRI (ml) (mean±SD)
20	22.65±0.35	22.25±0.78	22.50±1.01	22.40±1.75
25	26.55±1.63	25.90±1.98	25.70±1.35	25.10±1.97
30	30.85±4.03	29.70±1.56	31.40±1.11	27.70±1.35
35	36.40±1.98	36.05±1.06	39.60±1.26	37.60±1.42
40	38.35±1.77	40.85±1.06	42.70±1.24	40.10±1.46
45	44.70±2.97	45.85±3.75	51.30±1.35	48.50±1.82
50	51.60±1.27	51.95±0.78	57.20±1.62	55.10±1.23
55	57.75±2.19	57.15±1.63	59.80±1.22	56.10±0.98
60	58.15±2.62	60.25±1.48	59.20±1.43	55.80±1.15
65	63.50±2.97	66.35±0.92	67.80±1.74	65.20±1.73
70	70.45±3.18	73.25±3.04	76.20±1.61	71.10±1.35
75	73.55±1.34	75.45±2.05	79.70±1.34	76.50±1.52
80	80.35±1.91	78.25±4.88	74.80±1.14	77.60±1.63
85	82.00±8.63	86.85±2.47	87.90±1.76	85.30±1.09
90	89.90±1.27	91.55±2.47	93.10±1.42	90.60±1.46
95	98.15±6.86	96.35±0.92	92.10±1.37	92.80±1.34
100	100.10±1.27	98.85±3.89	99.60±1.16	98.50±1.22

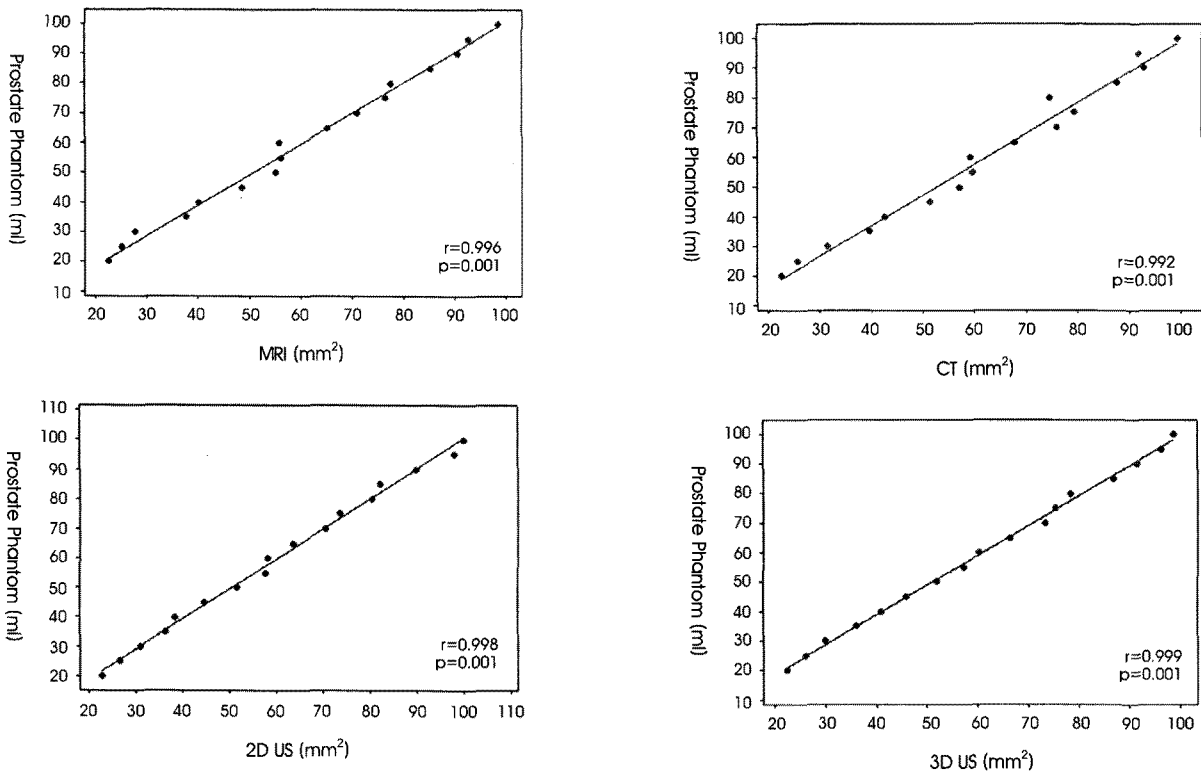


그림 5. 측정된 MRI, CT 그리고 2차원, 3차원 Ultrasound를 이용하여 얻은 가상 전립선 모델들의 용적 값과 가상 전립선 모델들의 실제 용적 값의 상관관계  
 Fig. 5. Pearson's correlation coefficient between each measurement of modalities and the prostate phantom volume.

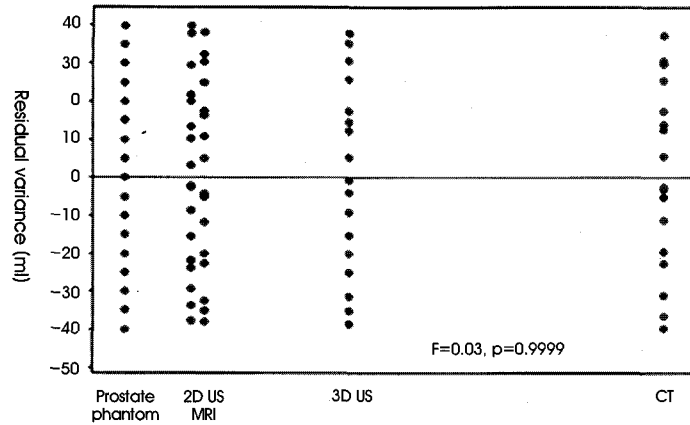


그림 6. MRI, CT 그리고 2차원, 3차원 Ultrasound를 이용하여 얻은 가상 전립선 모델들의 용적 값과 가상 전립선 모델들의 실제 용적 값의 잔차 분산 검정  
 Fig. 6. Residual variance between each measurement of modalities and the prostate phantom volume.

며 ANOVA를 이용한 F-test 검정의 잔차 분산에서도 가상 전립선 모델과 비슷한 분포를 보이고 있다 ( $F = 0.03, p = 0.999$ ), (Fig. 6).

#### IV. 결론 및 토의

전립선비대증의 평가에서 전립선의 크기와 용적을 정확하게 측정하는 것은 전립선비대증의 확인, 전립선특이항원의 평가, 치료 방침의 결정, 치료효과의 평가 등에 있어 매우 중요하다[22,23]. 전립선용적 측정을 위한 여러 가지 방법 중 가장 이상적이라 할 수 있는 것은 측정된 전립선 용적과 전립선 절제술 환자의 수술 직후 실제 전립선 용적을 비교하는 것이다. 그러나 전립선 절제술을 시행하는 경우가 드물고 정상인 아닌 전립선을 대상으로 한다는 단점이 있다. 따라서 본 연구에서 곤약을 이용한 전립선 모델은 US 소견상 연조직과 유사한 에코를 보여 실제 전립선 US 영상과 거의 같은 영상을 얻을 수 있을 뿐만 아니라, 실제 전립선과 유사한 경도 (consistency) 및 탄력성 (elasticity)을 가지고 있어서 실제 경직장 US를 이용한 부피 측정과 유사한 상황에서 부피 측정 실험을 시행할 수 있었다.

US 영역에서 3 차원 US 영상을 이용한 전립선 모델의 용적 측정은 기존의 2 차원 영상을 이용한 용적보다 큰 차이 없이 측정이 가능하다는 것을 확인할 수 있었지만, 2 명의 초음파 전문방사선사가 측정된 용적의 오차 범위에서는 2 차원 US 영상 (3.85 ml)보다 3 차원 US 영상 (2.89 ml)에서 약 1 ml 정도 오차 범위가 감소한 것으로 나타났다. 이는 전립선의 형태가 정확히 타원체가 아니고 근위부가 넓고 말단부는 좁은 밤톨 같은 형태이기 때문에 타원체로 가장하고 부피를 계산하는 것보다 단면적을 적분하여 계산하는 것이 보다 정확한 값을 반영한 것이라고 판단된다. 그러나 3 차원 US 기기를 이용할 경우에는 기존에 사용했던 2 차원 US 기기의 탐촉자보다 약 1.5 배 정도 더 크기 때문에 경직장을 이용한 US 검사를 시행할 경우 환자에게 많은 불편을 줄 수 있다. 또한 용적을

얻기 위한 데이터를 획득 할 경우 더 많은 시간이 소요된다. 더구나 아직까지는 고가의 장비와 또 획득한 데이터를 이용할 수 있는 별도의 3 차원 영상분석 소프트웨어가 필요하며, 이 소프트웨어를 사용하기 위해서는 별도의 교육이 필요하다. 또한 MRI와 CT에서도 유의한 차이 없이 전립선 모델의 용적을 측정할 수 있었다. 이들 장비는 비침습적으로 3 차원 영상을 보다 쉽고 빠르게 획득할 수 있다는 장점이 있지만 영상 후처리 하는데 많은 수작업이 필요하다는 단점도 있다. 또한 본 연구에서 3 차원 의료영상기기들의 slice thickness가 다른 것은 장비 성능의 차이로 인한 연구의 제한점이 있지만 용적 측정에 큰 차이가 없었으므로 결과에 직접적인 영향을 주고 있지 않다고 사료된다.

전립선 절제술을 시행한 환자에 있어서 용적 측정 시에는 전립선의 일부를 제거하였기 때문에 기존 2 차원 US 영상을 이용시 타원체로 가정하고 부피를 계산할 경우에는 상당한 용적 오차가 발생할 수 있다[24]. 그러나 3 차원 영상을 이용할 경우에는 단면적을 적분하여 계산하기 때문에 보다 정확한 값을 반영할 수 있다. 이러한 3 차원 영상은 2 차원에서 영상화할 수 없는 다양한 방향의 평면 영상을 구현하여 진단적 가치를 높이고 있다[17].

결론적으로 3 차원 의료영상기기들을 이용한 용적 측정은 유의한 차이 없이 높은 상관관계를 가지고 있었으므로 각각의 의료영상기기들의 장단점을 파악하여 질환과 환자상태에 맞게 적용한다면 전립선 용적 측정의 유용성은 높을 것으로 사료된다. 앞으로 전립선뿐만 아니라 다른 인체 장기의 정확한 용적 측정을 위한 연구를 통해 다양한 방면에서 응용될 수 있도록 해야 할 것이다.

#### 참고문헌

[1] P.J. Littrup, R.A. Kane, C.R. Williams, T.K. Eggin, F. Lee, S. Torp-Pedersen, and P.A. Church, "Determination of prostate volume with transrectal US for cancer screening. Part I. Comparison with prostate-specific antigen assays," *Radiology*,

- vol. 178, no. 2, pp.537-542, 1991.
- [2] W.H. Cooner, B.R. Mosley, C.L. Rutherford Jr, J.H. Beard, H.S. Pond, R.B. Bass Jr, and W.J. Terry, "Clinical application of transrectal ultrasonography and prostate-specific antigen in the search for prostate cancer," *J. Urology*, vol. 139, no. 4, pp.758-761, 1998.
- [3] J.T. Isaac, D.S. Coffey, "Etiology and disease process of benign prostatic hyperplasia," *Prostate*, vol. 2, pp.33-50, 1989.
- [4] S.J. Berry, D.S. Coffey, P.C. Walsh, and L.L. Ewing, "The development of human benign prostate hyperplasia with age," *J. Urology*, vol. 132, no. 3, pp.474-479, 1984.
- [5] J. Freedland, J. Moul, "Prostate specific antigen recurrence after definitive therapy," *J. Urology*. vol. 177, no. 6, pp.1985-1991, 2007.
- [6] C.G. Roehrborn, C.J. Girman, T. Rhodes, K.A. Hanson, G.N. Collins, S.M. Sech, S.J. Jacobsen, W.M. Garraway, and M.M. Lieber, "Correlation between prostate size estimated by digital rectal examination and measured by transrectal ultrasound," *Urology*. vol. 49, no. 4, pp.548-557, 1997.
- [7] C.M. Sehgal, G.A. Broderick, R. Whittington, R.J. Groniak, and P.H. Arger, "Three-dimensional US and volumetric assessment of the prostate," *Radiology*, vol. 192, pp. 274-278, 1994.
- [8] J.H. Byun, K.S. Cho, C.H. Sohn, S.T. Kim, G.G. Gong, and H.J. Ahn, "Endorectal MRI of Prostate Cancer: Comparison with Findings on Radical Prostatectomy," *Korea J. Radiology*, vol. 40, no. 5, pp.947-951, 1999.
- [9] M. al-Rimawi, D.J. Griffiths, R.C. Boake, D.R. Mador, and M.A. Johnson, "Transrectal ultrasound versus magnetic resonance imaging in the estimation of prostatic volume," *Br. J. Urology*, vol. 74, no. 5, pp.596-600, 1994.
- [10] J. Sosna, N.M. Rofsky, S.M. Gaston, W.C. DeWolf, and R.E. Lenkinski, "Determination of prostate volume at 3-Tesla using an external phased array coil: comparison to pathologic specimens," *Acad. Radiol.* vol. 10, no. 8, pp.846-853, 2003.
- [11] H. Hu, H.D. He, W.D. Foley, and S.H. Fox, "Four multidetector-row helical CT: image quality and volume coverage speed," *Radiology*, vol. 215, no. 1, pp.55-62, 2000.
- [12] C. Kayaalp, K. Arda, A. Oto, and M. Oran, "Liver volume measurement by spiral CT: an in vitro study," *Clin. Imaging*, vol. 26, no. 2, pp.122-124, 2002.
- [13] M.M. Rehani, M. Berry, "Radiation doses in computed tomography," *Br. Med. J.*, vol 320, pp.593-594, 2000.
- [14] J.O. Salo, L. Kivisaari, S. Rannikko, and T. Lehtonen, "Computerized tomography and transrectal ultrasound in the assessment of local extension of prostatic carcinoma before radical retropubic prostatectomy," *J. Urology*, vol. 137, pp.435-438, 1987.
- [15] C.H. Bangma, A.Q. Niemer, D.E. Grobbee, and F.H. Schroder, "Transrectal ultrasonic volumetry of the prostate: in vivo comparison of different methods," *Prostate*. Vol. 28, no. 2, pp.107-110, 1996.
- [16] W.F. Dähnet, "Determination of prostate volume with transrectal US for cancer screening," *Radiology*. vol. 183, pp.625-626, 1992.
- [17] H.C. Kim, D.M. Tang, S.H. Lee, and Y.D. Cho, "Usefulness of renal volume measurements obtained by a 3-dimensional sonographic transducer with matrix electronic arrays," *AIUM. J. Ultrasound*, vol 27, pp.1673-1681, 2008.
- [18] E.C. Kwon, "Introduction of 3D Ultrasound System and Clinical Usefulness of 3D Ultrasound Image," *J. KIISE*, vol. 23, no. 10, pp.38-48, 2005.
- [19] S.H. Kim, S.H. Kim, "Correlations between the various method of estimation prostate volume: transabdominal, transrectal, and three-dimensional US," *Korea J. Radiology*, vol. 9, no. 2, pp.134-139, 2008.
- [20] J.Y. Cho, H.J. Lee, S.H. Kim, S.H. Kim, "Comparison of Methods of Volume Measurement of the Prostate by Transrectal Ultrasound: Experiment with Jelly Models," *J. Korean Soc. Med. Ultrasound*, vol. 21, no. 1, pp.23-30, 2002.
- [21] M.K. Terris, T.A. Stamey, "Determination of prostate volume by transrectal ultrasound," *J. Urology*, vol. 145, no. 5, pp.984-987, 1991.
- [22] C.A. Mochtar, L.A.L.M. Kiemeney, M.M. van Riemsdijk, G.S. Barnett, M.P. Laguna, F.M.J. Debruyne, and J.J.M.C.H. de Larosette, "Prostate-specific antigen as an estimator of prostate volume in the management of patients with symptomatic benign prostatic hyperplasia," *Eur. Urology*, vol. 44, no. 6, pp.695-700, 2003.
- [23] C.G. Roehrborn, P. Boyle, A.L. Gould, J. Waldstreicher, "Serum prostate-specific antigen as a predictor of prostate volume in men with benign prostatic hyperplasia," *Urology*, vol. 53, no 3, pp.581-589, 1999.
- [24] C.W. Jeong, H.J. Lee, and S.E. Lee, "Comparison of prostate volume measured by transrectal ultrasonography and MRI with the real prostate volume measured after radical prostatectomy," *Korea J. Urology*, vol. 46, no. 6, pp.579-585, 2005.