

# 치과용 콘빔 CT를 이용한 상악 정중과잉치의 3차원 분석

전남대학교 치의학전문대학원

\*전남대학교 치의학전문대학원 구강악안면방사선학교실 및 치의학연구소

이동호 · 이재서\* · 윤숙자\* · 강병철\*

## Three dimensional evaluation of impacted mesiodens using dental cone beam CT

Dong-Ho Lee, Jae-Seo Lee\*, Suk-Ja Yoon\*, Byung-Cheol Kang\*

School of Dentistry, Chonnam National University

\*Department of Oral and Maxillofacial Radiology, Dental Science Research Institute, School of Dentistry, Chonnam National University

### ABSTRACT

**Purpose** : This study was performed to analyze the position, pattern of impacted mesiodens, and their relationship to the adjacent teeth using Dental cone-beam CT.

**Materials and Methods** : Sixty-two dental cone-beam CT images with 81 impacted mesiodens were selected from about 2,298 cone-beam CT images at Chonnam National University Dental Hospital from June 2006 to March 2009. The position, pattern, shape of impacted mesiodens and their complications were analyzed in cone-beam CT including 3D images.

**Results** : The sex ratio (M : F) was 2.9 : 1. Most of the mesiodens (87.7%) were located at palatal side to the incisors. 79% of the mesiodens were conical in shape. 60.5% of the mesiodens were inverted, 21% normal erupting direction, and 18.5% transverse direction. The complications due to the presence of mesiodens were none in 43.5%, diastema in 19.4%, tooth displacement in 17.7%, delayed eruption or impaction in 12.9%, tooth rotation in 4.8%, and dentigerous cyst in 1.7%.

**Conclusion** : Dental cone-beam CT images with 3D provided 3-dimensional perception of mesiodens to the neighboring teeth. This results would be helpful for management of the impacted mesiodens. (*Korean J Oral Maxillofac Radiol* 2010; 40 : 109-14)

**KEY WORDS** : Tooth, Supernumerary; Incisor; Cone-Beam Computed Tomography

### 서 론

상악 전치부에서 주로 발생하는 정중과잉치는 과잉치가 상악의 양 중절치 사이에 맹출하거나 치조골 내에 매복되어 있는 것을 말한다. 과잉치는 상·하악 어디에서나 발생할 수 있으며 상악 대 하악의 발생 빈도를 보면 Stafne<sup>1</sup>은 8:1로 상악에서 많이 발생하였으며 상악 중에도 양 중절치 간에 발생 빈도가 52%로 가장 높다고 보고하였다.

과잉치의 발생 기전을 살펴보면 세 가지 가설이 있다.

첫 번째, 계통발생학적 돌연변이에 의한 원시 치열의 형태가 나타난다는 격세유전설,<sup>2</sup> 두 번째로 치아발육 과정에서 치배의 완전한 분열에 의해 과잉치가 발생한다는 Liu<sup>3</sup>의 주장이 있으며, 마지막으로 치아 발육 중 치관의 과활성으로 인해 제3의 치배가 발생한다는 Levine<sup>4</sup>의 주장이 있다. 이 세 가지 가설 중 Levine의 주장이 과잉치 형태의 다양성을 더 잘 설명할 수 있으며 여러 문헌에서 지지를 받고 있다.<sup>5</sup>

과잉치의 발생 빈도는 조사 방식이나 대상에 따라 차이가 있지만, Cameron과 Widmer<sup>6</sup>에 의하면 유치열기에서 0.3-0.8%, 영구치열기에서 1.0-3.5%로 영구치열기에서 더 높게 나타난다.

정중과잉치가 있으면 유치의 조기흡수나 만기잔존, 영구치의 맹출 지연, 영구치의 변위나 회전, 충생, 정중이개, 함

접수일 (2010년 6월 24일), 수정일 (1차: 2010년 7월 22일, 2차: 2010년 8월 13일), 채택일 (2010년 8월 20일)

Correspondence to : Prof. Byung-Cheol Kang

Department of Oral and Maxillofacial Radiology, Chonnam National University, 77 Yongbong-ro, Buk-gu, Gwangju 500-757, Korea

Tel) 82-62-530-5686, Fax) 82-62-530-5689, E-mail) bckang@jnu.ac.kr

치성낭 등이 발생할 수 있고, 이런 합병증이 예상된다면 외과적 발거가 필요하다. 많은 저자들이 합병증 방지와 조기 치료의 이점을 기대하며 정중과잉치를 조기에 외과적으로 제거하는 것을 선호하고 있다. 조기에 외과적으로 제거함으로써 발생 가능한 합병증을 예방할 수 있으며 변위된 영구치가 자연적으로 위치될 가능성도 있기 때문이다.<sup>7</sup>

매복 과잉치의 특성을 파악하기 위해 파노라마방사선사진, 교합방사선사진, 치근단방사선사진 등을 이용하였으나<sup>3,8,9</sup> 이러한 2차원 영상에서는 해부학적 구조물의 중첩으로 매복 과잉치가 인접치에 근접하여 위치하는 경우 위치 파악이 어렵고 시술 중 골조직 제거량 등을 정확하게 평가하기 어렵다. 그러므로 해부학적 구조물의 중첩을 피하기 위하여 일반 단층촬영<sup>10</sup>이나 CT 영상<sup>11</sup>을 이용하여 과잉치의 해부학적 특성을 연구하여 왔다. 최근에는 일반 CT에 비하여 환자의 방사선 피폭이 적고 촬영 비용이 저렴한 콘빔형 전산화단층촬영장치 (cone beam computed tomography, CBCT)가 보급되면서 과잉치의 특성이 연구되고 있다.<sup>12</sup>

치과용 CBCT 중에서도 고해상도로 촬영하여 3차원 영상에서 설측 매복의 정도 및 과잉치와 인접치의 관계나 근접도를 3차원적으로 나타내면 과잉치의 발거 시기 및 필요성 그리고 술 후 인접 영구치의 예후를 평가할 때 도움이 되는 해부학적 특성을 쉽게 이해할 수 있을 것이다. 이 연구는 해상도가 가장 높은 영상으로 촬영된 치과용 CBCT영상을 이용하여 매복 정중과잉치와 주위 치아들과의 관계를 관찰하고자 하였다.

**대상 및 방법**

**1. 연구대상**

2006년 6월부터 2009년 3월까지 전남대학교 치과병원에 내원하여 CBCT (CB Mercuray, Hitachi, Tokyo, Japan) D-mode (voxel 0.1×0.1×0.1 mm<sup>3</sup>)로 촬영한 총 2,298명의 환자 중 상악 정중과잉치를 가진 62명의 환자를 연구대상으로 하였다.

**2. 연구방법**

연구대상자의 성별, 나이를 조사하였고 촬영된 영상을 CBworks program 2.1 (CyberMed Inc., Seoul, Korea) 소프트웨어의 치아영상프로그램 (Dental Program)을 이용하여 측상, 단층, 파노라마 및 3D 영상에서 상악 정중과잉치의 보유수, 인접치와의 위치관계, 형태, 치관 방향, 매복상태, 과잉치와 연관된 영구 전치의 맹출 상태를 조사하였다. 구강악안면방사선과를 전공한 판독자가 밝기, 흑화도, 불투명도 등을 조절하고 분석하여 저장한 영상에서 조사가 시행되었다.

**Table 1.** Age distribution

Age	Number of individuals	Percentage (%)
0-4	3	4.8
5-9	47	75.8
10-14	5	8.1
15-19	0	0
20-24	4	6.5
25-53	3	4.8
Total	62	100

**Table 2.** Number of mesiodens

Number of mesiodens	Number of individuals	Percentage (%)
1	44	71
2	17	27.4
3	1	1.6
Total	62	100

인접치와의 위치관계는 순설측과 근원심 및 수직적 측면에서 분류하였는데 순설측은 영구치아의 구개측, 순측 및 치열궁 내 위치로 분류하였고 근원심은 양 중절치 사이, 우측 중절치 주위, 좌측 중절치 주위, 우측 중절치의 원심측, 좌측 중절치의 원심측으로 분류하였다. 수직적 위치관계는 상악 중절치의 치근단 주위, 치근단 상방, 치근 주위, 치관 주위로 분류하였다. 형태는 원추형, 결절형, 전치형으로 분류하였고 치관방향은 과잉치의 치관이 교합면을 향하는 정상위치, 비강을 향하는 역위치, 치아장축에 수직으로 위치하는 수평위치로 분류하였다. 매복상태는 맹출과 매복으로 나누었다. 정중과잉치와 연관되어 발생한 합병증 평가는 정상, 변위, 정중이개, 회전과 맹출 지연 등으로 나누어 조사하였다.

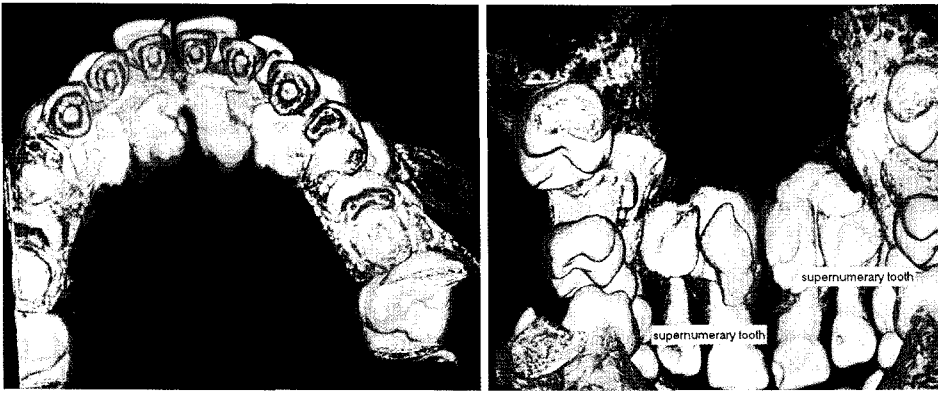**결 과**

**1. 성별 및 나이**

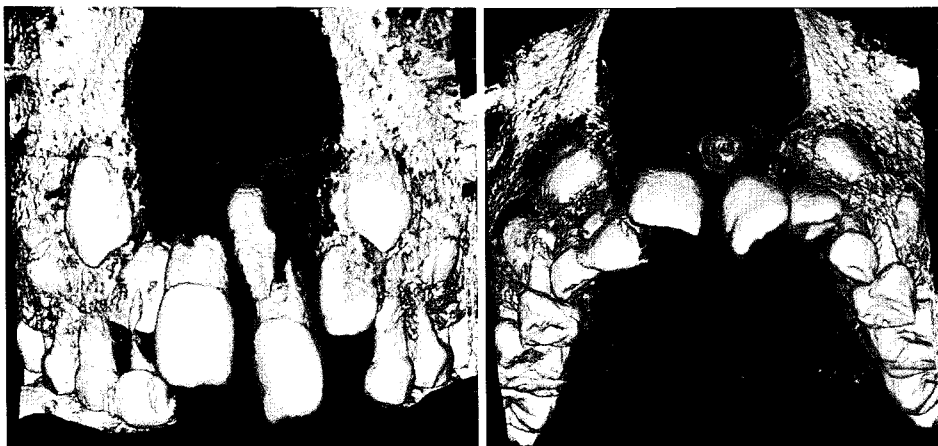총 62명의 환자에서 남자 46명 (74.2%), 여자 16명 (25.8%)로 여성보다 남성에서 상악 정중과잉치가 호발하였다. 상악 정중과잉치는 5-9세에 가장 많이 발견되었고 (47개, 75.8%), 다음으로 10-14세에서 많이 발견되었다 (5개, 8.1%) (Table 1).

**2. 매복 정중과잉치의 개수**

총 62명의 환자 중 1개의 상악 정중과잉치를 가진 환자는 44명 (71%), 2개의 상악 정중과잉치를 가진 환자는 17명 (27.4%)이었고 3개의 상악 정중과잉치를 가진 환자도 1명 (1.6%)있었다 (Table 2).



**Fig. 1.** The 3D images show a tuberculated mesiodens and a conical shaped mesiodens which were located palatal to the central incisors.



**Fig. 2.** The 3D images show a mesiodens is located labial to the central incisors.

**Table 3.** Location of between the meiodens and the central incisor (labiopalatal relationship)

Position	Number of mesiodens	Percentage (%)
Palatal side	71	87.7
Within arch	9	11.1
Labial side	1	1.2
Total	81	100

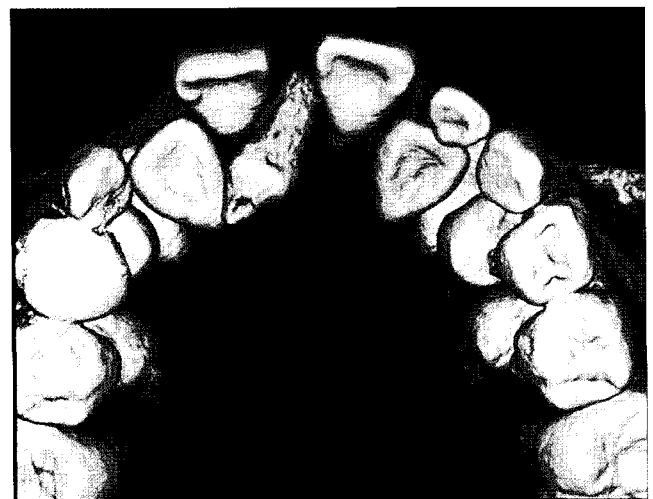
### 3. 상악 중절치와의 위치관계

#### 1) 순, 구개측 위치관계

총 81개의 상악 정중과잉치 중 구개측에 위치한 치아가 71개 (87.7%) (Fig. 1)로 가장 많았고, 그 다음이 치열궁내 위치하는 경우로 9개 (11.1%)이었고 순측에 위치하는 치아는 1개 (1.2%)이었다 (Fig. 2, Table 3).

#### 2) 근원심 위치관계

우측 중절치 주위에 위치하는 상악 정중과잉치가 27개 (33.3%), 양중절치 사이가 26개 (32.1%) (Fig. 3), 좌측 중절치 주위가 25개 (30.9%) (Fig. 1)였고 좌측 중절치의 원심측에 위치하는 상악 정중과잉치는 3개 (3.7%) 있었다 (Table 4).



**Fig. 3.** The 3D image shows an inverted conical mesiodens. Note the midline diastema caused by the mesiodens.

#### 3) 상·하방(수직적) 위치관계

인접 중절치 치근 주위에 위치하는 상악 정중과잉치가 55개 (67.9%)로 가장 많았고, 치근단 주위에 위치하는 경우가 14개 (17.3%), 치근 상방 위치가 7개 (8.6%)이었고, 치관

주위에 위치하는 경우가 5개 (6.2%)이었다 (Table 5).

4. 형태

총 81개의 상악 정중과잉치 중 원추형태가 64개 (79%)

**Table 4.** Location of between the meiodsnes and the central incisor (mesiodistal relationship)

Position	Number of mesiodens	Percentage (%)
Between central incisors	26	32.1
Right central incisor	27	33.3
Left central incisor	25	30.9
Between right central incisor and lateral incisor	0	0
Between left central incisor and lateral incisor	3	3.7
Total	81	100

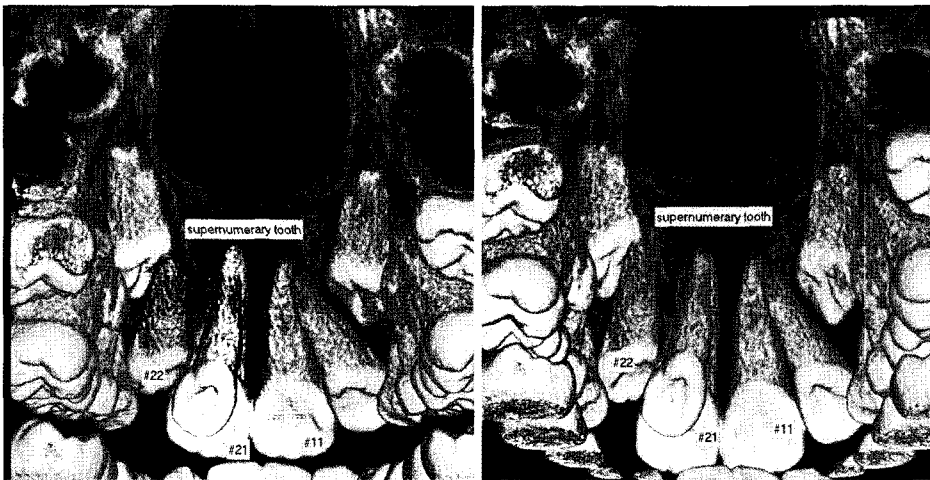(Fig. 3)로 가장 많았고, 결절형태가 15개 (18.5%) (Fig. 1), 전치형태가 2개 (2.5%) (Fig. 4)이었다 (Table 6).

5. 치관 방향

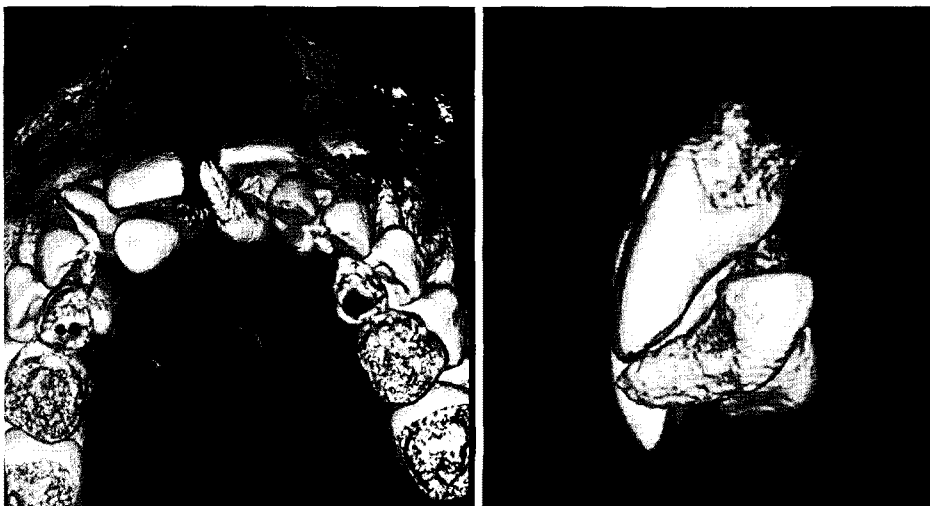상악 정중과잉치 중 치관 방향이 정상인 것은 17개 (21%), 역위인 것은 49개 (60.5%) (Fig. 3), 수평인 것은 15개 (18.5%)이었다 (Fig. 5, Table 7).

**Table 5.** Location of between the meiodsnes and the central incisor (verital relationship)

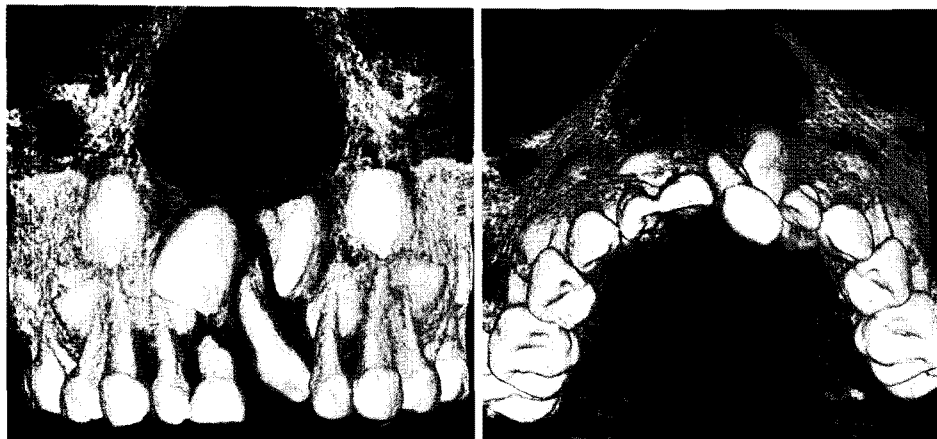
Vertical position	Number of mesiodens	Percentage (%)
Around root apex	14	17.3
Above root apex	7	8.6
Around root	55	67.9
Around crown	5	6.2
Total	81	100



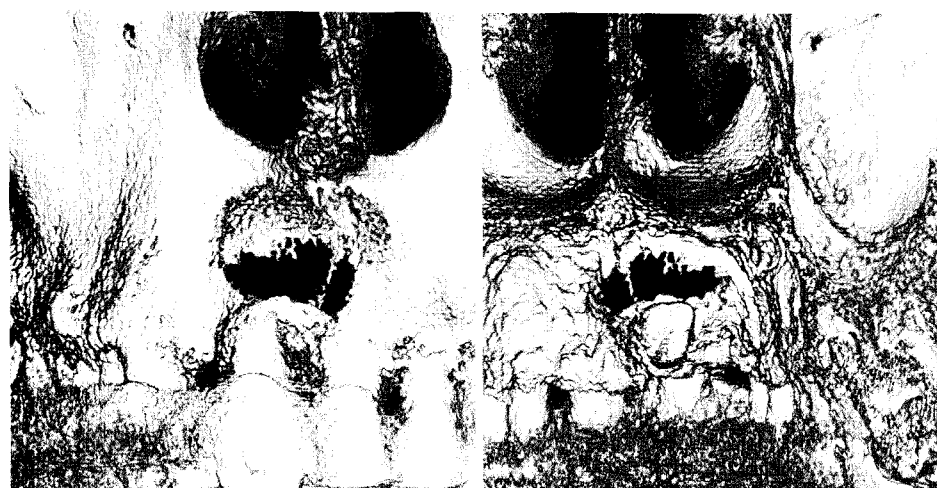**Fig. 4.** The 3D images show an incisor-like mesiodens.



**Fig. 5.** The 3D images show two supernumerary tooth. Note the delayed eruption of the left central incisor caused by the transverse impacted mesiodens.



**Fig. 6.** The 3D images show a conical mesiodens. Note the rotation of central incisor due to mesiodens.



**Fig. 7.** The 3D images show a mesiodens. Note the dentigerous cyst involving the mesiodens.

**Table 6.** Shape of mesiodens

Shape	Number of mesiodens	Percentage (%)
Conical	64	79
Tuberculate	15	18.5
Incisor-like	2	2.5
Total	81	100

**Table 7.** Direction of mesiodens

Orientation	Number of mesiodens	Percentage (%)
Inverted	49	60.5
Normal	17	21
Transverse	15	18.5
Total	81	100

**Table 8.** Complications associated with mesiodens

Complications	Number of mesiodens	Percentage (%)
None	27	43.5
Diastema	12	19.4
Displacement	11	17.7
Eruption disturbance	8	12.9
Rotation	3	4.8
Dentigerous cyst	1	1.7
Total	62	100

는 12명 (19.4%) (Fig. 3), 인접 상악 영구전치의 변위가 일어난 경우는 11명 (17.7%) (Fig. 1)이었다. 인접 상악 영구전치의 맹출 지연이 일어난 경우는 8명 (12.9%) (Fig. 5), 회전이 나타난 경우는 3명 (4.8%) (Fig. 6)이었으며 합치성낭이 발생한 경우는 1명 (1.7%) (Fig. 7)이었다 (Table 8).

### 6. 정중과잉치와 연관되어 생긴 합병증

전체 62명의 조사대상자 중 상악 정중과잉치로 인한 합병증이 없는 경우는 27명 (43.5%), 정중이개가 일어난 경우

### 고찰

과잉치는 악궁 내 어느 부위에서나 발생할 수 있지만

주로 상악 특히 상악 중절치부에 호발하는데 이 부위에 발생한 과잉치를 정중과잉치라고 명명하였다.

과잉치 발생의 성별 차에 대해 Fernández-Montenegro 등<sup>13</sup>은 1.4:1, Choi 등<sup>11</sup>은 3.2:1로 남자에서 더 많이 발생한 것으로 나타났으며 이 연구에서도 2.9:1로 남자에서 더 많이 발생하는 것으로 나타났다.

과잉치의 개수에 있어서 Choi와 Lee<sup>14</sup>는 20.4%에서 2개 이상의 과잉치를 관찰하였으며 Choi 등<sup>11</sup>의 연구에서 1개의 과잉치가 발생한 경우는 69.0%, 2개 이상의 과잉치가 발생한 경우는 31.0%로 보고하였다. 이번 조사에서는 1개가 발생한 경우는 71%였고, 27.4%의 환자에서 2개의 과잉치가 관찰되었다.

인접치와의 관계에서 대부분의 상악 정중과잉치가 구개 측에 위치하는 이전의 연구<sup>15</sup>에서처럼 본 연구에서도 구개 측에 위치하는 경우가 87.7%로 가장 많았으며, 근원심 발생위치는 양중절치사이와 우측 중절치 주위, 좌측 중절치 주위에 위치하는 경우가 비슷한 분포로 나타났다. 수직위치는 인접 중절치 치근단 하방에 위치하는 경우가 67.9%로 가장 많았고, 치근 주위에 위치하는 경우가 17.3%였다.

정중과잉치의 형태에 대하여 Rajab과 Hamdan<sup>5</sup>은 원추형 74.8%, 결절형 11.9%로 보고하였으며 Choi 등<sup>11</sup>은 원추형이 80.6%, 결절형이 12.4%로 발견되었다고 보고하였다. 이번 연구결과 원추형태가 64개 (79%)로 가장 많았고, 결절형태가 15개 (18.5%), 전치형태가 2개 (2.5%)이었다.

과잉치의 방향은 Rajab과 Hamdan<sup>5</sup>은 정상인 경우가 83.1%, 역위형이 10.1%로 보고하였고 본 연구에서는 역위가 60.5%, 수평이 18.5%였고 정상이 21%였다.

상악 정중과잉치가 발육중인 치열에 미치는 영향은 다양하게 나타날 수 있다. Choi 등<sup>11</sup>의 연구에서 합병증이 발생하지 않은 경우는 29.8%이었고 맹출장애가 27.7%로 가장 많이 발생하였으며 정중이개는 24.8% 발생한 것으로 나타났다. 이번 연구에서는 합병증이 없는 경우는 43.5%, 정중이개를 야기한 경우는 19.4%였으며 인접 상악 영구전치의 맹출지연을 일으킨 경우는 12.9%였다.

과잉치의 진단을 위해서 파노라마방사선사진, 교합방사선사진, 치근단방사선사진 등이 사용되어 왔다.<sup>6,8,9</sup> 이번 연구에서도 상악 정중과잉치의 해부학적 특성은 기존의 2차원 영상과 CT를 이용한 연구결과들과 유사한 결과를 나타내었다. 치근단방사선사진이나 파노라마방사선사진을 이용하여 정중과잉치의 치료계획을 세우고 처치하려면 치과의사가 2차원 영상 자료를 바탕으로 정중과잉치의 해부학적 특성을 마음속에서 3차원적으로 추정하는 단계를 거쳐야 하는데 이 때 3차원적으로 인식하기 위한 정보가 부족한 상태에서 추정하여야 하는 어려움이 있고 추정하더라도 정확한 3차원 인식이 되지 않는 것일 수 있다. 그러나 CBCT는 횡단층의 전산화 단층 촬영 스캔으로부터 얻어진 자료를 3차원으로 재구성할 수 있고 여러 각도에서 관찰이 가

능하므로 정확한 치료계획을 수립하고 시행하는 데 도움을 준다. 또한 기존의 전통적인 CT에 비해 가격도 저렴하고 방사선 피폭량도 적기 때문에 통상적인 진료절차에 CBCT 촬영을 포함시키려는 병원도 늘고 있다.<sup>12,16,17</sup>

결론적으로 상악 정중과잉치는 악골 내에서 높은 빈도로 여러 가지 합병증을 일으킬 수 있으므로 조기 진단과 정확한 치료계획의 수립이 요구된다. 이러한 과잉치의 진단에 CBCT를 사용하면 기존의 2차원적 방사선 사진에 비해 더 정확하게 과잉치의 위치와 해부학적 형태를 파악할 수 있기 때문에 보다 정확한 치료계획의 수립 및 처치가 가능해 질 것이다.

## 참고 문헌

1. Stafne EC. Supernumerary teeth. Dent Cosmos 1932; 74 : 635-59.
2. Miles AE. Malformations of the teeth. Proc R Soc Med 1954; 47 : 817-26.
3. Liu JF. Characteristics of premaxillary supernumerary teeth: a survey of 112 cases. ASDC J Dent Child 1995; 62 : 262-5.
4. Levine N. The clinical management of supernumerary teeth. J Can Dent Assoc 1961; 28 : 297-303.
5. Rajab LD, Hamdan MA. Supernumerary teeth: review of the literature and a survey of 152 cases. Int J Paediatr Dent 2002; 12 : 244-54.
6. Cameron AC, Widmer RP. Handbook of pediatric dentistry. 2nd ed. New York: Mosby; 2003. p. 193-8.
7. Kim SG, Kim SH, Chung TY. A clinical study of mesiodens. J Korean Assoc Oral Maxillofac Surg 2000; 26 : 681-3.
8. Asaumi JI, Shibata Y, Yanagi Y, Hisatomi M, Matsuzaki H, Konouchi H, et al. Radiographic examination of mesiodens and their associated complications. Dentomaxillofac Radiol 2004; 33 : 125-7.
9. Gündüz K, Celenk P, Zengin Z, Sümer P. Mesiodens: a radiographic study in children. J Oral Sci 2008; 50 : 287-91.
10. Jeon HJ, Kim JS, Kwon SW. Diagnosis of mesiodens by SCANORA®. J Korean Acad Pediatr Dent 2000; 27 : 490-3.
11. Choi BJ, Lee YS, Kim SO, Lee JH. Study of inverted impacted supernumerary teeth in the midpalatal region using computerized tomography. J Korean Acad Pediatr Dent 2003; 30 : 363-72.
12. Tamimi D, ElSaid K. Cone beam computed tomography in the assessment of dental impactions. Semin Orthod 2009; 15 : 57-62.
13. Fernández-Montenegro P, Valmaseda-Castellón E, Berini-Aytés L, Gay-Escoda C. Retrospective study of 145 supernumerary teeth. Med Oral Patol Oral Cir Bucal 2006; 11 : 339-44.
14. Choi SO, Lee JG. The statistical study of prevalence of congenital dental anomalies through dental Roentgenographic findings. J Korean Acad Pediatr Dent 1980; 7 : 85-93.
15. Kim YI, Hwang EH, Lee SR. A radiographic study of mesiodens occurred in the maxillary central incisor region. Korean J Oral Maxillofac Radiol 1991; 21 : 367-75.
16. Liu DG, Zhang WL, Zhang ZY, Wu YT, Ma XC. Three-dimensional evaluations of supernumerary teeth using cone-beam computed tomography for 487 cases. Oral Surg Oral Med Oral Pathol Oral Radiol Endod 2007; 103 : 403-11.
17. Kau CH, Richmond S, Palomo JM, Hans MG. Three-dimensional cone beam computerized tomography in orthodontics. J Orthod 2005; 32 : 282-93.