

What is your diagnosis?

Question

지혜 수의학박사 / 해마루 동물임상의학연구소

1

신상명세

- 종 - 개
- 품종 - G.Pyrenees
- 성별 - Male
- 연령 - 3months

2

임상 증상 및 병력

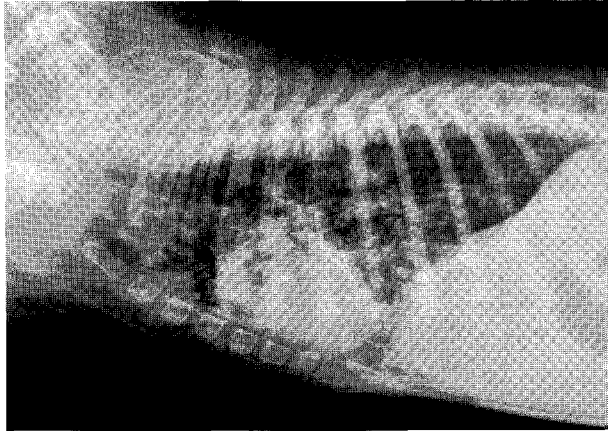
이전 분양 받은 강아지가 distemper virus 감염으로 폐사한 후 애견 센터에서 폐사한 강아지를 대신해 3주전 분양을 받았으며 그 당시 콧물과 기침을 보이는 등 건강상태가 좋지 않았습니다. 지속적으로 치료를 받았으나 임상 증상이 호전되지 않았고, 의뢰 병원에서 distemper 키트 검사를 실시하여 음성 판정을 받았습니다.

내원 당시 농성 장액성 비루를 보였고 간헐적으로 습성의 기침과 호흡 곤란을 호소하여 산소공급을 시작하였습니다.

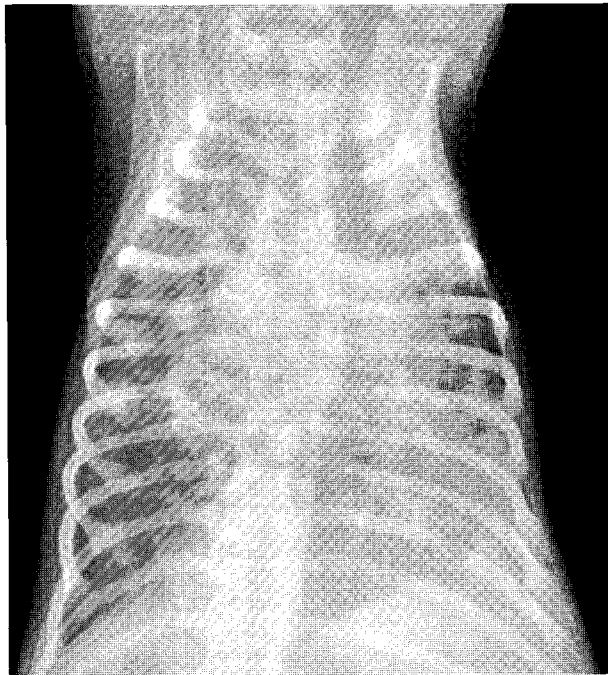
체온은 정상 범위였고, a/d를 강제 급이하였을 때 구토 등은 없었습니다.

환자의 연령과 병력으로 보아 전염성 질병이 의심되었습니다. Distemper는 음성 결과가 나와 잠정적으로 배제하였으나, 위음성의 가능성도 있었습니다.

환자의 호흡기 증상의 원인을 파악하기 위해 흉부 방사선 검사를 실시하였습니다.



(A)



(B)

2. 병변부에 대한 초음파 검사상 다음 소견이 관찰되었습니다. 어떤 진단이 가능하며, 어떠한 치료 계획을 세워야 할까요?