

석회화 건염의 보존적 치료와 조기 관절경적 치료 결과

인하대학교 의과대학 정형외과학교실

김명구 · 배주한 · 전운상

Conservative and Early Arthroscopic Treatment of Calcific Tendinitis

Myung-Ku Kim, M.D., Joo-Han Bae, M.D., Yoon-Sang Jeon, M.D.

Department of Orthopedic Surgery, Inha Hospital, In-cheon, Korea

Purpose: We evaluated the level of pain and clinical presentation of calcific tendinitis after treatment with conservative and early arthroscopic operation.

Materials and Methods: We reviewed 30 patients with calcific tendinitis with the minimum of 6 months of follow up period, treated from February 2002 to May 2008. We implemented Constant-Murley score to evaluate the pain of calcification and improvement of range of motion at the 2nd week, 12th week and 24th week with the patients who had treatment with steroid injection in 15 cases and operation in the other 15 cases.

Results: Evaluating the level of pain using Constant-Murley score, we found that conservative treatment group had the scale of 3.2 before treatment and 13.6, 14.5 and 14.7 at 2nd, 12th, and 24th week, respectively since started treatment. The operation group, on the other hand, had the scale of 3.3 preoperatively and 10.2, 13.0, and 14.3 at 2nd, 12th and 24th week postoperatively. The range of motion in the conservative treatment group showed 14.3 on average before the treatment and 21.7, 31.3 and 35.7 at 2nd, 12th and 24th week after treatment. The operation group had 14.4 on average preoperatively, and 33.1, 35.8 and 36.4 at 2nd, 12th and 24th week postoperatively. The operation group had statistically significant improvement compared to the conservative group at the 2nd and 24th week, but showed no difference between the two groups at the final follow up.

Conclusion: Early arthroscopic treatment of calcific tendinitis seems to be an excellent option that can increase the level of satisfaction of the patients and an efficient way of putting the patients back to their normal life promptly.

KEY WORDS: Calcific tendinitis, Steroid, Arthroscopy

서 론

석회화 건염은 주로 건관절 부위에 호발하는 질환으로 대부분 만성적인 퇴행성 변화로 시간이 경과하면서 점진적으로 회전근 개의 변성을 초래할 수 있는 질환이다^{1,2)}. 건관절 석회화 건염의 보존적 치료로는 약물요법, 물리치료, 스테로이드

투여 등의 방법이 있으며 통증이 소실되지 않고 반복되어 생활에 지장을 초래하는 경우 수술적 치료를 시행하는 것으로 알려져 있다^{3,4)}. 하지만 최근 이러한 치료의 결과에 대해 다양한 이견이 보고되고 있는데, 일부 저자들은 보존적 요법만으로 증세를 완화시키거나 완전히 소실시킬 수 있다고 보고하였으나 일부에서는 수술적 치료를 통한 석회침착 제거함으로써 우수한 결과를 얻을 수 있다고 보고하기도 하였다⁵⁾. 최근에는 관절경 수술의 발달로 석회화 건염의 진단 및 치료에 이를 이용한 치료의 증가되고 있는 경향이다. 이에 대하여 저자들은 석회화 건염 환자에서 조기 관절경적 수술의 치료 결과를 분석하여, 스테로이드 주사 치료를 이용한 비수술적 치료 결과와 비교, 분석 하였다.

* Address reprint request to

Myung-Ku Kim, M.D.

Department of Orthopaedic Surgery, Inha University Hospital,
7-206, Sinheung-dong 3-ga, Jung-gu, Incheon 400-103, Korea
Tel: 82-32-890-3662. Fax: 82-32-890-3099
E-mail: m9kim@inha.ac.kr

* 본 논문은 2009년 인하대학교의 지원에 의하여 연구되었음

대상 및 방법

본원에서 2002년 2월부터 2008년 5월 까지 석회화 견염으로 보존적 치료 또는 수술적 치료를 받은 30명의 환자들 대상으로 하였다. 보존적 치료를 한 환자군이 15명, 수술적 치료를 한 환자군이 15명이었고, 평균 나이는 보존적 치료를 한 군이 41세, 수술적 치료를 한 군이 44세 였으며, 남녀 성비는 각각 7명, 8명으로 동일하였다(Table 1). 수술 적응증은 4주 이상의 비수술적 치료에도 통증이 지속되거나 악화된 경우, 견관절의 기능 장애로 일상 생활에 지장을 초래한 경우였으며, 자연 회복의 가능성이 있는 환자들을 대상에 포함시키지 않기 위하여 수술 당시 급성 통증을 가지지 않은 환자 중에서 수술 전 통증 병력이 최소 1년 이상인 환자들을 대상으로 하였다(Fig. 1).

보존적 치료는 운동 및 물리치료, 그리고 스테로이드 주입 요법을 이용하였는데 비스테로이드성 소염진통제 등의 약물 치료는 시행하지 않았다. 방사선 소견상 석회 침착의 경계가 불명확하였던 흡수기의 급성 통증을 호소하는 12예는 견봉하 스테로이드 주사치료를 하였으며, 석회 침착의 경계가 명확하고 음영이 증가된 형성기의 만성 통증을 호소하는 나머지 3 예는 우선 운동 및 물리치료를 시행하다가 4주 이상 지난 후에도 증상의 호전이 없어 스테로이드 주사하였다. 스테로이드 주입은 depomedrol 40 mg, lidocaine 3 cc 혼합용액을 사용하여 증상의 경과에 따라 3개월 간격으로 2회에서 3회에

걸쳐 주사하였다. 관절경 시술은 해변의자 자세로 시행하였으며, 석회화 감압 시술 전 탐침과 바늘을 통해 병변의 정확한 위치를 확인하여 시술 도중 발생하는 회전근 개 손상 가능성을 최소화 하여 시행하였다(Fig. 2). 완전제거를 위해 탐침을 이용하여 다발성 천공을 시행하였고 탐침을 이용하여 천전 주위의 회전근 개를 눌러주어 치약을 짜주듯이 석회를 제거 하면서 견관절을 회전시키면서 반복 시행하였다. 형성기의 분필과 같은 성상의 침착인 경우에는 단순히 눌러주는 작업으로 완전 제거가 불가능하였으며, 변도기 사용시 회전근 개의 손상 발생을 고려하여 15번 수술용 칼을 이용하여 회전근 개에 종적인 방향으로 1 cm 이하의 절개를 가한 후 탐침을 직접 회전근 개 내부로 집어넣어 석회 침착물을 제거하였다. 침전물 제거 후 절개에 대해서는 특별히 봉합을 시행하지 않았으며 변성된 회전근 개가 흐물흐물하여 너무 쉽게 손상되어 봉합이 필요한 경우에는 회전근 개 봉합술을 시행하였다. 시술 후 이동 단순 방사선 촬영 장치를 이용하여 전후상, 내회전 및 외회전 전후상을 촬영하여 병변이 완전히 제거된 것을 확인한 후 수술을 종료하였다. 저자들은 신체 검사상 외전 중간 운동범위에서 통증이 증가되고 방사선 검사상 Bigliani 분류상 제 3형(hooked)을 보이면서 관절경 소견상 회전근 개의 마모와 오구견봉인대의 비대와 섬유화현상이 뚜렷하여 충돌 증후군에 합당한 소견을 보인 3예에서는 견봉 성형술을 추가로 시행하였다.

환자의 평가는 치료 후 일상 활동으로의 복귀까지의 기간

Table 1. Demographic data

	Conservation	Arthroscopic Treatment
No. of patient (men/women)	15 (7/8)	15 (7/8)
Mean age (range)	41 years (35~65)	44 years (41~58)
Mean follow-up period (range)	12 months (7~30)	11 months (6~30)

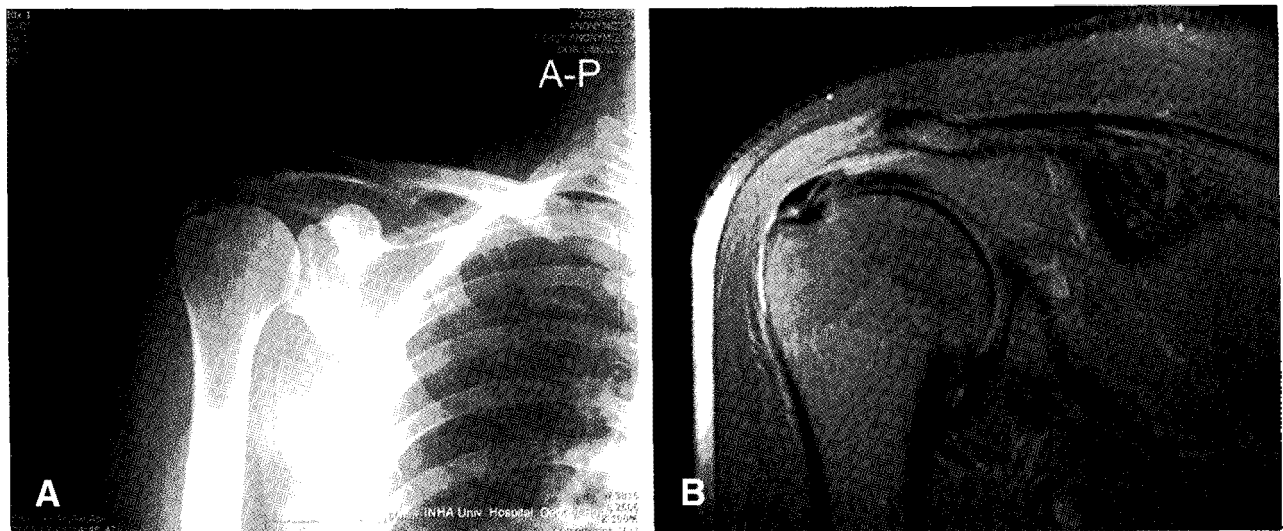


Fig. 1. (A) Calcific deposits detected in anteroposterior simple radiograph. (B) T2-weighted coronal MRI.

을 비교하기 위하여 수술 또는 보존적 치료 후 2주, 12주, 24주째 외래 방문한 환자들을 대상으로 시행하였으며, 전관절의 통증, 운동 범위(굴곡, 외전, 내회전, 외회전)를 측정하여 Constant-Murley score를 이용하여 평가하였다(Table 2). 두 군 간의 비교는 T-test를 이용하였으며, 통계적 분석은 SPSS 12.0을 사용하였다.

결 과

2주째 시행한 Constant-Murley score에 대한 비교에서 수술적 치료를 시행한 환자군이 수술 전 통증 3.2점, 굴곡 4.9점, 외전 2.8점, 내회전 4.6점, 외회전 2.1점에서 수술 후 통증 13.6점, 굴곡 9.2점, 외전 8.9점, 내회전 7.8점, 외회전 7.2점으로 수술 전과 비교하여 통계적으로 유의하게 호전되었고 ($p < 0.05$), 보존적 치료를 한 환자군은 치료 전 통증 3.3점, 굴곡 5.1점, 외전 2.7점, 내회전 4.5점, 외회전 2.3점에서 치료 후 통증 10.2점, 굴곡 6.4점, 외전 5.1점, 내회전 5.3점, 외회전 4.8점으로 통증은 치료 전과 비교하여 통계적으로 유의하게 호전되었으나 ($p < 0.05$), 운동 범위는 통계적으로 의미있는 호전은 없었다 ($p > 0.05$) (Table 3). 한편 수술적 치료군과 보존적 치료 간의 비교에서는 수술적 치료한 경우가 통증과 운동 범위 모두 우수한 결과를 보였다 ($p < 0.05$).

12주째 조사한 결과에서는 수술적 치료를 한 환자군이 통증 14.5점, 굴곡 9.7점, 외전 9.3점, 내회전 8.3점, 외회전 8.5점으로 평가되었고, 보존적 치료를 시행한 환자군은 통증 13.0점, 굴곡 8.7점, 외전 8.0점, 내회전 7.4점, 외회전 7.2점으로 치료 전과 비교하여 운동 범위에서도 통계적으로 유의하게 호전되었다 ($p < 0.05$). 수술적 치료 군과 보존적 치료 군 간의 비교에서는 수술적 치료를 한 군이 보존적 치료한 군에 비

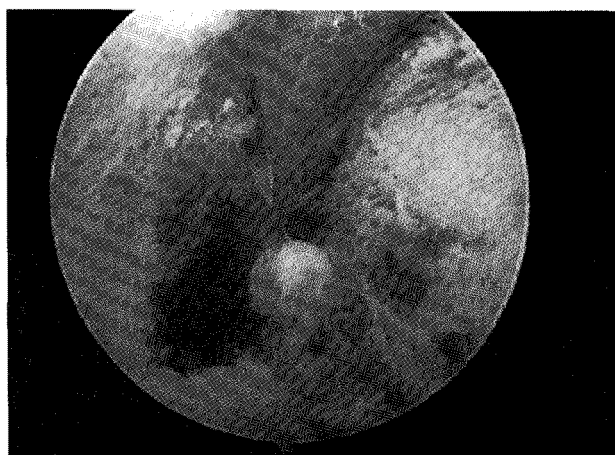


Fig. 2. The needle indicated calcific deposits.

Table 2. Constant-Murley scoring system

Subjective Pain		15 points					
Forward flexion 10 points		Abduction 10 points		External rotation 10 points (hand is not allowed to touch the head)		Internal rotation 10 points	
0~30°	0	0~30°	0	Not reaching the head	0	End of the thumb to lateral thigh	0
31~60°	2	31~60°	2	Hand behind head with elbow forward	2	End of the thumb to buttock	2
61~90°	4	61~90°	4	Hand behind head with elbow back	2	End of the thumb to lumbosacral junction	4
91~120°	6	91~120°	6	Hand on top of head with elbow forward	2	End of the thumb to L3	6
121~150°	8	121~150°	8	Hand on top of head with elbow back	2	End of the thumb to T1	8
151~180°	10	151~180°	10	Full elevation from on top of head	2	End of the thumb to T7 (interscapular)	10

Table 3. Range of motion scores and pain scores according to Constant-Murley scoring system

parameter	Conservation				Arthroscopic Treatment			
	PreMx	postMx (2weeks)	postMx (12weeks)	postMx (24weeks)	Preop	postop (2 weeks)	postop (12 weeks)	postop (24 weeks)
Range of motion								
Flexion	5.1	6.4	8.7	9.7	4.9	9.2	9.7	9.9
Abduction	2.7	5.1	8.0	9.5	2.8	8.9	9.3	9.5
Internal rotation	4.5	5.3	7.4	8.3	4.6	7.8	8.3	8.5
External rotation	2.3	4.8	7.2	8.2	2.1	7.2	8.5	8.5
Pain	3.3	10.2	13.0	14.3	3.2	13.6	14.5	14.7
Total	17.9	31.9	44.3	50.0	17.6	46.7	50.3	51.1

해 역시 통계학적으로 유의한 높은 점수를 보였다.

24주째 시행한 결과에서는 수술적 치료를 한 군에서 통증 14.7점, 굴곡 9.9점, 외전 9.5점, 내회전 8.5점, 외회전 8.5점, 보존적 치료를 한 군에서 통증 14.3점, 굴곡 9.7점, 외전 9.5점, 내회전 8.3점, 외회전 8.2점으로 수술적 치료를 시행한 군과 보존적 치료를 시행한 군 모두에서 통증과 운동범위의 호전을 확인할 수 있었으나 두 군 간에 통계적으로 의미있는 차이는 보이지 않았다($p>0.05$) (Table 3, 4).

견봉하 스테로이드 주사치료의 경우 24주 추시결과, 방사선 검사 상 석회질이 완전 소실된 예가 27%(4예), 불완전 소실된 예가 20%(3예), 변화가 없는 경우가 53%(8예)였으며 석회질 소실에 따른 통증호전 양상을 보면 완전 소실된 군에서 100%(4예), 불완전 소실군에서 67%(2예), 변화가 없는 군에서 63%(5예)가 통증 호전을 보였다. 방사선 검사상 석회질의 성상에 따른 결과를 비교해 보면 먼저 통증호전에 있어서 형성기 4예 중 2예(50%), 용해기 11예 중 9예(82%)로 견봉하 스테로이드 주사 치료시 용해기였던 경우가 더 나은 통증 호전을 보였으며($p<0.05$), 석회질 소실에 있어서 형성기 4예 중 0예(0%), 용해기 11예 중 4예(36%)에서 완전 소실을 보여 용해기였던 경우가 더 나은 석회질 소실을 보였다($p<0.007$). 수술적 치료를 한 경우는 수술 직후 단순 방사선 촬영을 통하여 석회 침착의 완전 소실을 확인하였으며, 최종 추시 방사선 사진 상에서도 재발 소견은 보이지 않았다.

한편 수술적 치료를 시행한 환자들 중 3예에서 석회 감압술 중 회전근 개의 증으로 절개되는 부분 파열이 발생하여 흡수성 봉합사를 사용하여 회전근 개 봉합술 함께 시행하였고, 파열이 없었던 군과의 비교에서는 통계적으로 의미있는 차이를 보이지는 않았다($p>0.05$).

고 찰

석회화 건염은 건 조직에 석회가 침착되고, 이로 인해 통증

이 유발되는 질환이다. 견관절은 가장 흔히 석회화 건염이 발생하는 부위이며, 회전근 개의 석회질 침착의 발생 원인에 대해서는 혈액 공급의 장애나 고령에 의한 퇴행성 변화, 석회가 흡수되고 재생되는 과정에서 발생하는 섬유연골화생(fibrocartilage metaplasia) 등 다양한 가설이 제기되고 있고, 최근에는 HLA-A1 과의 연관성도 거론되고 있다^{68,11,16-18}. 석회질 침착의 위치에 대해서는 극상전에 위치하는 경우가 가장 흔한 것으로 보고되고 있는데, Plenck¹⁴는 극상전에 82%로 보고하였고, Bosworth²¹는 극상 건에 51%, 극하 건에 44.5%, 소 원형 건에 23.3%, 견갑하 건에 3%로 보고하였다. DePalma와 Kruper²²는 극상 건 단독으로 74%, 극상 건과 다른 회전근 개에 동반된 경우를 90%로 보았다. Rhcc 등¹⁵은 극상 건 66%, 극하 건 17%, 견갑하 건 17%로 보고하였고, 국내의 이 등¹⁵은 극상 건 67%, 극하 건 23%, 견갑하 건 10%로 보고하였다. 본 연구에서는 전례에서 극상건을 침범하였고, 석회의 침착은 회전근 개 종지부에서 약 1 cm에서 2 cm 떨어진 곳에 위치하였다.

석회화 건염의 진행 과정 중 화학적 종기라 불리는 급성기에는 조직학적으로 거대 세포의 식작용과 부종이 나타나며 이때 건 내부의 압력이 증가로 인하여 견관절의 심한 통증과 운동장애를 유발하게 되며, 이러한 급성기의 초기 치료에는 약물 요법, 물리 치료, 국소 마취제 주사 요법을 사용하여 증세를 호전시킨다³¹⁰. 하지만 이런 보존적 요법 중 스테로이드의 사용에는 다양한 논의가 있다. Dhuly 등⁴은 국소마취 주사와 스테로이드 주사를 비교하였을 때 결과의 차이를 발견하지 못하였고 스테로이드로 인한 거대 세포의 식작용을 방해할 수 있어 사용을 반대하였고, Lippman³ 역시 스테로이드로 인해 흡수되는 과정이 방해되어 휴지기로 되돌아 갈 수 있다고 하였다. 한편 Harmon⁵은 견봉하 주사 시 스테로이드의 추가가 근경련 및 관절 강직이 덜 생긴다고 보고하였고, Neer 등¹⁹은 석회질 소실에는 영향이 없이 효과적으로 통증을 감소시킬 수 있다고 보고하였다. 저자들은 스테로이드가

Table 4. Range of motion after arthroscopic & conservative treatment

parameter	Conservation				Arthroscopic Treatment			
	PreMx	postMx (2 weeks)	postMx (12 weeks)	postMx (24 weeks)	Preop	postop (2 weeks)	postop (12 weeks)	postop (24 weeks)
Range of motion								
Flexion	89° (40-140)	127° (100-160)	138° (120-170)	167° (140-180)	87° (40-140)	153° (120-175)	165° (145-180)	169° (150-180)
Abduction	69° (40-120)	93° (40-140)	132° (60-170)	158° (120-180)	71° (50-100)	147° (100-170)	155° (130-180)	159° (140-180)
Internal rotation	35° (5-50)	46° (15-65)	60° (30-80)	71° (50-85)	34° (5-45)	62° (30-80)	69° (55-80)	71° (55-90)
External rotation	23° (5-45)	40° (15-65)	63° (25-80)	72° (40-90)	22° (5-50)	61° (30-80)	71° (50-90)	73° (60-90)

회전근 개 석회성 건염의 급성기 시의 극심한 증상의 완화에 효과가 있을 것으로 기대하여 국소 마취와 혼합하여 사용하였고, 그 결과 환자의 통증이 주사 후 수 주 이내에 빠르게 호전되어 적극적인 재활이 가능하였고, 관절 운동 범위가 괄목하게 호전되었다.

석회화 건염에서 석회 침착물에 대한 수술적 제거의 필요성에 대해서는 여러 이견들이 있어왔다. 일부 저자들은 조기에 관절적 수술을 권하나, 어떤 저자들은 보존적 치료가 실패하였을 경우에만 수술을 권하고 있으며, 문헌상에서도 아직 최선의 치료에 대한 명확한 정의가 없다. Uthoff와 Lochr 등¹⁴⁾은 석회화 건염의 특성상 석회 침착물은 저절로 흡수될 수도 있는 것이라고 주장하여 보존적 치료를 권하였다. 하지만 보존적 치료는 수술적 치료에 비해 긴 치료 기간 및 잦은 재발이 발생하는 문제가 있으며, 보존적 치료를 선행하여 이에 불응하는 환자에 한하여 선택적 수술을 시행하는 경우 역시 수술을 받을 때까지 환자의 통증 연장 및 운동 제한이 발생하는 문제가 나타날 수 있다^{15,16)}. 이에 최근 연구에서는 조기의 적극적인 치료를 시행하여 빨리 일상으로 복귀할 수 있는 방법을 권장하고 있다. 특히 관절적 수술과 비교하여 삼각근의 손상없이 빠른 회복 및 환자의 만족도가 높은 관절경 기술이 보편화되고 있는데, Kim 등⁹⁾은 관절경으로 치료한 11예 중 10예에서 양호 이상의 결과를 보고하였으며, Rhee 등³⁾은 관절경적 치료 후 21예 중 18예에서 양호 이상의 결과를 보고하였다. Ark 등¹⁾은 관절경적 기술의 장점으로 짧은 재활 기간과 기능 회복기간 및 비용상 좋다는 점을 들었다. 이에 본 저자들은 비교적 치료 기간이 길게 요구되는 기존의 보존적 치료를 지속하는 치료 방법 보다는 관절경을 통한 빠른 통증 해결 및 일상의 복귀를 통해 환자의 만족도를 높이고자 하였다. 그 결과 4주 이상의 비수술적 치료에도 통증이 지속 및 악화되어 일상 생활에 지장을 초래한 경우, 조기 관절경적 제거를 시행하여 대부분의 환자가 수술 후 2주내에 통증의 호전되는 것을 확인하였다. 반면 보존적 치료를 시행한 환자에서는 이보다 느리게 증상이 호전되며 통계적으로도 유의한 차이를 보여 조기 수술의 유용성을 확인할 수 있었다. 하지만 치료를 시행한지 20주 이후에 시행한 추시 관찰에서는 조기 수술 제거를 한 환자군과 비수술적 치료를 시행한 군 모두에서 증상이 호전되었으며, 두 군 간의 의미있는 차이는 보이지 않았다. 이에 저자들은 조기 수술이 통증의 회복 기간을 단축시킬 수는 있지만, 질병의 자연 경과 상 최종 치료 결과에는 큰 차이가 없음을 확인할 수 있었다. 이에 저자들은 최종 결과가 유사하다는 점에서 보존적 치료가 수술적 치료에 비해 가격 효율성이 높을 수 있으나, 빠른 회복, 빠른 일상 생활로의 복귀라는 측면에서는 보존적 치료 보다는 조기 수술적 치료가 조속한 통증감소 및 기능 회복에 우수하여 환자의 만족도가 높음을 알 수 있었다.

수술 시 석회화 침착물의 완전 제거의 필요성에 대해서는 여러 견해가 있다. Kim 등⁹⁾은 11예 중 4예에서 불완전 제거가

되었지만 결과는 차이 없이 좋았다고 하였고, Rhee 등³⁾도 석회질의 완전 제거 여부와 최종결과에는 차이가 없다고 하였다. 하지만 Mole 등¹⁷⁾은 석회질의 제거 정도와 증상 호전에는 상관관계가 있는 것으로 보고하였으며, Jerosch 등¹⁸⁾은 석회화 침착의 제거나 감소가 의미있게 좋은 결과를 보여 석회질의 완전한 제거가 수술의 목표라고 하였다. 본 연구의 스태로이드 주사 치료 결과에서도 석회 침착이 완전히 소실된 경우가 불완전 소실되거나 변화가 없는 경우보다 우수한 통증 호전을 보였다. 저자들은 수술적 치료가 보존적 치료에 비해 가질 수 있는 장점이 직접 석회의 침착을 충분히 제거할 수 있다는 것을 고려하여, 적절한 관절경적 제거 이후 수술실에서 즉시 견관절의 전후방, 내회전 및 외회전 전후방 단순 방사선 촬영을 시행하여 석회 침착물의 완전한 제거를 확인하였고, 전례에서 증상 및 침착의 재발이 발생하지 않았다. 침착되는 석회의 성상에 따라서는 보존적 치료시 분필과 같은 양상을 보이는 형성기가 치약과 같은 성상을 보이는 용해기 보다 저조한 임상 결과 및 석회의 지속을 관찰하였는데, 이에 저자들은 형성기의 석회성 건염의 경우에는 관절경을 이용한 수술적 치료가 보존적 치료에 비해 더욱 효과적일 것으로 생각하였다.

한편 최근 연구에 의하면¹⁹⁾ 동반된 회전근 개의 손상과 석회질 제거에 의하여 발생한 회전근 개의 결손은 봉합술을 시행함으로써 합병증과 유병률을 감소시키는 것으로 되어 있는데, 저자들도 침착물 제거 도중 회전근 개가 종으로 부분 파열되는 합병증이 있었던 3예에 대해서는 단순 봉합 및 조기 재활을 시행하였으며, 파열이 없었던 군과 결과에 차이를 보이지 않았다.

결 론

보존적 치료에도 급성 통증이 지속되거나 빠른 재활을 원하는 환자의 있어서 조기 관절경적 치료는 환자의 만족도를 높이고 빠르게 일상 활동으로 복귀할 수 있는 효과적인 치료법이며, 직접적으로 석회질을 제거할 수 있어 재발 방지에도 우수한 방법으로 사료된다. 특히 보존적 치료에 호전이 없는 형성기의 불응성 석회성 건염에서는 관절경적 치료로 좋은 결과를 얻을 수 있을 것으로 생각된다.

REFERENCES

- 1) Ark JW, Flock TJ, Flatow EL, Bigliani LU: Arthroscopic treatment of calcific tendinitis of the shoulder. *Arthroscopy*, 8(2): 183-188, 1992.
- 2) Bosworth BM: Calcium deposits in the shoulder and subacromial bursitis: a survey of 12,122 shoulders. *JAMA*, 116: 2477-2482, 1941.
- 3) Depalma AF, Kruper JS: Long term study of shoulder joints afflicted with and treated for calcific tendinitis. *Clin Ortho Relat Res*, 20: 61-72, 1961.

- 4) **Dhuly RG, Lauler DP, Thorn GW:** Pharmacology and chemistry of adrenal glucocorticosteroids. *Med Clin North Am*, 51: 1155-1165,1973.
- 5) **Harmon HP:** Methods and results in the treatment of 2,580 painful shoulders with special reference to calcific tendinitis and the frozen shoulder. *Ann J Surg*, 95: 527-544,1958.
- 6) **Hsu HC, WU JJ, Jim YF, Chang CY, LO WH, Yang DJ:** Calcific tendinitis in rotator cuff tearing: a clinical and radiographic study. *J Shoulder Elbow Surg*, 3: 159-164,1994.
- 7) **Jerosch J, Strauss JM, Schmiel S:** Arthroscopic treatment of calcific tendinitis of the shoulder. *J Shoulder Elbow Surg*, 7: 30-37, 1998.
- 8) **Kim JS, Yoo JH, Yoo SO:** Arthroscopic treatment of chronic calcific tendinitis of the shoulder. *J Korean Shoulder Elbow Society*, 1-1: 6-11, 1998.
- 9) **Lippman RK:** Observations concerning the calcific cuff deposit. *Clin Orthop Relat Res*, 20: 49-60,1961.
- 10) **Litchman EM, Silver CM, Simon SD, Eshragi A:** The surgical management of calcific tendinitis of the shoulder. An analysis of 100 consecutive cases. *In Surg*, 50: 474-479, 1968
- 11) **McKendry RJR, Uhthoff HK, Sarkar K, George-Hyslop P:** Calcifying tendinitis of the shoulder: Prognostic value of clinical, histologic and radiologic features in 57 surgically treated cases. *Rheumatology*, 9: 75-80, 1982.
- 12) **Mole D, Kempf JF, Gleyze P:** Resultats du traitement arthroscopique des tendinopathies non-rompues e al coiffe. *Rev Chir Orthop Reparative Appat Mot*, 79: 532-541, 1993.
- 13) **Neer CS:** Shoulder reconstruction. *Philaelphia, WB Saunders, Co:* 427-433,1990.
- 14) **Plenk HP:** Calcifying tendinitis of the shoulder. *Radiology*, 59: 384-389,1952.
- 15) **Rhee YG, Kim YH, Park MS:** Arthroscopic treatment in calcific tendinitis of the shoulder. *J Korean Shoulder Elbow Society*, 3: 68-74, 2000.
- 16) **Rowe CR:** Calcific tendinitis. *Instr Course Lect*, 34: 196-198,1985.
- 17) **Uhthoff HK, Loehr JW:** Calcifying tendinitis. In: Rockwood CA, Matsen FA ed. *The shoulder*, 2nd ed. Philadelphia, WB Saunders: 989-1008, 1998.
- 18) **Uhthoff HK, Sarkar K, Maynard JA:** Calcifying tendinitis. *Clin Orthop*, 118: 164-168,1976.
- 19) **Uhthoff HK, Loehr JW:** Calcific Tendinopathy of the Rotator Cuff. Pathogenesis,Diagnosis, and Management. *J Am Acad Orthop Surg*, 5: 183-191, 1997.

초 록

목적: 석회화 건염에 대하여 보존적 치료 및 조기 관절경을 이용한 수술적 치료 후 통증과 임상경과를 비교 관찰하였다.

대상 및 방법: 2002년 2월부터 2008년 5월까지 석회화 건염으로 진단받은 30예 중 6개월 이상 추시관찰이 가능하였던 스테로이드 주사치료 15예 및 수술 치료 15예를 대상으로 하여 석회질의 통증과 운동 범위의 호전을 2주, 12주, 24주째 각각 비교 관찰하여, Constant-Murley score를 이용하여 평가하였다.

결과: 통증 정도는 Constant-Murley score상 보존적 치료군의 경우 수술 전 평균 3.2에서 치료 이후 2주, 12주, 24주째 각각 13.6점, 14.5점, 14.7점이었으며, 수술적 치료군은 수술 전 평균 3.3에서 수술후 2주, 12주, 24주째 각각 10.2점, 13.0점, 14.3점이었다. 운동 범위는 보존적 치료군의 경우 수술 전 평균 14.3에서 치료 이후 2주, 12주, 24주째 각각 21.7 점, 31.3점, 35.7점이었으며, 수술적 치료군은 수술 전 평균 14.4에서 수술후 2주, 12주, 24주째 각각 33.1점, 35.8점, 36.4점이었다. 치료 2주째 및 12주째 두 간의 비교에서는 수술적 치료 군이 유의하게 우수하였으나, 최종 추시시는 통계 학적인 차이가 없었다.

결론: 석회화 건염의 조기 관절경적 치료는 환자의 만족도를 높이고 조기에 일상 생활로 복귀할 수 있는 효과적인 치료 법으로 사료된다.

색인 단어: 석회화 건염, 스테로이드, 관절경