

폐주변부 병변의 진단시 기관지 초음파(Endobronchial Ultrasonogram)의 유용성

고신대학교 의과대학 ¹내과학교실, ²병리학교실

김성빈¹, 박진희¹, 김예나¹, 옥철호¹, 장태원¹, 정만홍¹, 천봉권²

The Usefulness of Endobronchial Ultrasonogram for Peripheral Lung Lesion

Sung Bin Kim, M.D.¹, Jin Hee Park, M.D.¹, Ye Na Kim, M.D.¹, Chul Ho Oak, M.D.¹, Tae Won Jang, M.D.¹, Man Hong Jung, M.D.¹, Bong Kwon Chun, M.D.²

Departments of ¹Internal Medicine, ²Pathology, Kosin University College of Medicine, Busan, Korea

Background: Endobronchial ultrasonogram (EBUS) has increased the diagnostic yield of a bronchoscopic biopsy of peripheral pulmonary lesions (PPL). This study evaluated the diagnostic yield of EBUS-guided transbronchial biopsy (TBB) and the visibility of EBUS PPL.

Methods: Between August 2007 and November 2008, 50 patients (32 men and 18 women, median age, 61.1±10 yrs; range, 16 to 80 yrs) whose PPL lesions could not be detected with flexible bronchoscopy were enrolled in this study. Among the 50 patients, 40 cases were malignant lesions (adenocarcinoma 25, squamous cell carcinoma 10, small cell carcinoma 5) and 10 cases were benign lesions (tuberculoma 7, fungal ball 1, other inflammation 2).

Results: The mean diameter of the target lesion was 35.4±4.3 mm. Of the 50 patients examined, the overall diagnostic yield by EBUS-TBLB was 46.0% (23/50). The visualization yield of EBUS was 66.0% (33/50). A definitive diagnosis of PPL localized by EBUS was established using EBUS-TBLB in 69.6% (23/33) of cases. The diagnostic yields from washing cytology and brushing cytology from a bronchus identified by EBUS were 27.0% and 45.4% respectively. The diagnostic yields reached 78.7% when the three tests (washing cytology, brushing cytology and EBUS-TBLB) were combined. The visualization yield of EBUS in lesions <20 mm was significantly lower than that in lesions ≥20 mm (p=0.04). The presence of a bronchus leading to a lesion (open bronchus sign) on the chest CT scan was associated with a high visualization yield on EBUS (p=0.001). There were no significant complications associated with EBUS-TBLB.

Conclusion: EBUS-TBLB is a safe and effective method for diagnosing PPL. The lesion size and open bronchus signs are significant factors for predicting the visualization of EBUS.

Key Words: Bronchoscopy; Endosonography; Solitary Pulmonary Nodule; Lung Neoplasms

서론

This research was received support from scientific expenses of Kosin Medical College.

Address for correspondence: Chul Ho Oak, M.D.

Department of Internal Medicine, Kosin University College of Medicine, 34, Amnam-dong, Seo-gu, Busan 602-702, Korea

Phone: 82-51-990-6104, Fax: 82-51-990-3049

E-mail: oaks70@hanmail.net

Received: Sep. 3, 2009

Accepted: Nov. 27, 2009

폐주변부의 고립성 폐결절이나 종괴의 진단법으로는 경피적 폐생검(percutaneous needle lung biopsy)이 통상적으로 사용되는데 진단율은 92%의 예민도와 98%의 특이도를 보인다¹. 그러나 병소의 해부학적 위치나 환자의 폐기능 상태 등에 따라 시술이 불가능한 경우가 있고 시술에 따른 기흉, 병소부위 출혈, 대량 객혈 등의 부작용이 예상되는 고위험군의 경우에는 비침습적이거나 최소 침

습적인 진단방법이 고려된다.

최근에는 기관지경술의 발전으로 기관지경 초음파검사(endobronchial ultrasonogram, EBUS)를 통해 종격동 림프절 검사를 할 수 있고^{2,4}, 폐주변부 병변(peripheral pulmonary lesion)도 miniature probe를 통한 병소 확인과 함께 기관지경 초음파 유도 하 경기관지 폐생검(endobronchial ultrasonogram guided transbronchial lung biopsy, EBUS-TBLB)을 통해 안전하고 효과적으로 시행되고 있다. EBUS-TBLB는 주로 국외에서 연구되고 있으며 시술을 통한 진단율은 77~80%에 이르는데 병소의 크기에 따라 접근성이나 진단율이 달라서 작은 병소의 경우 정확히 접근하기 위한 여러 가지 시도가 연구되고 있는데 아직 국내에서는 연구된 바가 없다^{5,8}. 본 연구에서는 폐주변부 병변을 가진 환자들에 있어 EBUS-TBLB의 진단적 효용, 부작용, 그리고 병소 확인에 관여하는 인자들을 조사하였다.

대상 및 방법

2007년 8월부터 2008년 11월까지 폐주변부에 고립성 결절이나 종괴로 고신대의 복음병원을 방문한 환자 50명을 대상으로 후향적으로 조사하였다. 환자는 남자 32명, 여자 18명이었고 평균 연령은 61.1±10세였다. 50예 중

40예(선암 25예, 편평상피암 10예, 소세포폐암 5예)가 악성이고 10예(결핵종 7예, 진균종 1예, 기타 염증 병소 2예)가 양성이었다(Table 1). 흉부 전산 단층 사진상 폐병변의 평균 직경은 35.4±4.3 mm였고 직경이 20 mm 이상이 33명, 20 mm 미만인 17명이었다. 병소의 위치는 우상엽이 7예(14%), 우중엽이 10예(20%), 우하엽 10예(20%), 좌상엽이 5예(10%), 설상엽이 5예(10%), 좌하엽이 13예(26%)였다(Table 2). 병소의 위치 및 세기도와의 연결 여부를 확인하기 위해 호흡기내과 의사와 방사선과 의사가 고해상도 컴퓨터 전산 촬영상 병소 내에 개방성 기관지 징후(open bronchus sign) 여부를 확인하였다. 개방성 기관지 징후는 세기관지가 병소를 관통하거나 병소 부위와 관계없이 서로 연결되어 있으면 양성으로 판정하였다. EBUS (EU-M30S; Olympus, Tokyo, Japan)는 초음파 기관지 내시경 시스템으로 구성되어 있고 외관의 직경이 1.7 mm인 radial type miniature probe (UM-S20-20R; Olympus)가 장착되어 있다(Figure 1).

시술 전 구강 내 국소 마취를 시행한 뒤 전 처치로 meperidine 50 mg과 atropine 0.5 mg을 근육 주사하였고 midazolam 5 mg을 정맥 주사하여 의식 하 마취를 시행하고 기관지경을 해당부위 구역기관지(segmental bronchus)에 접근시킨 후, 고해상도 컴퓨터 전산 촬영을 통해 추정된 구역기관지 가지(subsegmental bronchus)에 EBUS 탐침을 삽입하여 병소를 확인한다(Figure 2). 그리고 working channel의 입구에 있는 탐침 부위를 color tape로 표시한다. 그 뒤 이미지를 초음파에서 기관지경으로 바꾸고 환자가 강제 흡기 후 숨을 멈추는 동안 초음파 탐침을 천천히 당겨 빼면서 탐침의 transducer가 기관지 분지의 입구에 다다를 때 color tape가 붙은 탐침부위와 working channel의 입구 사이의 거리를 잰다. 그 뒤 biopsy forcep을 working channel을 통해 삽입한 뒤 끝이 기관지 분지에 다다르면 거리만큼 밀어 넣어서 폐생검과 기관지 세척, 그리고 술질에 의한 세포진 검사를 시행하였다. 정확한

Table 1. Patient demographics

Characteristics	
Male : Female	32 : 18
Age (yr)	61.1±10.0
Size	35.4±4.3
≥20 mm	27
<20 mm	23
Diagnosis	
Malignancy	40
Adenocarcinoma	25
Squamous carcinoma	10
Small-cell carcinoma	5
Benign	10
Tuberculoma	7
Other inflammation	3
Diagnostic procedure	
EBUS*	29
CT-guided biopsy	11
Operation	5
Culture	5

*TBLB+Washing+Brushing.

Table 2. Location of lesions

Location	No. (%) (n=50)
Right upper	7 (14)
Right middle	10 (20)
Right lower	10 (20)
Left upper	5 (10)
Left lingular	5 (10)
Left lower	13 (26)




Figure 1. 20 MHz mechanical radial type probe with an external diameter of 1,7 mm (UM-4R; Olympus).

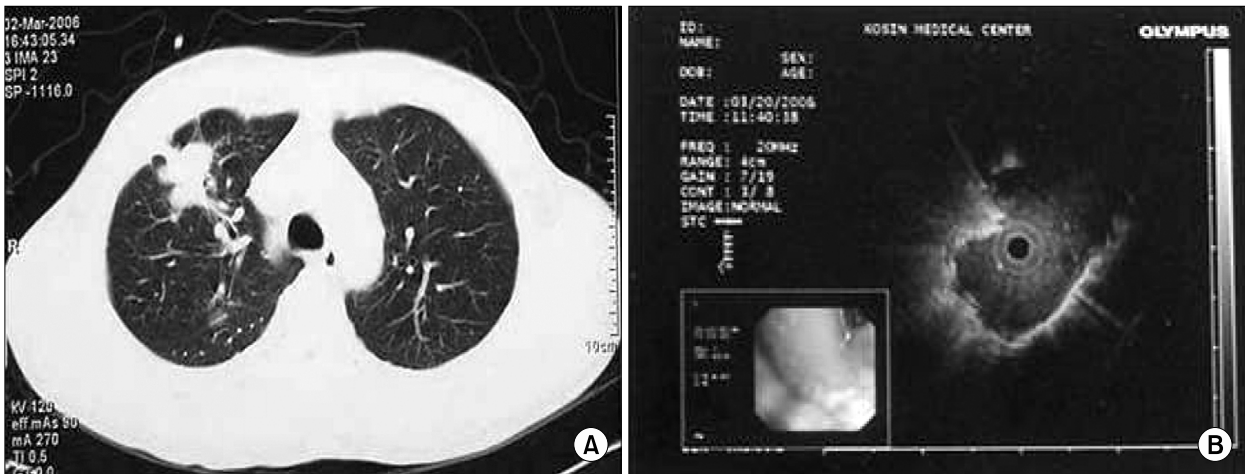


Figure 2. (A) CT scan showed spiculated round opacity with open bronchus sign. (B) EBUS showed homogenous echogenicity surrounded by echogenic band with concentric position of probe.

진단이 되지 않을 경우 수술이나 경피적 폐생검, 혹은 경험적 치료 후의 경과관찰로 최종 진단을 하였다. 통계학적 방법은 SPSS Software for Windows version 13.0 (SPSS Inc., Chicago, IL, USA)를 이용하여 처리하였으며, 두 군 간의 차이는 chi-square test나 Fisher's exact test로 검증하였다. 그리고 통계학적 결과는 $p < 0.05$ 범위에서 유의하다고 판정하였다.

결 과

EBUS-TBLB의 전반적인 진단율은 46.0% (23/50)였다. EBUS를 통한 병소 확인율은 66.0% (33/50)였고 확인된

병소에서 EBUS-TBLB의 진단율은 69.6% (23/33)였다.

이 경우에 추가적으로 병행된 세척 세포진과 술절 세포진의 진단율은 27.2% (9/33)와 45.4% (15/33)로 두 검사를 EBUS-TBLB에 추가했을 때 진단율은 78.7%로 향상되었다(Table 3). 병소의 크기에 따른 병소확인율과 진단율에서 20 mm 이상의 경우, 병소확인율과 진단율은 각각 78.7% (26/33), 69.6% (23/33)이고, 20 mm 미만에서는 각각 41.1% (7/17), 11.7% (2/17)로 크기에 따라 의미 있는 차이를 보였다($p=0.04$).

병소의 위치에 따른 병소확인율과 진단율은 의미 있는 차이를 보이지 않았다($p=0.20$). 컴퓨터 전산 단층촬영상 병소 내에 개방성 기관지 징후 여부에 따라 병소확인율과

Table 3. Diagnostic yields by washing cytology, brushing cytology and EBUS-TBLB in 33 patients*

Variables	Washing cytology (%)	Brushing cytology (%)	EBUS-TBLB (%)	Combined (%)
Diagnostic yield	9 (27)	15 (45.4)	23 (69.6)	26 (78.7)

EBUS-TBLB: endobronchial ultrasonogram guided transbronchial lung biopsy.

*Whose lesions were visualized by EBUS.

Table 4. Characteristics of lesions underwent by EBUS-TBLB

EBUS-TBLB	No. of patients	Visualization yield (%)	Diagnostic yield (%)	p-value
Overall rate	50	33 (66.0)	23 (46.0)	
Lesion size				0.04
<20 mm	17	7 (41.1)	2 (11.7)	
≥20 mm	33	26 (78.7)	23 (69.6)	
Open bronchus sign				0.001
Positive	38	33 (86.8)	23 (60.5)	
Negative	12	0 (0)	0 (0)	
Histology				0.06
Malignancy	40	27 (67.5)	20 (50.0)	
Benign	10	6 (60.0)	3 (30.0)	
Location				0.20
Right upper	7	4 (57.1)	3 (42.8)	
Right middle	10	7 (70.0)	5 (50.0)	
Right lower	10	7 (70.0)	5 (50.0)	
Left upper	5	3 (60.0)	2 (40.0)	
Left lingular	5	3 (60.0)	2 (40.0)	
Left lower	13	9 (69.2)	6 (46.1)	

EBUS-TBLB: endobronchial ultrasonogram guided transbronchial lung biopsy.

진단율이 각각 86.8% (33/38), 0%와 60.5% (23/38), 0%로 유의한 상관관계가 있었다(p=0.001). 조직학적으로 악성과 양성의 병소확인율은 67.5% (27/40)와 60.0% (6/10)로 유사하였으나 조직학적 진단율은 50.0% (20/40)와 30.0% (3/10)로 악성에서 유의하게 높았지만 통계적으로 유의한 수준은 아니었다(p=0.06) (Table 4). 시술에 소요된 시간은 25.7±5.4분(15~45분)이었고 시술에 관련된 부작용으로 기흉이나 대량 객혈 등은 없었다.

고 찰

Hurter와 Hanrath⁹에 의해 1990년 처음 EBUS가 사용된 이래 폐주변부 병변의 진단이 향상되어 폐주변부 병변의 75~93%가 EBUS를 통해 확인되는 것으로 알려져 있는데 병소가 확인된 경우 진단율이 68~76%로 알려져 있다. 그러나 병소 확인 유무에 관계없이 전체적인 진단율은 연

구자에 따라 58~90%로 보고 된다⁸⁻¹¹. 본 연구에서 폐주변부 병소의 확인율은 66.0% (33/50), 확인된 병소에서 EBUS-TBLB의 진단율은 69.6% (23/33), 병소 확인에 관계 없는 전체적인 진단율은 46.0%로 확인병소의 진단율은 외국의 성적과 유사하였으나 병소확인율과 전체적인 진단율은 낮았다. 이는 본 연구에서 초음파 탐침을 맹목 삽입(blind insertion)한데 반해 외국의 경우 방사선 조영과 Currette을 이용하여 유도집(guiding sheath)을 병소에 삽입한 뒤 초음파 탐침을 삽입하여 진단율을 68~76%에서 79~83%로 높일 수 있었다^{5,12}.

본 연구에서 EBUS-TBLB와 함께 EBUS 유도하 기관지 세척 세포진과 술질 세포진 검사를 병행함으로써 진단율이 69.6%에서 78.7%로 향상되었다. 그리고 병소가 확인된 경우 EBUS 유도하 기관지 술질 시 발생하는 출혈은 경미하였으나 세포진의 진단율은 45.4%로 좋은 성적을 보였다. 따라서 기저 질환에 따라 PCNB나 EBUS-TBLB가

참 고 문 헌

어려울 경우, diff-quick stain과 같은 신속한 검사를 이용하여 검체의 적절성을 높이게 된다면 EBUS-TBLB와 병용 시 진단율을 향상함과 함께 고위험군에서 안전한 차선책으로 사용될 수 있을 것으로 생각된다. 병소의 접근성과 병소의 진단율에 관련된 요인으로 병변 내에서의 초음파 탐침의 위치, 폐주변부 병소의 크기, 폐 내 해부학적 위치, 그리고 방사선 소견상 소기도와의 연관성 등이 알려져 있으며^{13,14}, 본 연구에서 크기가 20 mm 이상의 병변들의 진단율은 69.6% (23/33)로 다른 연구와 차이가 없었지만 20 mm 미만 병소의 진단율은 11.7% (2/17)로 저조하였다.

Shinagawa 등¹⁵은 미세기관지내시경(ultrathin bronchoscope)을 사용하여 20 mm 미만의 폐주변부 병변의 진단 시에 방사선 소견 상 개방성 기관지 징후 여부에 따라 진단율의 차이가 각각 79%와 14%로 유의하게 차이가 있음을 보고한 바 있는데, 본 연구도 개방성 기관지 징후 유무에 따른 진단율은 각각 60.5% (23/38)과 0%로 유의한 차이가 있었다. 따라서 향후에 20 mm 미만의 경우 개방성 기관지 징후를 갖는 적절한 병소의 선택과 더불어 미세기관지경이나 유도집을 이용하여 병소의 접근성과 진단율을 높이는 연구가 진행되어야 할 것이다.

Fielding 등¹⁶은 폐주변부 병변의 진단 시 컴퓨터 전산 단층 촬영유도하 세침흡인술(computed tomography-guided fine needle aspiration, CT-FNA)과 EBUS-TBLB를 비교한 연구에서 진단율은 각각 64.0%와 66.0%로 유의한 차이가 없지만 기흉 발생률에 있어 CT-FNA군과 EBUS-TBLB군에서 각각 28.0%와 1%로 보고하였다. 본 연구에서 50예 중 시술에 따른 의미 있는 부작용은 발생하지 않았다. 비록 CT-FNA와 부작용면에서 직접적인 비교는 할 수 없지만 50예 중 해부학으로 접근이 어려웠던 경우가 2예, 대혈관과 병소가 근접한 경우가 2예, 그리고 GOLD 지침 III 병기의 만성 폐쇄성 폐질환이 있었던 경우가 1예로 CT-FNA가 금기였던 경우가 5예(10%)였고 이 경우에 EBUS-TBLB가 안전하고 유용한 대체 검사가 되었다. 본 연구에서 병소의 위치와 조직형에 따른 악성 질환과 양성 질환에 따른 진단 성적에 대해서는 향후 추가적인 연구가 필요할 것으로 보인다.

폐주변부 병변의 진단에 있어 EBUS-TBLB는 효과적이고 안전하였다. 병변의 크기와 컴퓨터 전산 단층 촬영상에 개방성 기관지 징후 여부가 병소 확인과 진단에 중요한 요인이었다. 향후 추가적인 검사가 시행되어야 할 것이다.

1. Laspas F, Roussakis A, Efthimiadou R, Papaioannou D, Papadopoulos S, Andreou J. Percutaneous CT-guided fine-needle aspiration of pulmonary lesions: results and complications in 409 patients. *J Med Imaging Radiat Oncol* 2008;52:458-62.
2. Yasufuku K, Nakajima T, Fujiwara T, Chiyo M, Iyoda A, Yoshida S, et al. Role of endobronchial ultrasound-guided transbronchial needle aspiration in the management of lung cancer. *Gen Thorac Cardiovasc Surg* 2008;56:268-76.
3. Ømark Petersen H, Eckardt J, Hakami A, Olsen KE, Jørgensen OD. The value of mediastinal staging with endobronchial ultrasound-guided transbronchial needle aspiration in patients with lung cancer. *Eur J Cardiothorac Surg* 2009;36:465-8.
4. Gomez M, Silvestri GA. Endobronchial ultrasound for the diagnosis and staging of lung cancer. *Proc Am Thorac Soc* 2009;6:180-6.
5. Kurimoto N, Miyazawa T, Okimasa S, Maeda A, Oiwa H, Miyazu Y, et al. Endobronchial ultrasonography using a guide sheath increases the ability to diagnose peripheral pulmonary lesions endoscopically. *Chest* 2004;126:959-65.
6. Asano F, Matsuno Y, Tsuzuku A, Anzai M, Shinagawa N, Yamazaki K, et al. Diagnosis of peripheral pulmonary lesions using a bronchoscope insertion guidance system combined with endobronchial ultrasonography with a guide sheath. *Lung Cancer* 2008;60:366-73.
7. Asahina H, Yamazaki K, Onodera Y, Kikuchi E, Shinagawa N, Asano F, et al. Transbronchial biopsy using endobronchial ultrasonography with a guide sheath and virtual bronchoscopic navigation. *Chest* 2005;128:1761-5.
8. Shinagawa N, Yamazaki K, Onodera Y, Asano F, Ishida T, Moriya H, et al. Virtual bronchoscopic navigation system shortens the examination time: feasibility study of virtual bronchoscopic navigation system. *Lung Cancer* 2007;56:201-6.
9. Hurter T, Hanrath P. Endobronchial sonography in the diagnosis of pulmonary and mediastinal tumors. *Dtsch Med Wochenschr* 1990;115:1899-905.
10. Herth FJ, Ernst A, Becker HD. Endobronchial ultrasound-guided transbronchial lung biopsy in solitary pulmonary nodules and peripheral lesions. *Eur Respir J* 2002;20:972-4.
11. Kikuchi E, Yamazaki K, Sukoh N, Kikuchi J, Asahina H, Imura M, et al. Endobronchial ultrasonography with

- guide-sheath for peripheral pulmonary lesions. *Eur Respir J* 2004;24:533-7.
12. Paone G, Nicastrì E, Lucantoni G, Dello Iacono R, Battistoni P, D'Angeli AL, et al. Endobronchial ultrasound-driven biopsy in the diagnosis of peripheral lung lesions. *Chest* 2005;128:3551-7.
 13. Yamada N, Yamazaki K, Kurimoto N, Asahina H, Kikuchi E, Shinagawa N, et al. Factors related to diagnostic yield of transbronchial biopsy using endobronchial ultrasonography with a guide sheath in small peripheral pulmonary lesions. *Chest* 2007;132:603-8.
 14. Yoshikawa M, Sukoh N, Yamazaki K, Kanazawa K, Fukumoto S, Harada M, et al. Diagnostic value of endobronchial ultrasonography with a guide sheath for peripheral pulmonary lesions without X-ray fluoroscopy. *Chest* 2007;131:1788-93.
 15. Shinagawa N, Yamazaki K, Onodera Y, Asahina H, Kikuchi E, Asano F, et al. Factors related to diagnostic sensitivity using an ultrathin bronchoscope under CT guidance. *Chest* 2007;131:549-53.
 16. Fielding DI, Robinson PJ, Kurimoto N. Biopsy site selection for endobronchial ultrasound guide-sheath transbronchial biopsy of peripheral lung lesions. *Intern Med J* 2008;38:77-84.
-