

세 차례 재발하여 4회 약물 요법으로 치료한 폐흡충증 1예

¹영광종합병원 내과, ²순천성기롤로병원 내과, ³전남대학교 의과대학 내과학교실

조계중¹, 임정환², 채동렬², 지수영³, 반희정³, 윤병갑³, 권용수³, 오인재³, 김규식³, 김유일³, 임성철³, 김영철³

A Case of Pulmonary Paragonimiasis with Recurrent Pleural Effusion and Cured by Four Cycles of Chemotherapy

Gye Jung Cho, M.D.¹, Jung Hwan Lim, M.D.², Dong Ryeol Chae, M.D.², Su Young Chi, M.D.³, Hee Jung Ban, M.D.³, Byeong Kab Yoon, M.D.³, Yong Soo Kwon, M.D.³, In Jae Oh, M.D.³, Kyu Sik Kim, M.D.³, Yu Il Kim, M.D.³, Sung Chul Lim, M.D.³, Young Chul Kim, M.D.³

Department of Internal Medicine, ¹Yeoung Gwang General Hospital, Yeounggwang, ²Stcarollo Hospital, Suncheon, ³Division of Pulmonary and Critical Care Medicine, Chonnam National University Medical School, Gwangju, Korea

Paragonimiasis is a parasitic infection that occurs following the ingestion of infectious *Paragonimus metacercariae*, which occurs as a result of eating raw or undercooked freshwater crabs or crayfish. Pulmonary paragonimiasis is the most common clinical manifestation of this infection. Human paragonimiasis occurs sporadically. We experienced a case of pulmonary paragonimiasis in a 35-year-old woman with left lower chest pain. The patient had hypereosinophilia and a pleural effusion. The diagnosis was confirmed by positive ELISA (Enzyme-linked immunosorbent assay) that detected *Paragonimiasis westermani* antibody in the serum. We treated the patient with praziquantel for two days at a daily dosage of 75 mg/kg. Left pleuritic pain and pleural effusion improved after treatment. However, similar symptoms and pleural effusion developed recurrently for the first 3 courses of treatment with praziquantel. Upon the fourth round of treatment, the patient made a full recovery.

Key Words: Paragonimiasis, Recurrence, Praziquantel

서 론

폐흡충은 *Paragonimus westermani*의 중간 숙주인 민물 게나 가재 등을 생식하거나 불충분한 조리를 하여 먹음으로써 인체에 감염되는 기생충 질환으로¹, 우리나라에서는 1960년대까지는 흔한 질환이었으나 지속적인 보건 교육과 치료제 보급으로 최근에는 발생 빈도가 현저하게 감소되었다. 하지만 최근에도 이 기생충의 피낭유충(metacercaria)에 감염된 민물 게 요리를 먹음으로 폐흡충증이

산발적으로 발생되고 있는 실정이다.

폐흡충 감염은 다양하게 나타나지만 주로 폐를 침범하여 초기에는 기흉이나 흉수를 잘 동반한다^{2,3}. 최근 치료는 대부분 praziquantel을 2~3일 복용하는 약물 요법 1회 과정으로 100% 가깝게 치료가 된다³. 그러나 일부에서는 praziquantel 치료 1회 과정으로 흉수 등 치료 효과가 부족하여, praziquantel 치료 과정을 3회까지 추가하여 치료한 일부 외국 증례 보고가 있다⁴. 국내에는 이러한 치료 후 3회 이상 재발성 흉수를 보인 증례 보고가 없는 상태로, 본 저자들은 praziquantel 치료에도 불구하고 호전과 재발을 3회 반복한 증례를 경험하였기에 보고하고자 한다.

증 례

환 자: 박○○, 35세, 여자

주 소: 좌측 폐의 흉수

Address for correspondence: Yu Il Kim, M.D.

Department of Internal Medicine, Division of Pulmonology and Critical Care Medicine, Chonnam National University Medical School and Hospital, 8, Hak-dong, Dong-gu, Gwangju 501-757, Korea

Phone: 82-62-220-6296, Fax: 82-62-225-8578

E-mail: kyionly@chonnam.ac.kr

Received: May. 10, 2009

Accepted: May. 25, 2009

과거력: 폐결핵 치료
사회력: 2.5갑년의 흡연력이 있으며 현재 흡연 중이었다.
거주지: 전라북도 정읍시
직업력: 가정주부
식습관: 평소 민물 계장을 즐겨 먹었다.
현병력: 최근에 좌측 옆구리 통증이 지속되어 타 병원에서 시행한 단순 흉부 방사선 촬영에서 좌측 폐하부에 흉수가 보여 이에 대한 검사를 위해 본원으로 전원되었다.
이학적 소견: 내원 당시 활력 징후는 혈압 110/70 mm Hg, 맥박 84회/분이었으며, 호흡수 24회/분, 체온은 36.3°C 였다. 두경부 진찰상 특이 소견은 없었고, 청진상 흉부 좌측 폐하부의 호흡음이 감소되어 있었다.

검사실 소견: 말초 혈액 검사상 혈색소 13.0 g/dL, 백혈구 10,100/mm³ (호중구 45%, 림프구 16%, 호산구 34%), 혈소판 201,000/mm³이었고, 호산구수 3,450/mm³이었다. 혈청 생화학 검사상 총단백 5.7 g/dL, 알부민 3.3 g/dL, Glucose 148 mg/dL, LDH 465 U/L, AST/ALT 16/12 U/L, BUN/Cr 5.3/0.4 mg/dL이었고, 응고 검사는 모두 정상이었다.

평소 민물 계장을 즐겨 먹었고, 말초 혈액 검사상 호산구수가 증가 보여 시행한 폐흡충에 대한 피내 반응 검사는 음성이었고, 흉수에서 시행한 층란 검사상 폐흡충의 층란은 보이지 않았으며, 대변 검사에서도 폐흡충의 층란은 검출되지 않았다. 그러나, 폐흡충에 대한 혈청 내 특이 IgG 항체에 대한 효소면역측정(enzyme-linked im-

munosorbent assay, ELISA) 결과 0.36 (정상 범위 <0.25)으로 양성 반응을 보였다.

방사선 소견: 내원 시 시행한 단순 흉부 촬영 및 흉부 CT 검사상 좌측 폐하부에 흉수가 다량 관찰되었다 (Figure 1).

흉막 천자 소견: 좌측 폐하부에서 약 300 cc 가량의 흉막 천자 검사를 시행하였다. 흉막 천자 검사상 백혈구 12,500/mm³ (호중구 14%, 호산구 5%, 임파구 44%), 총

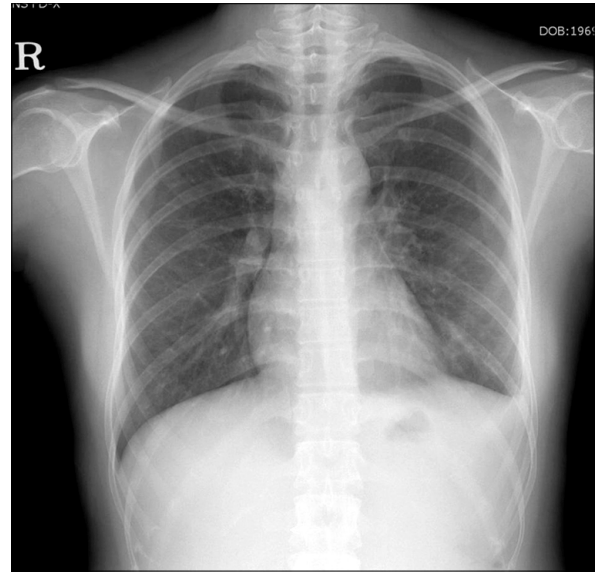


Figure 2. Chest PA after first cycle praziquantel medication shows decreased left pleural effusion.

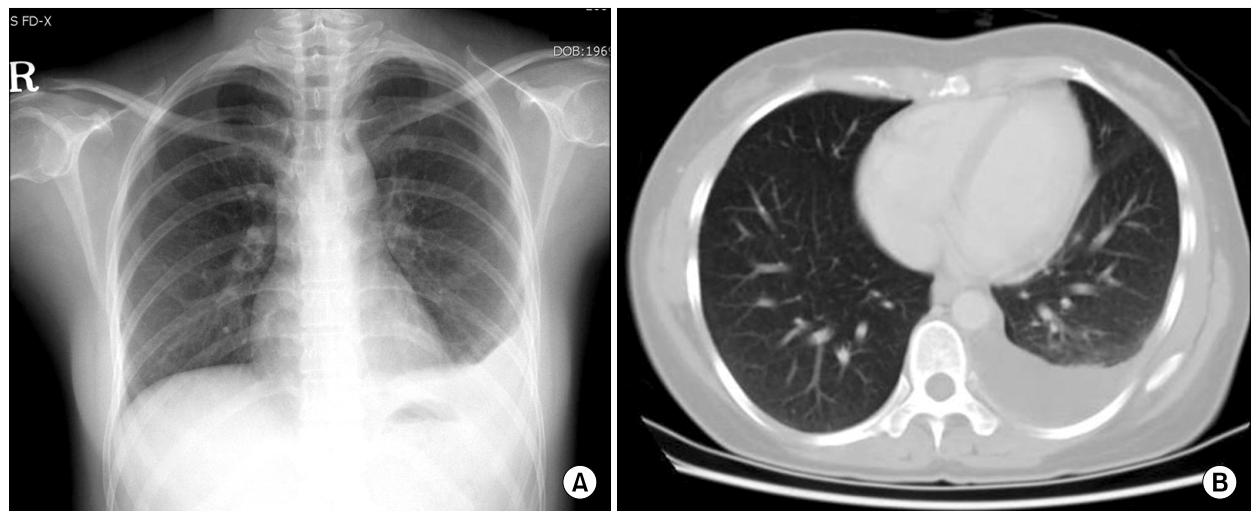


Figure 1. (A) Chest PA on admission shows left pleural effusion, (B) Chest CT on admission demonstrates pleural effusion in the left lower lung.

단백질 4.2 g/dL, 알부민 3.0 g/dL, LDH 1,639 U/L, Glucose 51 mg/dL, ADA는 25 IU/L 소견으로, LDH는 매우 높고 흉수 내 당 농도는 현저히 감소되어 있는 특징을 보였다. 세균 도말이나 배양 검사상 세균이나 결핵균은 검출되지 않았다. 세포 검사상 염증 세포 이외에는 악성 세포도 관찰되지 않았다.

임상 경과: 환자는 좌측 폐하부에 발생한 흉수로 본원에 내원하였다. 여러 검사상 결핵이나 세균성 감염을 의심할 만한 검사 소견은 보이지 않았으며 평소에 민물 계장을 즐겨 먹고, 말초 혈액 검사상 호산구 증가 소견, 폐흡충에 대한 혈청 내 특이 IgG 항체가 상승되어 있고 흉수액 검사 소견 등으로 폐흡충증에 의한 흉수로 판단하였다. 치료로 praziquantel 25 mg/kg씩 하루 3회 2일간 경구 투여 후 증상 및 방사선학적 호전(Figure 2)보여 추적 관찰

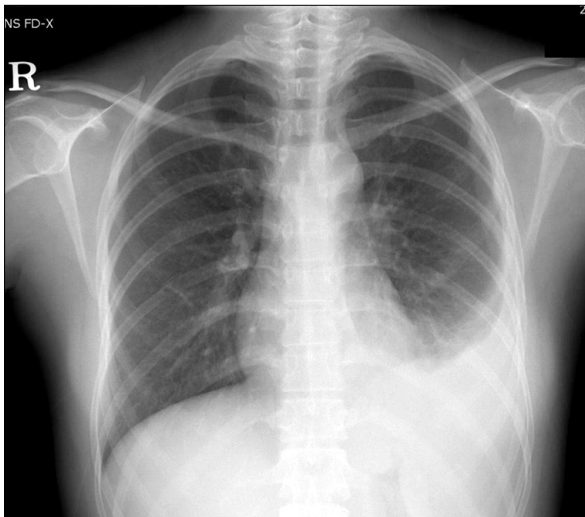


Figure 3. Chest X-ray on first recurrence of paragonimiasis shows increased left pleural effusion.

하기로 하고 퇴원하였다.

첫 번째 재발: 퇴원 약 1개월 후 약간의 객담을 보여 시행한 단순 흉부 촬영 검사(Figure 3)상 좌측 폐하부에 다시 흉수가 관찰되었다. 말초 혈액 추적 검사상 백혈구 8,400/mm³ (호중구 35%, 호산구 41%)으로 호산구도 증가 되어있었고, 다시 시행한 폐흡충 항원에 대한 ELISA 검사에서는 항체 역가가 0.44로 오히려 약간 더 상승되어 있었다. 약 400 cc 가량의 흉막 천자를 시행하였고 흉수 천자 소견은 첫 번째 시행했던 소견과 비슷하였다. 폐흡충증의 불완전한 치료 등으로 인한 재발 가능성으로 praziquantel 25 mg/kg씩 하루 3회 투여하되, 첫 번째 치료 시 투여기간 보다 하루 더 연장하여 3일간 경구 투여하였다. 이후 증상과 흉수액은 호전양상을 보였다.

두 번째 재발: 이후 1개월 뒤 다시 좌측 폐하부에 흉수가 발생(Figure 3)되어 재차 시행한 검사에서 백혈구 6,400/mm³ (호중구 43%, 호산구 17%), 호산구수 1,090/mm³, 폐흡충 항원에 대한 혈청 ELISA 검사는 0.67로 양성 반응으로 호산구수와 혈청 항체 역가는 재차 상승하였다. 두 번째 치료보다 약물 복용 기간을 더 연장하여 praziquantel 25 mg/kg씩 하루 3회 5일간 경구 투여하였다. 약물 복용에 따른 특이한 부작용은 호소하지 않았다. 5일간 약물 치료 후 추적 검사한 방사선 및 호산구수 검사상 흉수는 다시 호전되었고 호산구 13%, 호산구수 900/mm³로 감소 경향을 보였다.

세 번째 재발: 외래 추적 관찰중 약 1개월 뒤 좌측 폐하부에 흉수가 다시 발생하였다. 백혈구 내 호산구 수도 9.6%로 여전히 상승되어 있고 흉수 천자 추적 검사상 이전과 비슷한 양상을 보여서 praziquantel을 1주일간 경구 투여하였다. 1주일간 약물 투여에 따른 특별한 부작용은 없이 복용 순응도는 좋았다.

Table 1. Clinical course and laboratory finding

	At diagnosis	First recurrence	Second recurrence	Third recurrence	After 6 months
Symptom	Left flank pain	Cough, sputum	Left flank discomfort	Left flank discomfort	None
Chest X-ray	Left pleural effusion	Increased left pleural effusion	Increased left pleural effusion	Increased left pleural effusion	Regression of left pleural effusion
Eosinophil count (/mm ³)	3,450 (34%)	3,440 (41%)	1,090 (17%)	740 (9.6%)	270 (3.5%)
ELISA (n<0.25)	0.36	0.44	0.67	0.34	0.18
Duration of treatment	2 days	3 days	5 days	7 days	

ELISA: enzyme-linked immunosorbent assay.

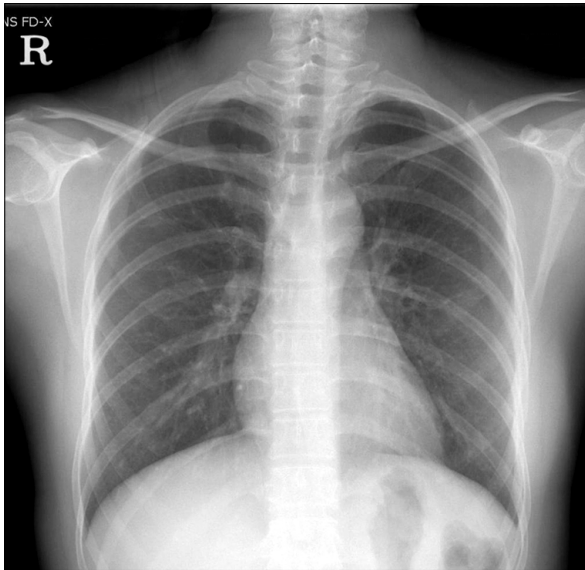


Figure 4. Chest X-ray after four cycle chemotherapy of paragonimiasis shows remission of left pleural effusion.

세 번째 재발에 대한 치료 후에 외래 추적 검사상 말초 혈액 내 호산구는 정상화되었고, 좌측 폐하부의 흉수도 정상화되었으며, 외래 추적 6개월 동안(Table 1, Figure 4) 재발은 보이지 않아서 현재 특별한 증상 없이 호전된 상태로 정기적으로 추적 관찰 중이다.

고 찰

폐흡충증은 흡충류인 *Paragonimus westermani*에 의한 감염증으로 주로 폐를 침범하는 기생충 감염 질환이다. 그러나 뇌, 척수, 피하조직, 간, 비장, 복강, 요로, 여성 생식기 등 다양한 이소 감염을 일으키며 이로 인해 다양한 증상을 나타내는 질병이다⁵.

폐흡충증은 한국, 일본 및 중국 등의 동아시아와 동남아시아 지역에서 많이 발생한다. 우리나라에서는 전국 각지에 산재해 있었으나 주로 유행지는 전라남도과 제주도 지역으로 알려져 있다⁶. 과거에는 민물 게장 섭취에 의한 감염 및 과거 홍역 치료의 민간 요법으로 가재 생즙을 먹었기 때문에 크게 유행하였다⁷. 하지만 1970년대 이후에는 급속한 도시화에 따른 생태학적 변화로 인해 폐흡충의 중간 숙주인 패류(snail) 및 갑각류(crustacean)의 감소로 감염 기회가 줄었고, 감염 경로에 대한 지속적인 교육과 효과적인 치료제를 사용하면서 국내에서의 폐흡충증의 발생은 급격히 감소하였다⁷. 그러나, 최근까지도 간헐적이지만 지속적으로 폐흡충증의 발생이 보고되고 있다^{8,9}.

증상은 다양하여 발열, 기침, 객혈, 가슴 통증 증상을 보이고 때로는 호흡 곤란이 심해지고, 만성 기관지염, 천명 등이 나타날 수 있다². 이러한 증상은 감염 시기, 장소 그리고 감염 정도에 따라 다르게 나타나는데 특히 감염 초기에는 흉수나 기흉과 같은 흉막 질환을 잘 동반하는 것으로 보고되고 있다¹. 본 증례에서도 최근까지 민물 게장을 자주 섭취하였던 병력으로 미루어 보아 감염 초기 상태로 주로 흉수를 동반한 것으로 보인다.

폐흡충증의 진단은 민물 게나 민물 가재 등의 섭취력과 함께 호흡기 증상이 있고, 단순 흉부촬영 및 흉부 CT 등의 방사선학적 검사에서 이상 소견을 보이면서, 혈액검사상 호산구 증가를 나타내고, 혈청 총 IgE의 증가 등의 기생충 감염을 시사하는 경우에 의심할 수 있다. 확진을 위한 객담 및 대변에서의 충란 검사는 특이도(specificity)가 100%인 반면 민감도(sensitivity)가 매우 낮기 때문에 실제로 객담이나 분변에서 충란을 확인할 수 있는 경우는 전체 환자의 40% 미만으로 보고되어 있다¹⁰. 그러므로 폐흡충증의 진단은 식생활 병력 청취, 폐 흡충증에 대한 항체를 측정하는 면역학적 방법¹⁰, 흉수를 동반한 경우 흉수액 검사 등이 진단에 중요한 역할을 한다. 면역 혈청학 검사 중 특이 IgG 항체 검사가 있는데 여러 가지 방법 중 ELISA가 가장 유용하게 사용되고 있다. Cho 등^{10,11}의 보고에 의하면 폐흡충증 진단에 있어 ELISA 검사는 86%의 민감도와 100%의 특이도를 갖는 좋은 검사로 지적되고 있다. 본 증례에서도 객담이나 분변에서 충란을 관찰할 수는 없었으나, 1) 민물 게장을 즐겨 먹었던 병력, 2) 혈액검사상 호산구 증가와 폐흡충증에 대한 면역혈청학적 검사상 양성 반응, 3) 폐흡충증에 의한 전형적인 흉수액 소견, 즉 호산구 증가, LDH 상승, 심하게 낮은 당(glucose) 농도 소견 등으로 폐흡충증으로 인한 흉수로 진단할 수 있었다.

폐흡충증의 치료는 1970년대 말까지는 bithionol로 치료하였으나 복용 기간이 길고, 부작용이 많아서 최근에 praziquantel이 소개된 후로, 폐흡충증의 치료로 praziquantel이 사용되고 있다^{12,13}. 부작용으로 경미한 소화기 장애, 두통 및 현기증 등이 있을 수 있다. 복용 방법으로는 25 mg/kg씩 하루 3번 2일간 투여하는 경우가 일반적이다. 25 mg/kg로 하루 3번씩 투여한 후 1년간 추적한 치료 결과에 의하면 1일 치료 시 70%, 2일 치료 시 85%, 3일 치료 시 100%의 치유율을 보인다고 한다¹¹. 이와 같이 대부분 praziquantel을 2~3일 복용하는 1회 약물 요법 과정으로 치료 효과는 매우 좋은 편이다^{3,11}.

그러나, 흉수를 동반한 폐흡충증의 일부에서는 1회 치

료 과정으로는 불충분하여 praziquantel 치료 과정을 3회 반복하여 치료한 Sumitani 등⁴이 최근 보고한 외국 증례 보고가 있다. 본 증례는 Sumatini 등이 보고한 것처럼 1회 치료 과정으로 불완전한 치료가 되었던 것으로 판단된다. 물론 평소 민물 계장을 즐겨 먹었던 병력으로 미루어 보아 재감염에 의한 폐흡충증 흉수 재발 가능성도 생각해 볼 수 있다. 그러나 첫 치료 후 환자 병력에 의하면 민물 계장 추가 복용력이 없었으므로, 재감염 가능성 보다는 1회 약물 투여에 불완전한 치료 반응으로 재발성 흉수가 발생되었을 가능성을 더 고려해 볼 수 있었다. 또한 이러한 흉수 발생 과정의 정확한 기전도 아직 밝혀지지 않아서 이에 대해서도 추후 연구가 필요하리라 사료된다¹⁴. 단, 본 증례는 이와 달리 총 4회 치료 과정을 거친 후에 완치되었다. 또한 첫 치료로 2일간의 praziquantel 사용 후에 폐흡충증에 의한 흉수가 재발하여 두 번째 치료는 3일 요법을 시행하였고, 이후로 2차례 더 재발하여 5일 요법, 7일 요법으로 치료 후에 완치가 되었다. 이처럼 수차례 재발하는 흉수를 동반한 폐흡충증과 이에 대한 3회 이상 praziquantel 복용 과정을 거쳐 완치한 구체적인 국내 증례 보고는 찾을 수 없어서 보고하는 바이다.

폐흡충의 치료 효과에 대한 보고가 비교적 많지만, 치료 기간과 재치료 여부에 관한 연구는 그리 많지 않다^{8,12,15}. 이에 대한 연구가 추후 필요할 것으로 사료되며, 본 증례와 같이 1회 치료 후 재발하거나 불완전한 반응을 보이는 경우가 있으므로 치료 후에도 폐흡충증 환자의 경우 정기적인 추적 관찰이 필요할 것으로 사료된다.

요 약

폐흡충증은 예전에 비해서 발생 빈도가 감소 하였으나, 현재도 산발적으로 발생하고 있다. 폐흡충증은 민물 게나 민물 가재 등의 섭취력이 있고, 혈액검사상 호산구 증가증이 있는 경우 의심을 해보아야 한다. 객담이나 대변 검사상 충란을 발견할 경우 폐흡충증을 진단할 수 있으나 실제로 발견되는 경우는 40% 미만이므로 폐흡충증이 의심된다면 방사선학적 및 혈청학적 방법에 의해 폐흡충증을 확인하는 것이 필요하다. 치료로는 praziquantel 25 mg/kg 씩 1일 3회, 이틀간 투여하는 1회 치료 과정으로 비교적 좋은 예후를 보인다. 그러나 본 증례처럼 1회 치료로 불충분하여 재발하는 경우가 있으므로 치료 후에도 정기적인 추적 관찰이 필요하겠다. 또한 재발 및 재치료를 낮추기 위한 연구와 재발 환자의 치료 기간 정립이 필요할 것

으로 생각된다. 저자들은 좌측 흉수를 주소로 내원하여 폐흡충에 의한 흉수로 진단 받은 35세 환자에서 praziquantel 25 mg/kg씩 1일 3회, 2일간 투여하여 호전 보였으나, 이후에 3차례나 재발하여 총 4차례 치료 과정을 반복하여 호전된 증례를 경험하였기에 문헌과 함께 보고하는 바이다.

참 고 문 헌

1. Kagawa FT. Pulmonary paragonimiasis. *Semin Respir Infect* 1997;12:149-58.
2. Im JG, Whang HY, Kim WS, Han MC, Shim YS, Cho SY. Pleuropulmonary paragonimiasis: radiologic findings in 71 patients. *AJR Am J Roentgenol* 1992;159:39-43.
3. Mukae H, Taniguchi H, Matsumoto N, Iiboshi H, Ashitani J, Matsukura S, et al. Clinicoradiologic features of pleuropulmonary *Paragonimus westermani* on Kyusyu Island, Japan. *Chest* 2001;120:514-20.
4. Sumitani M, Mikawa T, Miki Y, Nisida K, Tochino Y, Kamimori T, et al. A case of chronic pleuritis by *Paragonimus Westermani* infection resistant to standard chemotherapy and cured by three additional cycles of chemotherapy. *Nihon Kokyuki Gakkai Zasshi* 2005;43:427-31.
5. Choi DW. Paragonimus and paragonimiasis in Korea. *Korean J Parasitol* 1990;28:79-102.
6. Lee CT, Yeon TC, Woo JH, Nam SH, Shim YS, Kim KY. Familial infestation of *Paragonimus Westermani* diagnosed by ELISA: report of two families. *Tuberc Respir Dis* 1985;32:124-8.
7. Cho SY, Kong Y, Kang SY. Epidemiology of paragonimiasis in Korea. *Southeast Asian J Trop Med Public Health* 1997;28 Suppl 1:32-6.
8. Nakamura-Uchiyama F, Mukae H, Nawa Y. Paragonimiasis: a Japanese perspective. *Clin Chest Med* 2002;23:409-20.
9. Jeon K, Koh WJ, Kim H, Kwon OJ, Kim TS, Lee KS, et al. Clinical features of recently diagnosed pulmonary paragonimiasis in Korea. *Chest* 2005;128:1423-30.
10. Cho SY, Hong ST, Rho YH, Choi SY, Han YC. Application of micro-ELISA in serodiagnosis of human paragonimiasis. *Korean J Parasitol* 1981;19:151-6.
11. Cho SY, Kim SI. Detection of Paragonimus-specific IgG antibody in CSF and pleural effusion by micro-ELISA. *Korean J Parasitol* 1983;21:286-8.
12. Johnson RJ, Jong EC, Dunning SB, Carberry WL, Minshew BH. Paragonimiasis: diagnosis and the use of pra-

- ziquantel in treatment, *Rev Infect Dis* 1985;7:200-6.
13. Udonsi JK. Clinical field trials of praziquantel in pulmonary paragonimiasis due to *Paragonimus uterobilateralis* in endemic populations of the Igwun Basin, Nigeria. *Trop Med Parasitol* 1989;40:65-8.
 14. Vidamaly S, Choumlivong K, Keolouangkhhot V, Vannavong N, Kanpittaya J, Strobel M. Paragonimiasis: a common cause of persistent pleural effusion in Lao PDR. *Trans R Soc Trop Med Hyg*. Forthcoming 2009.
 15. Rim HJ, Chang YS, Lee JS, Joo KH, Suh WH, Tsuji M. Clinical evaluation of praziquantel (Embay 8440; Biltricide) in the treatment of *Paragonimus westermani*. *Korean J Parasitol* 1981;19:27-37.
-