

기관-기관지 협착에서 내시경적 확장술 및 실리콘 스텐트의 유용성 : 예비보고

순천향대학교 의과대학 이비인후-두경부외과학교실¹, 호흥기내과학교실²
이 경 수¹ · 박 동 욱¹ · 김 규 훈¹ · 김 재 욱¹ · 고 윤 우¹ · 김 도 진² · 이 승 원¹

Effectiveness of Endoscopic Dilatation & Silicone Stent Insertion for Tracheobronchial stenoses : Preliminary study

Kyong Soo Lee¹, Dong Wook Park¹, Kyu Hun Kim¹, Jae Wook Kim¹, Yoon Woo Koh¹
Do Jin Kim², Seung Won Lee¹

¹ Department of Otolaryngology - Head and Neck Surgery, Soonchunhyang University College of Medicine, Bucheon, Korea
² Department of Internal medicine, Division of Pulmonology, Soonchunhyang University College of Medicine, Bucheon, Korea

Objectives: Endoscopic airway dilatation and stenting has been developed to treat the airway stenosis without potential morbidities of open surgery. We report the clinical results of endoscopic airway dilatation with silicone stenting in patients with posttuberculous bronchial stenosis(PTBS) and with severe main tracheal stenosis who have poor general conditions

Methods : A prospective observation study of five patients, who have undergone endoscopic airway dilatation and silicone stenting between Feb 2007 and Feb 2009. A total of twelve patients were treated with endoscopic airway dilatation, among them 5 patients were included in this study. three patients were treated with newly designed silicone stent (Natural stent: TNO Co., Seoul, South Korea) because of poor surgical conditions and longer stenotic segment

Results: 3 patients were grade III PTBS , and the other 2 patients were grade IV post tracheotomy main tracheal stenosis. One patient of PTBS were treated with silicone stent following endoscopic dilatation because of longer stenotic segment. Two patients of main tracheal stenosis patients were treated with silicone stent because of tracheal lumen collapse. There was no severe postoperative complications except mild granulation tissue formations
Conclusions : Endoscopic dilatation including silicone stenting could be a useful method for treating patients with PTBS, and for main tracheal stenosis patients with poor general surgical conditions

KEY WORDS: Tracheal stenosis, Endoscopic dilatation, Silicone stent

교신저자 : 이승원, 경기도 부천시 원미구 중동 1174번지
420-767 순천향대학교 의과대학 부천병원 이비인후-두경
부외과학교실
Tel: 032-621-5448, Fax: 032-621-5016
E-mail : lsw0922@schbc.ac.kr.
Cellular phone : 010-6509-7352

1. 서 론

악성 및 양성 종양, 외상, 결핵 등에 의해 유발되
는 기관-기관지 협착은 이비인후과 영역에서 흔한
질환으로 일반적으로 외상에 의한 것이 가장 많으

며, 여기에는 장기간 기도 삽관과 기관절개술에 의한 의인성 협착도 포함한다.¹⁾ 이들과 같은 기도협착의 치료원칙은 기관절제술 및 단단문합술 (tracheal resection & end to end anastomosis)이 치료원칙이나²⁾ 장기간의 기도 삽관이나 기관절개술을 시행 받은 환자의 경우 전신상태가 나쁜 경우가 많아 개방성 수술(open surgery)이 불가능하여, 내시경적 시술(endoscopic airway dilatation)이 시도되고 있다.³⁾ 내시경적 시술은 수술 위험도가 개방성 수술보다 적으며, 기관을 보존할 수 있는 술식으로 가역적, 반복적으로 시행할 수 있는 장점도 있다.^{4, 5)}

특히 국내의 경우 높은 유병율을 보이는 결핵으로 인한 기관-기관지 협착이 많이 발생하고 있으며⁶⁾, 이에 대한 치료로서 내시경적 시술과 스텐트 삽입술이 시도되고 있다.⁷⁾ 내시경적 기관 확장술(endoscopic tracheal dilatation)의 성공률은 일반적으로 40~68%로 알려져 있으며, 아직까진 개방성 수술의 성공률보다 낮은 것으로 보고되고 있다.⁸⁾

실리콘 스텐트(silicone stent)는 기존의 금속 스텐트(expandable metallic stent)와는 달리 가역적으로 스텐트를 제거 할 수 있는 장점이 있으며, 협착의 길이가 길고 정도가 심하여 시술 후에도 기관이 내경을 유지하지 못하는 경우, 기도 협착의 재발방지를 위하여 사용하게 된다.

본 연구에서는 개방성 기관 확장술이 어려운 전신상태 저하환자와 결핵성 기관지협착증 환자에서 내시경적 기관기관지 확장술 및 실리콘 스텐트 삽입술의 치료결과를 보고하고자 한다.

II. 대상 및 진단

2007년 2월부터 2009년 2월까지 본원에서 기관 및 기관지 협착으로 내시경적 기관 확장술을 받은 12예의 환자를 대상으로 전향적으로 분석하였으며, 이 중 12개월이상 추적관찰이 가능하였던 5예를 대상으로 평가하였다. 총 5 예중 남성이 2예, 여성이 3예였으며, 평균연령은 50.6세 (34~70세)였다.

치료결과의 평가는 프로토콜(stent protocol) 형식으로 작성하여 술 전 증세, 협착 원인, 협착의 정도 및 위치, 시술의 합병증, 술 전 술 후 폐기능검사, 시술 후의 증세 호전 및 협착의 호전 정도, 추

적관찰 기간을 분석하였다.

기관 협착에 대한 진단방법으로는 굴곡형 내시경(Olympus ENF-V2) 및 Tracheal 3D reconstruction CT 혹은 수술 중에 결정하였으며, 협착의 정도는 Cotton-Myer 분류법을 기준에 따라 Grade I(협착이 기관 단면적의 50% 이하, 또는 격막의 길이가 진성대 길이의 50% 이하), Grade II(협착이 단면적의 51%~70%), Grade III(협착이 단면적의 71%~99%), Grade IV(완전 폐쇄)으로 분류하였다.

III. 수술방법

수술은 협착부위에 따라 다음과 같은 두가지 방법으로 진행하였다. 먼저 협착의 정확한 평가를 위하여 강직형 내시경(angle 0°, OD 5.5 mm, length 50cm) 및 굴곡형 기관지경(OD 5.8 mm, Olympus BF-40)을 이용하여 협착의 정도 및 길이, 성상을 확인하였다. 주기관 협착환자 (main tracheal stenosis)에서는 전신마취 하에 마취과 의사가 충분한 산소환기 후 기관튜브를 발관을 한 상태에서 내시경 시술 후 재삽관하는 무호흡법(apnea technique)을 주로 이용하였다. 기관지 협착 환자(bronchial stenosis)에서는 강직형 환기 기관지 내시경(Rigid ventilating bronchoscope, Karl storz, Germany)으로 기도를 확보한 상태에서 강직형 내시경 시야 하에 시술을 시행하였다. (Fig. 1)

협착 부위의 확장은 기계적 확장술(Jackson bougie, Karl storz, Germany) 혹은 뿔 풍선 확장술(CRE™ esophageal balloon dilator, Boston scientifics, USA)을 이용하였다. 스텐트 삽입은 먼저 내시경을 이용하여 협착의 길이를 측정하고, 스텐트를 장착한 스텐트 삽입기(stent pusher)를 협착 부위 바로 앞에 위치시킨후 밀어 넣는 방법으로 스텐트를 삽입하였다. 스텐트는 실리콘 재질의 natural stent(TNO Co., Seoul, South Korea) 를 사용하였으며, 남성의 기관(main trachea)에는 14mm, 여성의 기관에는 12mm, 기관지(main bronchus)에는 10mm의 외경의 스텐트를 사용하였다. (Fig. 2) 스텐트 삽입의 적응증은 : 1) 기관의 절반 이상(180도)에서 기관 연화증(malacia)이 진행되었을 경우 2) 협착부위의 길이가 2cm 이상일 경우 3) 주 기관지의 협착이 90% 이상인 경

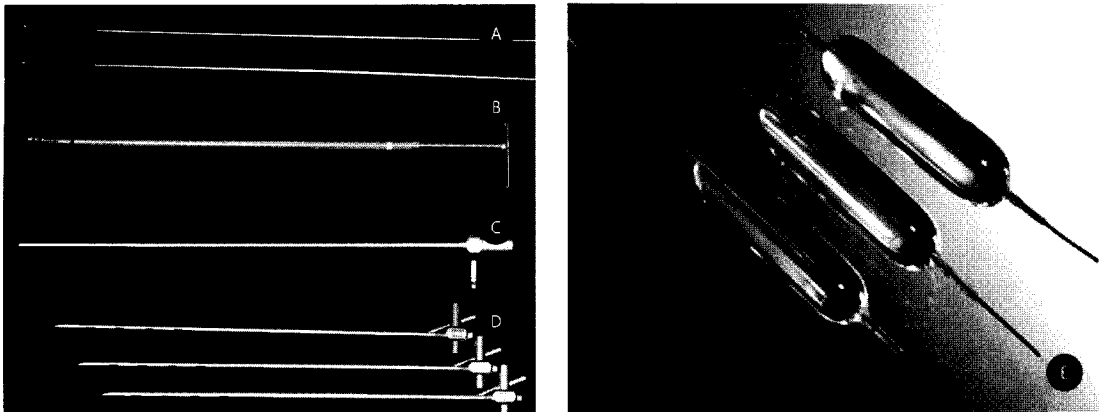


Fig. 1. Instrument for endoscopic dilatation & stent insertion

- A) Esophageal bougie
- B) Stent pusher (Red circle indicates mounted silicone stent)
- C) Rigid endoscope (5.5mm, 50cm)
- D) Rigid ventilating bronchoscope
- E) Esophageal balloon dilator

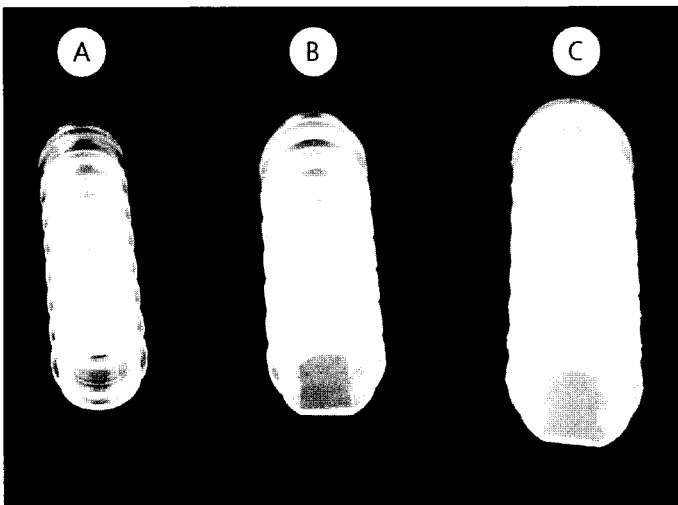


Fig. 2. Natural silicone stent (designed by HJ Kim at Samsung Medical Center)

- A) 10mm diameter, bronchial stent
- B) 12mm diameter, tracheal stent for female
- C) 14mm diameter, tracheal stent for male

우 4) 3회이상의 내시경 시술후에도 재발한 경우를 그 기준으로 하였다. 스텐트는 6~18개월동안 유치 시키게 되며, 재발 소견 여부의 관찰을 위해 평균 12개월간의 추적관찰을 계획하였다.⁹⁾

수술 후 약물치료는 재협착 방지를 위하여 2주

간의 스테로이드 흡입기 치료 및 3개월간 proton pump inhibitor를 사용하였다.

IV. 결 과

총 5명의 환자 중 3명은 기관지 결핵(endobronchial tuberculosis)의 합병증으로 인한 기관지 협착 (main bronchial stenosis) 환자였으며, 나머지 2명은 뇌출혈 후 장기간의 기관절개술 후 튜브 유치에 의한 고도의 기관 협착(main tracheal stenosis) 환자였다. 기관지 협착 부위는 3예에서 모두 좌측 주기관지였으며, 정도는 grade III로 섬유성 협착 소견을 보였다. 이 중 1예에서는 확장술 후에도 기관지 내강의 유지가 어려워 스텐트를 삽입하였으며, 나머지 2예에서는 협착부위의 길이가 1cm이내로 짧아서 풍선 확장술만 시행하였다. 2예의 기관 협착환자는 전신상태가 매우 불량한 grade IV의 섬유성, 연화성 기관 협착 환자로, 내시경 확장술 후에도 기관 내강의 연화증이 심하여 기도(tracheal lumen)를 유지할 수 없어서 스텐트 삽입을 시행하였다. 수술 직후 출혈,

간지 협착 환자로, 내시경 확장술 후에도 기관 내강의 연화증이 심하여 기도(tracheal lumen)를 유지할 수 없어서 스텐트 삽입을 시행하였다. 수술 직후 출혈,

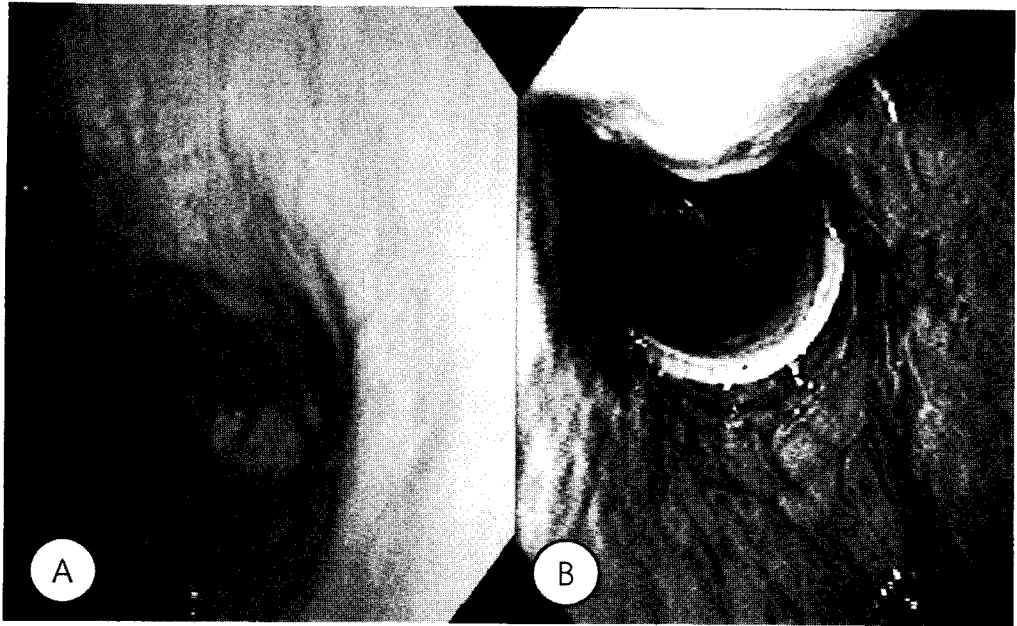


Fig 3. Flexible fiberoptic findings of No. 4 patients

A : preoperative finding shows grade IV main tracheal stenosis

B : postoperative 1 year finding shows well located silicone stent without any complications

Table 1. Patient's demographics of tracheobronchial stenoses

No	Age	Sex	Etiology	Type	Site	Grade	Dilatation method	Dyspnea	PreFEV1/ PostFEV1 (%)	Complication	Stent Duration (Mo)	Follow up (Mo)
1	M	34	Endobronchial tuberculosis	Fibrotic	Left main bronchus	III	Bougienage	Improved	59 / 72	None	12	24
2	M	49	Endobronchial tuberculosis	Fibrotic	Left main bronchus	III	Ballooning	Improved	55 / 69	None	N/A	16
3	F	70	Tracheotomy	Fibrotic & Malacia	Trachea	IV	Ballooning	Improved	- / -	None	15	15
4	F	66	Tracheotomy	Fibrotic & Malacia	Trachea	IV	Ballooning	Improved	- / -	Minimal granulation	6	6
5	F	34	Endobronchial tuberculosis	Fibrotic	Left main bronchus	III	Ballooning	Improved	64 / 78	None	N/A	6

Dyspnea, Immediate dyspnea improvement following intervention

PreFEV1, Forced Expiratory Volume in 1 sec before treatment

PostFEV1, Forced Expiratory Volume in 1 sec after treatment

Mo, Month

N/A, Not applicable

기흉, 기종격동 등의 즉각적인 합병증은 관찰되지 않았으며, 지연성 합병증으로 재협착은 발생하지

않았으나, 기관협착 환자의 스텐트 끝부분에서 미약한 육아조직(minimal granulation tissue)이 관찰되

었다.

수술 후 환자의 호흡곤란 증상은 기관지 협착 환자에서는 모두 호전을 보였으나, 기관협착 환자는 뇌손상으로 의사전달이 어려운 상태로 주관적인 증상의 호전여부는 알기 어려웠다. 추적 관찰 기간동안 기관지 협착으로 스텐트를 삽입한 1예에서는 12 개월 후 스텐트를 제거하였고, 이후 재협착 소견은 관찰되지 않았으며, 기관 협착환자 2예는 스텐트를 지속적으로 유지한 채 특별한 합병증 없이 지내고 있었다. 폐기능 검사는 수술 전후로 기관지 협착 환자에서 시행하였으며, 술전보다 FEV1 이 13~14% (평균 13.6%) 호전되었으며, 추후 지속적으로 추적관찰 예정이다. (Table.1)

V. 고 찰

양성 기관 및 기관지 협착의 가장 효과적이고 확실한 치료는 기관절제술 및 단답문합술 (tracheal resection with end to end to anastomosis) 이나,²⁾ 최근 들어서 내시경 수술 기구의 발달 및 레이저, mitomycin-C 등의 도입에 힘입어 만족할 만한 치료 성적들이 보고되고 있다. 특히 환자의 전신 상태가 단답문합술을 시행하기 어렵거나, 이환율(morbidity) 이 너무 큰 기관지 협착(bronchial stenosis) 환자에서 내시경적확장술이 유용하다.^{4, 8, 10)} 하지만 내시경적 확장술 후에도 기관이 내경을 유지하지 못하거나, 협착의 길이가 긴 경우, 혹은 내시경 시술후에도 계속해서 재발하는 경우 스텐트 삽입을 추가하게 된다.⁹⁾ 특히 국내에 유병율이 높은 결핵(endobronchial tuberculosis)의 합병증으로 발생하는 기관지 협착의 경우에 내시경적 확장술 및 스텐트 삽입술로 매우 좋은 결과가 보고 되고 있다.

기관 및 기관지 협착 환자의 치료방법의 선택에 있어서 치료방법의 선택은 환자의 전신상태, 협착의 위치와 정도, 과거의 치료법 등이 고려되어 선택 되어야 하며^{4, 8)} 수술의 용이성 및 위험성 감소의 측면에서도 내시경적 접근은 유용할 수 있지만, 현재로서는 개방성 수술에 비해 높은 재협착율을 보이고 있다.^{5, 8, 11)} 재발이란 치명적인 단점에도 불구하고 내시경적 접근이 지속적으로 연구되고 있는 이유는, 비가역적인 치료인 개방성 접근술에 비

해 보존적인 시술이므로 환자 및 술자에게 추가적인 치료선택을 가능하게 하며, 개방성 수술을 시행하기 전 보조적인 치료로 시도될수 있으며, 또한 재협착율을 줄일수 있는 스텐트나 mitomycin-C와 같은 다른 보조적인 시술이 발전하고 있기 때문이다.^{10, 12)}

스텐트 삽입술은 20세기 초 고무재질의 기관 스텐트가 시행된 이후 많은 발전을 해왔으며, 현재는 실리콘과 금속 재질의 스텐트가 사용되고 있다. 각각의 스텐트는 장단점을 가지고 있는데, 금속 스텐트의 경우 유연성이 높아 시술이 용이하며, 망상구조로 이루어져 있어 기관기관지의 점액섬모수송능이 보존되지만, 망상구조를 통한 재협착과 매몰 등의 단점이 있어, 환자의 상태가 호전되더라도 제거할 수 없는 치명적인 단점이 있다.¹³⁾ 이에 비해 실리콘 스텐트의 경우 위치변동이나 점액막개(mucus plug)로 인한 내강폐쇄의 단점이 있으나, 금속 스텐트에 비해 생리적이고 가역적으로 위치 변경이 가능하다는 장점이 있다.^{14, 15)} 현재 각각의 재질에 따른 다양성으로 인해 명확히 효과가 월등한 스텐트는 없으며, 본 연구에서는 국내에서 새로 개발된 실리콘 스텐트인 natural stent를 사용하였으며, 추적관찰 기간동안 내강 폐쇄 등의 합병증은 보이지 않았다.

본 연구는 예비 보고로서 내시경적 확장술 및 스텐트 삽입술의 치료 성적을 평가하기에는 어려운 점이 있으나, 결핵에 의한 기관지 협착환자와 전신상태가 나쁜 고도의 기관 협착 환자에서 재발 없이 개방 수술 없이 내시경적 시술만으로 조절이 된 점은 주목할 만하다. 기관 및 기관지 협착 환자에서 증에서 개방성 수술이 현재는 높은 성공률을 보이고 있으나, 내시경적 시술 및 스텐트 삽입술과 같은 보존적 시술이 전신상태 저하환자나 결핵성 기관지 협착 환자에서 수술적 위험도가 낮은 유용한 방법이다. 내시경적 시술의 적응증에도 아직은 제한이 있으나 향후 발전하는 단계이므로 이는 보완될 것이다. 추후 더 많은 환자군을 대상으로 장기간에 걸친 추적 관찰을 통하여, 이들 술식의 유용성 및 적응증을 확립할 수 있을 것이라 사료된다.

VI. 결 론

3명의 결핵성 기관지 협착 환자와 2명의 전신상태가 저하된 고도의 기관 협착환자를 대상으로 내시경적 시술 및 실리콘 스텐트 치료 성적을 보고하며, 아울러 호흡기내과, 흉부외과 의사와의 협진 체계(team approach) 중요할 것으로 사료된다.

References

1. Thawley SE, Ogura JH. Panel discussion: the management of advanced laryngotracheal stenosis. Use of the hyoid graft for treatment of laryngotracheal stenosis. *Laryngoscope* 1981;91: 226-32.
2. Mandour M, Remacle M. Chronic subglottic and tracheal stenosis: endoscopic management vs. surgical reconstruction. *Eur Arch Otorhinolaryngol* 2003;260:374-380.89526
3. Bolliger CT, Probst R, Tschopp K. Silicone stents in the management of inoperable tracheobronchial stenoses. Indications and limitations. *Chest*. 1993; 104(6):1653-9.
4. Messineo A, Narne S, Mognato G. Endoscopic dilation of acquired tracheobronchial stenosis in infants. *Pediatr Pulmonol*. 199723(2):101-4.
5. Nouraei SA, Singh A, Patel A. Early endoscopic treatment of acute inflammatory airway lesions improves the outcome of postintubation airway stenosis. *Laryngoscope*. 2006116(8):1417-21.
6. Chung HS, Lee JH. Bronchoscopic assessment of the evolution of endobronchial tuberculosis. *Chest* 2000;117:385-392.
7. Cotton RT, Gray SD. Update of the Cincinnati experience in pediatric laryngotracheal reconstruction. *Laryngoscope*. 198999(11):1111-6.
8. Rahbar R, Shapshay SM, Healy GB. Mitomycin: effects on laryngeal and tracheal stenosis, benefits, and complications. *Ann Otol Rhinol Laryngol*. 2001110(1):1-6
9. Ryu YJ, Kim H, Yu CM. Use of silicone stents for the management of post-tuberculosis tracheobronchial stenosis. *Eur Respir J*. 200628(5):1029-35.
10. Song JJ, Lim YS, Kwon SK. Management of Pediatric Airway Stenosis using Cold Instruments and Mitomycin-C. *Korean J Otolaryngol* 2004;47: 164-8.
11. McCaffrey TV. Management of laryngotracheal stenosis on the basis of site and severity. *Otolaryngol Head Neck Surg*. 1993109:468-73.
12. Simpson CB, James JC. The efficacy of mitomycin-C in the treatment of laryngotracheal stenosis. *Laryngoscope*. 2006116(10):1923-5.
13. Rodriguez A, Diaz JJ, Edell E. Silicone stents versus metal stents for management of benign tracheobronchial disease-con: Metal stents. *J Bronchol* 2000;7:184-7.
14. Song HY, Shim TS, Kang SG. Tracheobronchial strictures: Treatment with a polyurethane-covered retrievable expandable nitinol stent-initial experience. *Radiology* 1999;213:905-12.
15. Ryu YJ, Kim H. Comparison of Natural and Dumon airway stents for the management of benign tracheobronchial stenoses. *Respirology* 2006;11:748-54