

외해부학적 우회술 7년 뒤에 발생되어 기질성 혈전으로 밝혀진 우회술 봉합 부위에서 야기된 드문 양상의 지연성 가성동맥류

- 1에 보고 -

이우성* · 김요한* · 지현근* · 황재준* · 김준석* · 이송암*

An Unusual Delayed Pseudoaneurysm That Originated from a Bypass Suture Site and It Was Revealed to Be an Organizing Thrombus 7 Years after an Extraanatomic Bypass

- A case report -

Woo Sung Lee, M.D.*, Yo Han Kim, M.D.*, Hyun Keun Chee, M.D.*, Jae Joon Hwang, M.D.*,
Jun Seok Kim, M.D.*, Song Am Lee, M.D.*

Bypass surgery is performed for insuring continuity of a blood supply that is restricted due to obstruction of the native blood supply. Two types of surgery are commonly carried out: one is anatomic bypass and the other is extraanatomic bypass. Especially, extraanatomic bypass surgery is performed in patients who are a high risk for performing anatomical bypass surgery. The risk factors for anatomical bypass surgery are old age, infection, previous surgery and trauma. A 96-year-old patient underwent extraanatomic bypass surgery from the right femoral artery to the left femoral artery due to total occlusion of the left iliac artery, and 7 years after that operation, a pseudoaneurysm abruptly and spontaneously appeared from the bypass suture site without any predisposing factor. The lesion was revealed to be an organizing thrombus.

(Korean J Thorac Cardiovasc Surg 2009;42:532-536)

Key words: 1. Pseudoaneurysm
2. Arterial bypass

증례

96세 남자 환자가 우측 서혜부의 종괴로 개인 병원을 경유하여 본원 흉부외과 외래를 방문하였다. 상기 종괴는 내원 한 달 전 만져지기 시작하였으며 최근 3일 전 갑자기 크기가 커졌다고 하였다. 종괴는 우측 서혜부에서 촉진되었으며, 약 4.0 cm 크기의 직경이었고 딱딱하였으나 결절 등은 만져지지 않았고 약간의 압통은 있었으나 염증 등을 의심할 만한 병명은 없었다.

신장 160 cm, 몸무게 50 kg인 환자는 고혈압을 제외하고는 당뇨, 결핵 등의 특이 병력을 지니지 않았으며 최근 예 특별한 외상 등의 과거력도 관찰되지 않았다. 고혈압에 대해서는 20년 이상 투약 중으로 혈압 등은 잘 조절이 되고 있었고, 고령임에도 불구하고 식사 및 보행 등의 일상 생활에 특별한 문제 조건이 없었고, 90세의 부인도 생존해 있어 가족 생활에 특별한 문제는 없었다. 내원 당시 혈압은 120/70 mmHg, 심박동 78/분, 호흡수 19/분, 체온 36.5°C 등으로 전반적인 생체 징후 및 의식 상태는 양호하

*건국대학교의료원 흉부외과

Department of Thoracic and Cardiovascular Surgery, School of Medicine, Konkuk University

†본 논문의 내용은 제60차 흉부외과 증부지회 집담회에서 발표되었음.

논문접수일 : 2009년 3월 3일, 논문수정일 : 2009년 4월 28일, 심사통과일 : 2009년 5월 7일

책임저자 : 김요한 (380-704) 충북 충주시 교현2동 320-5, 건국대학교병원 흉부외과

(Tel) 043-840-8840, (Fax) 043-847-8665, E-mail: timesgoby@naver.com

본 논문의 저작권 및 전자매체의 지적소유권은 대한흉부외과학회에 있다.

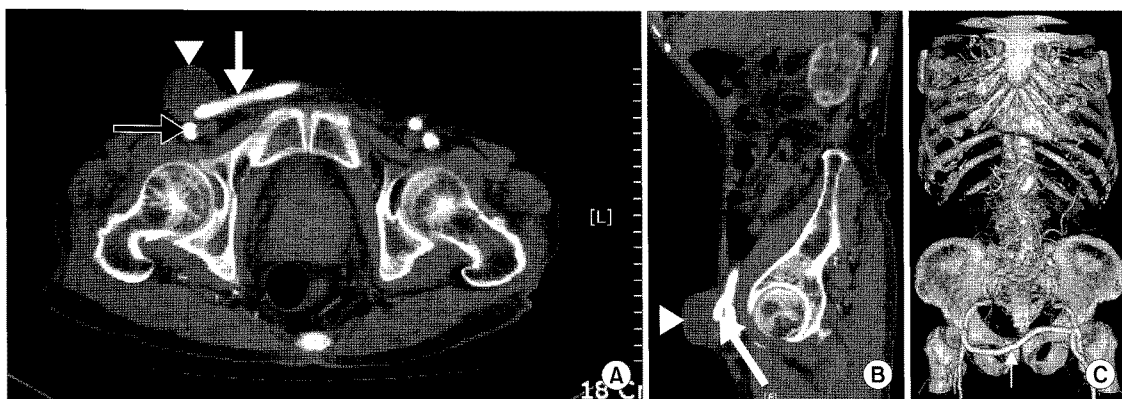


Fig. 2. (A) Preoperative CT with enhancement. (B) Sagittal preoperative CT with enhancement. (C) Preoperative 3D-CT angio view. White arrow head indicates pseudoaneurysm, white arrow indicates extraanatomic bypass graft and black arrow indicates native femoral artery.

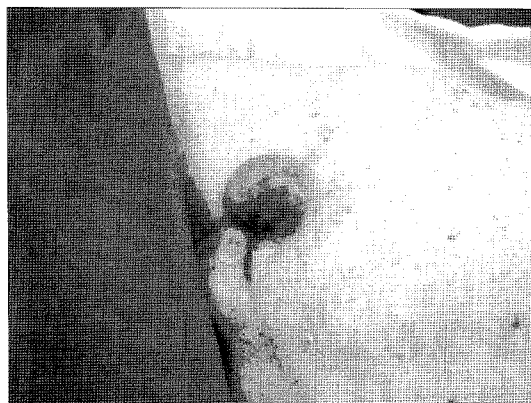

Fig. 1. Protruding inguinal mass.

었다. 혈액학적 검사 상 백혈구는 $7,500/\text{mm}^3$, 혈색소 13.2 g/dL, 헤마토크리트 40.2%, 혈소판 $280,000/\text{mm}^3$ 등으로 정상이었고 그 외의 화학 검사 등에서도 큰 이상 소견은 관찰되지 않았다.

과거력상 약 7년 전에 본원 흉부외과에서 좌측 외장골 동맥(external iliac artery)의 폐색으로 인하여 수술적 치료를 받았고, 수술은 인조 혈관(ringed Gortex)을 이용하여 피하 터널을 조성하여 우측 대퇴 동맥에서 좌측 대퇴 동맥으로의 외해부학적 우회로 조성술을 시행하였다. 술 후 특별한 문제 소견 없이 퇴원하였으며, 최근까지 상기 수술로 인한 특별한 불편함이나 투약 등의 문제없이 잘 지냈다고 한다.

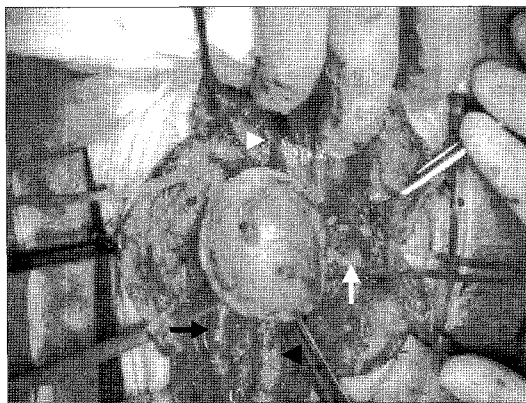


Fig. 3. Operative view shows pseudoaneurysm originated from extraanatomic bypass suture site (White arrow=Ringed Goretex; White arrow head=External iliac artery; Black arrow=Femoral artery; Black arrow head=Femoral vein).

상기 서혜부 종괴는 약 한 달 전에 콩알 정도의 크기로 만져졌고, 내원 3일전 갑자기 커졌다고 하였다(Fig. 1). 단순 흉부 엑스선 검사상에서는 비활동성 폐결핵으로 의심되는 병변 외에는 특이 소견은 관찰되지 않았으며, 종괴에 대한 전산화 단층 촬영 및 혈관 조영술(Fig. 2)에서 약 4.2 cm 크기의 종괴가 우측 표재성 대퇴 동맥 및 인조 혈관 이행부에서 기시하는 것으로 관찰되었고 조영은 전혀 되지 않았다. 상기 종괴는 약간은 좁은 입구를 지니고 있는 낭상 모양의 돌출 양상(saccular protrusion with narrow neck)을 보이는 양상으로 관찰되었고, 좌측 장골 동맥 등

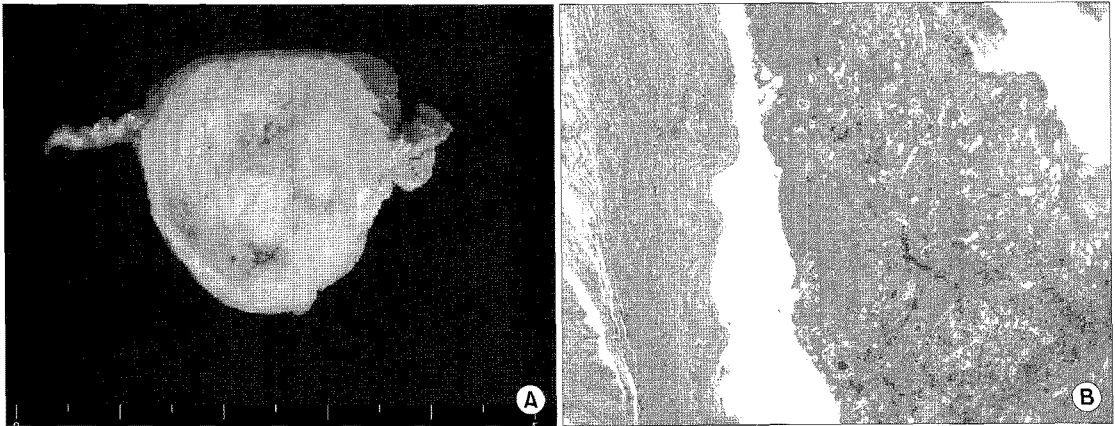


Fig. 4. (A) Cut surface of resected pseudoaneurysm shows 4.2×4.0×3.0 cm sized organizing thrombi material. (B) Microscopic finding contains partial arterial component with organizing thrombi (H&E stain, ×12).

의 여러 혈관에서 동맥 경화 등으로 의심되는 병변이 관찰되었으며, 특히 좌측 장골 동맥은 폐쇄되어 기존의 혈관으로부터는 혈류가 거의 관찰되지 않았다. 다만, 인조 혈관을 통한 좌측 대퇴 동맥의 혈류는 안정적으로 잘 유지되고 있었다. 상기 종괴는 기존 혈관과 인조 혈관 이행부에서 야기된 가성동맥류로 진단되어 수술적 치료를 결정하였다. 수술은 진신 마취하에서 종괴 주변으로 약 10 cm의 중절개를 시행하였으며 갑작스러운 출혈 및 새로운 우회로 필요성에 대한 가능성을 고려하며 주변 혈관 모두를 박리하였다(Fig. 3). 종괴 및 주위 혈관을 조심스럽게 박리하여 종괴를 제거하였고, 종괴는 자가 혈관 및 인조 혈관으로의 교통이 없었으며 특별한 지혈 과정이 없었음에도 불구하고 혈관으로의 출혈 등이 관찰되지 않았고, 동맥류를 야기할 만한 이상 소견은 관찰되지 않았다. 다만, 종괴의 기시부는 이전 수술 때 봉합에 사용된 한 곳의 Prolene 봉합 부위에서 기시하는 것으로 추정되었고, 이 역시 종괴 제거 후에 특별한 출혈 및 교통의 소견은 관찰되지 않았다. 제거된 가성동맥류는 육안적 소견(Fig. 4)으로 4.2×4.0 cm 크기로 내부는 기질화되어 있었고 혈액 등은 전혀 관찰되지 않았다. 조직학적으로는 심하게 확장된 섬유화된 조직으로 혈관이 의심되기는 하였으나 전형적인 동맥 전층을 지니지 못하였고, 내부에는 기질화된 혈전으로 가득 차 있었다(Fig. 4). 또한 상기 종괴는 미생물학 검사 등에서 특별한 감염의 증거는 관찰되지 않았다.

환자는 종괴 가성동맥류 제거로 인하여 야기된 피부 결손으로 추후 국소 마취를 이용한 상처 재봉합을 시행 받

고 술 후 30일 특별한 문제 없이 퇴원하였다.

고 찰

대퇴-대퇴 동맥 우회술(Femorofemoral bypass, FFB)은 일측 장골 동맥의 폐색을 지닌 환자에게 시술되어온 외해부학적 우회로 조성술로 약 40년의 역사를 지니고 있는 수술법이다. 이러한 외해부학적 우회로 조성술은 폐색성 혈관 질환에서 혈류의 연속성을 유지하기 위하여 기존의 해부학적 주행 경로와는 다른 경로를 생성하는 방법으로 해부학적 우회로 조성술의 수술적 위험성이 높은 환자군들에서 종종 시행되고 있다. FFB에 대한 초기 수술 합병증 및 장기 성적에 대하여서는 이미 여러 결과가 보고되고 있으며, 술 후 합병증에 대하여는 혈종, 감염 및 인조 혈관의 폐색 등에 대하여 여러 보고가 있으나, 본 증례와 같이 술 후 7년이 경과한 후에 발생한 기질성 혈전으로 밝혀진 가성 동맥류에 대하여서는 저자들이 아는 한 아직까지 문헌 보고가 없는 것으로 알려져 있다. 본 증례와 같이 새로이 조성된 인조 혈관에 폐색 및 협착 등의 동반이 없으며, 종괴의 발현 외에는 허혈, 파행 및 steal 증후군 등의 임상 소견이 관찰되지 않으며, 또한 병인으로 의심할 만한 외상, 감염 및 결체 조직 질환 등이 없는 상태에서의 기질성 혈전으로 이루어진 가성 동맥류의 발현은 매우 드물다고 사료된다. 또한 수술 시야 조건에서도 가성 동맥류를 야기할 만한 혈관 및 주위 조직의 파열이나 손상이 전혀 관찰되지 않았으며, 종괴의 제거 후에도 우회술 문

합부 등에서 어떠한 출혈이나 이상 소견이 관찰되지 않는 점으로 볼 때 보편적인 임상에서 보고된 가성 동맥류와는 차이가 있다고 사료된다.

Brener 등[1]은 25년 간의 FFB의 결과를 정리하여 발표하였고, Craido 등[2]도 상기 수술에 대한 장기 결과 등을 정리하여 발표하였는데, 추후 추가적인 치료를 요하는 경우가 5% 내외로 생각보다 높지 않다고 하였고 장기 개통율이 5년 관찰 시에 60% 정도를 유지한다고 하였다. 또한 수술 후 수술 부위의 감염, 혈종 및 이식 혈관 등의 폐색 등과 같은 수술 초기 합병증을 보고하였으나 본 증례와 같이 술 후 7년 후에 발생한 지연성 가성동맥류에 대한 보고는 없었다. 또한 Kim 등[3]도 FFB를 시행한 192명의 국내 환자에 대한 추적 결과에 대하여 보고하였는데, 고혈압, 극단적인 허혈 및 심부 대퇴 동맥에의 문합 등이 장기 개통율에 영향을 준다고 하였고, 추적 관찰 동안 본 증례와 같은 매우 늦게 발현된 가성 동맥류 등의 보고는 없었다.

국내에서는 흉부외과 학회지에 정성운 등[4]이 해부의 회로 조성술에 대한 31명의 환자에 대한 개존율, 합병증 및 생존율 등에 대한 임상 보고를 하였고, 이중 FFB가 26에 있었는데, 추적 관찰 기간 동안 술 후 출혈, 이식 혈관 감염, 사지 마비 등의 초기 합병증에 대하여 보고하였으나, 장기 추적 관찰시에 본 증례와 같은 합병증의 보고는 없었다. 비슷한 임상 예로는 Bentall 수술 시행 10년 후[5]에 생긴 가성 동맥류에 대한 보고가 있으며, 인공 대동맥 관막 주위 누출로 인한 가성 대동맥류[6]에 대한 보고가 있으나, 대부분의 경우 말관 증후군과 같은 결체 조직 질환(connective tissue disease) 등이 동반되지 않는 상태에서 발생한 자발성 가성 동맥류의 보고는 거의 없는 것으로 알려져 있다. 대부분의 대퇴 동맥의 가성 동맥류는 심장 검사 등을 위한 검사 시에 야기되는 혈관 손상, 만성 약물 중독자 및 결체 조직 질환을 지닌 환자에게서 발생하고, 거의 모든 예에서 수상 후 한 달 내에 야기되는 것으로 보

고되고 있다[7]. 다만 Shunya 등[8]은 대퇴 동맥을 통한 관상 동맥 시술을 시행한 573명의 환자에서 지연성 가성 동맥류가 5명이 발생하였음을 보고하였으나 모든 가성 동맥류는 시술 후 3개월 이내에 발생하였고, 3개월 이후에는 발생한 예가 없다고 하였다.

본 증례와 같이 잘 조절되고 있는 고혈압 외에는 특별한 위험 인자가 없는 환자에서의 FFB 시행 7년 후에 야기된 가성 동맥류는 현재까지 보고가 없는 것으로 알려져 있다.

참 고 문 헌

1. Brener GJ, Brief DK, Alpert J, et al. *Femorofemoral bypass: a twenty-five year experience*. In: Yao JST, Pearce WH. *Long-term results in vascular surgery*. East Norwalk: Appleton & Lange. 1993;385-93.
2. Craido E, Burnham SJ, Tinsley EA, Johnson G Jr, Keagy BA. *Femorofemoral bypass graft: analysis of patency and factors influencing long-term outcome*. J Vasc Surg 1993;18:495-504.
3. Kim YW, Lee JH, Kim HG, Huh S. *Factors affecting the long-term patency of crossover femorofemoral bypass graft*. Eur J Endovas Surg 2005;30:376-80.
4. Chung SW, Kim JW. *Clinical study of extra-anatomic Bypass*. Korean J Thorac Cardiovas Surg 2005;38:377-81.
5. Lee S, Hong YS, Kang MS, et al. *Surgical repair of left coronary artery pseudoaneurysm 10 years after a Bentall's procedure*. Korean J Thorac Cardiovas Surg 2007;40:225-7.
6. Kim H, Lee HC, Chung WS, et al. *Repair of aortic peri-prosthetic leakage with pseudoaneurysm*. Korean J Thorac Cardiovas Surg 2005;38:637-9.
7. Carsten S, Rainer M, Robert K, et al. *A prospective study on ultrasound-guided percutaneous thrombin injection for treatment of iatrogenic post-cathererisation femoral pseudoaneurysm*. Int J Cardiol 2009;131:356-61.
8. Shunya S, Kaori K, Shinya M, et al. *Delayed femoral pseudoaneurysm formation after percutaneous coronary intervention*. Clin Ima 2007;31:162-4.

=국문 초록=

우회로 조성술은 폐색으로 인한 혈관 질환에서 혈류의 연속성을 유지하기 위하여 기존의 주행 경로와는 다른 해부학적 경로를 생성하는 방법으로, 해부학적 우회로 조성술 및 외해부학적 우회로 조성술이 시행되고 있다. 특히 외해부학적 우회로 조성술은 고유 혈관의 해부학적 회로 조성술의 위험성이 높은 환자군에서 주로 시행되며, 이러한 위험 인자로는 고령, 감염, 이전의 수술 및 외상 등을 고려할 수 있다. 96세인 고령의 환자가 좌측 장골 동맥의 폐색으로 우측 대퇴 동맥에서 좌측 대퇴 동맥으로의 성공적인 우회로 조성술을 7년 전에 시행 받았고 특별한 문제없이 지내던 중, 술 후 7년 뒤에 특별한 원인 없이 갑자기 야기된 자발성 가성 동맥류가 발생하여 수술적 치료를 받았고 이는 이전 수술 부위의 봉합 부위에서 야기된 것으로 추정되었으며 기질성 혈전으로 진단되었다.

중심 단어 : 1. 가성동맥류
2. 동맥 우회술