

양악 악교정 수술에서 르포트 I형과 U-자형 복합 골절단술 후 상악골의 안정성에 관한 임상적 연구

김민근* · 박영욱

강릉원주대학교 치과대학 구강악안면외과학교실, *국군 강릉병원 치과

Abstract

POST-OPERATIVE SKELETAL STABILITY OF THE MAXILLA TREATED WITH LE FORT I AND U-SHAPED OSTEOTOMIES IN SIMULTANEOUS MAXILLOMANDIBULAR ORTHOGNATHIC SURGERY

Min-Keun Kim*, Young-Wook Park

Department of Oral & Maxillofacial Surgery, College of Dentistry, Gangneung-Wonju National University,

**Department of Dentistry, The Armed Forces Gangneung Hospital*

Postoperative skeletal stability was evaluated in combination of Le Fort I and U-shaped osteotomies for superior repositioning of maxilla in bi-maxillary surgeries in 30 consecutive patients. The fifteen patients underwent Le Fort I osteotomy alone and the other fifteen patients underwent Le Fort I and U-shaped osteotomies. In all patients, the maxilla was first osteomized and fixed with absorbable plates system. A bilateral sagittal split ramus osteotomy (BSSRO) of the mandible was then carried out and fixation was performed using absorbable plates. Maxillo-mandibular fixation with rubber ring was used for two weeks post-operatively in all patients. Lateral cephalograms were obtained pre-operatively, 1 day post-operatively, 6 months after surgery. The changes in anterior nasal spine (ANS), point A, upper incisor (U1), and point of maxillary tuberosity (PMT) were examined. The maxillas in the fifteen patients of both examination group were repositioned nearly in their planned positions during surgery and no significant post-operative changes in the examined points of the maxilla were found. These results suggest that a combination of a Le Fort I and U-shaped osteotomy is a useful technique for reliable superior repositioning of the maxilla. The post-operative change in the maxilla using this combination osteotomy was comparatively stable.

Key words: U-shaped osteotomy, Superior repositioning of the maxilla, Combination osteotomy

I. 서 론

악안면 부조화를 치료하여 적절한 기능적, 심미적 형태를 얻고자 하는 악교정 수술에 있어서는 정확한 진단과 치료계획이 필수적이며, 이를 바탕으로 적절한 수술이 이루어져야 한다. 이 중 교합평면의 조절도 치료의 한 부분으로 인식되고 있다. 물론 안면 비대칭에서 좌우측 상악골의 수직 교정의 차이에 따른 교합면 경사(occlusal canting)는 비대칭 교정에 필수적이므로 쉽게 인지될 뿐 아니라 항상 염두에 두지만, 악골의 전후방적인 위치 이상이 있는 경우 측모 두부 방사선 사진상 나타나는 교합평면에 대해서는 그 중요성이 간과되는 경우가 많다.

Reyneke 등¹⁾은 상악골 후방부를 상방으로 올려서 교합평면을 두개저 기준평면에 대해 경사지게 만드는 방법이 그 반대의 경우보다 안정성의 측면에서 유리하다고 하였다. 이와 같이 상악골의 후방부를 상방 이동시켜 하악골의 원심골편이 후방으로 이동될 때 재발의 원인이 될 수 있는 시계반대방향으로의 회전을 방지할 수 있다. 하지만 상악골의 posterior impaction은 내림 입천장 동맥(descending palatine artery)과 같은 해부학적 제한 및 접근이 용이하지 않는 등의 이유로 어려운 경우가 종종 있다. 상악골의 posterior impaction을 위해 내림 입천장 동맥 주위의 뼈도 다듬을 수 있으나, 항상 이 동맥이 손상되거나 절단될 위험성이 있으며 이는 심각한 출혈을 야기할 수 있다. 또한 상악

*이 논문은 강릉원주대학교 치과병원 2009년 학술연구조성비 지원에 의하여 이루어졌음.

골의 posterior impaction 양이 클 때에는 내림 입천장 동맥이 직접적인 손상을 받지 않더라도 고정 후 동맥의 kinking 현상에 의하여 절단된 상악골편으로의 혈행이 차단될 우려가 있다.

이와 같은 어려움을 극복하기 위해서 1977년 Bell과 McBride는 Le Fort I 상악골 절단술 시행 후 말굽형 골절단술 (horseshoe osteotomy)을 보고하였다²⁾. 이 방법에서는 내림 입천장 동맥 주변의 어떤 뼈도 깎거나 다듬을 필요가 없기 때문에 동맥에 손상을 주는 위험이 없다. 그러나 Le Fort I 상악골 절단술과 U-shaped 골절단술을 사용한 악교정 수술환자들의 수술 후 상악골의 안정성을 평가한 연구들은 없었다. 이에 본 연구에서는 Le Fort I 상악골 절단술과 U-shaped 골절단술을 이용하여 양악 수술을 시행한 환자에서 수술 후 상악골의 안정성을 평가하고자 하였다.

II. 연구 대상 및 방법

1. 대상환자

본 연구는 강릉원주대학교 치과병원 구강악안면외과에서 골격성 III급 부정교합자로 진단되어 2006년 1월부터 2008년 8월까지 악교정 수술을 시행 받은 환자들 중 다음 조건에 부합되는 환자들을 선별하였다.

- 1) 구순, 구개열 및 기타 두개안면 증후군의 증상이 없는 경우
- 2) 상악과 하악의 양악 동시 수술을 시행하였고, 상악 분절골 절단술 및 하악 이부 성형술을 시행하지 않은 경우
- 3) 최소한 6개월 이상의 변화를 관찰할 수 있는 경우
- 4) 상악과 하악에 흡수성 고정판 시스템을 이용하여 고정한 경우
- 5) 상악골의 posterior impaction을 시행한 경우
- 6) 한 명의 술자가 수술을 시행한 경우

위 조건에 부합되는 환자들은 총 30명이었으며 이들을 Le Fort I 골절단술만 이용한 A군과 Le Fort I 및 U-shaped 골절단술을 이용한 B군으로 분류하였다. A군은 남자 10명, 여자 5명이었으며, B군은 남자 9명, 여자 6명이었다 (Table 1).

Table 1. Grouping of the patients

Group	Sex	Number	Age (Mean±SD)
A	Male	10	23.1 ± 2.2
	Female	5	22.3 ± 1.9
B	Male	9	22.2 ± 3.1
	Female	6	23.6 ± 2.7

2. 수술 방법

Le Fort I 골절단술로 상악골을 하방으로 위치시킨 후 소구치 부위의 횡구개 골절단을 시행하였다(Fig. 1A). 이후 비강저 전방을 통해 구강 내로, 그리고 양측 상악 결절에서 시작하여 전방으로 상악동을 관통하여 구강내로 시상 골절단을 시행하였다(Fig. 1B). U 형태의 골절단술 (U-shaped osteotomy)은 골에만 형성하였으며 구개 골막과 점막은 조심스럽게 보존하였다(Fig. 1C,D). 이 U-자형 골절단술을 사용하면 상악골은 구개부와 치아치조부의 두 개의 절편으로 나뉘며 치아치조 절편만 상방으로 재위치된다. 구개 절편은 비중격과 상악동 내측벽에 의하여 원위치에 유지되며 치아치조 절편은 모형 수술로 미리 제작한 교합간 스프린트를 장착한 하악에 의해 위치가 결정된다. 미리 결정된 관계로 치아치조 절편을 위치시키기 위하여 임시 약간 고정을 시행하였고, 구개절편에는 골고정을 시행하지 않았다. 치아치조 절편만 양측의 piriform rim 과 zygomatic buttress에 위치시킨 후 흡수성 고정 시스템 (Biosorb™ FX, Bionix Implants, Inc., Finland)을 이용하여 고정하였다.

상악이 안정된 후 임시 약간고정과 교합간 스프린트는 제거하고 양측성 하악 상행지 골절단술을 시행하였다. 상악 고정과 하악지 골절단술 후 하악의 원심편을 계획된 교합대로 위치시킨 후 다시 약간 고정을 시행하였다. 하악지 골절편은 흡수성 고정 시스템 (Biosorb™ FX)을 이용하여 고정하였다. 술 후에 네 개의 약간 rubber elastic (3/16inch or 1/4inch medium-light)을 이용하여 약간 고정을 2주간 유지하였다.

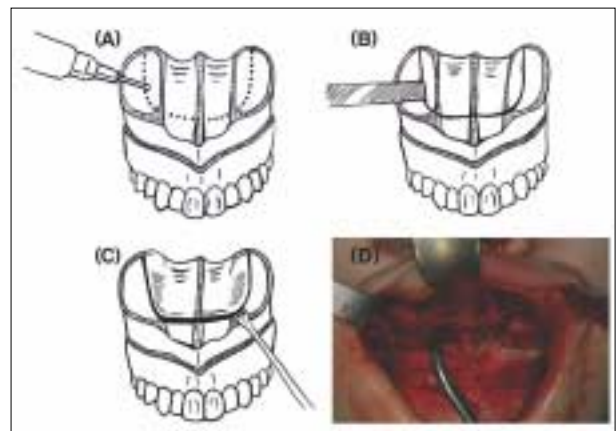


Fig. 1. (A) Guiding holes made by a small round bur (B) Joined guiding holes by using an osteotome (C) Completed U-shaped osteotomy. Mucoperiosteum and palatine vessels are preserved (D) Clinical situation of the U-shaped osteotomy

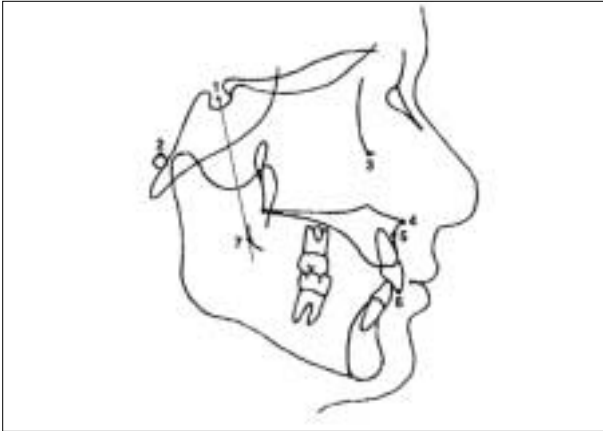


Fig. 2. Reference points
1. Sella (S); 2. Porion (Po); 3. Orbitale (Or); 4. Anterior nasal spine (ANS); 5. Subspinale (A); 6. Upper incisor (U1); 7. Point of maxillary tuberosity (PMT). The PMT was defined as a contact point of a line passing through the sella and outer line of the maxillary tuberosity.

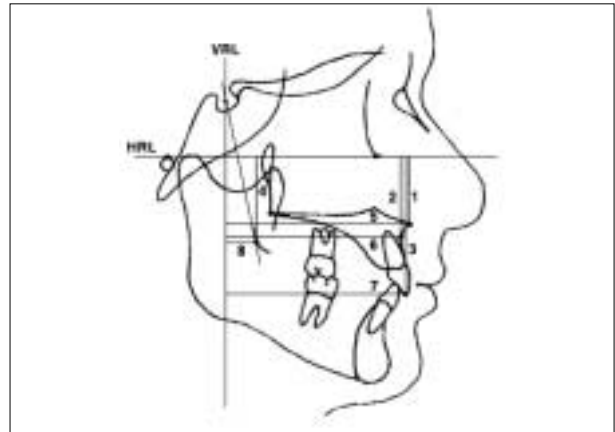


Fig. 3. Measuring parameters
1. HRP-ANS(mm); 2. HRP-A(mm); 3. HRP-U1(mm); 4. HRP-PMT(mm); 5. VRP-ANS(mm); 6. VRP-A(mm); 7. VRP-U1(mm); 8. VRP-PMT(mm)

3. 분석 방법

수술 직전, 수술 직후 및 6개월 시기에 측모두부방사선사진을 촬영하였고, 이를 계측 및 중첩하여 30명의 모든 환자에서 상악골의 위치 변화 양상을 추적하였다. 본 연구에서는 편이상 수술 직전을 T1, 수술 직후를 T2, 수술 6개월 경과 후를 T3로 정하였다. 각 시기에 측모두부방사선사진을 촬영하여 사진의 투사도를 작성한 후, 계측점 (Fig. 2)과 계측항목 (Fig. 3)을 설정하였다. 기준선은 FH평면을 수평 기준선으로, Sella점을 지나면서 FH 평면에 수직인 선을 수직 기준선으로 설정하였으며, 이에 대하여 경조직의 각 계측점까지의 수직, 수평거리를 측정하였다.

전비극(ANS), A지점, 상악 절치(UI)와 후비극(PNS)을 계측하였으나 Le Fort I 및 U-shaped 골절단술을 이용한 경우 후비극의 위치는 구개 절편 안에 포함되기 때문에 수술 중 변하지 않았다. 따라서 후비극(PNS)의 변화 대신 PMT(상악골 결절점)의 변화를 계측하였다. 상악골 결절점(PMT)은 Fig. 2에 나와있는 것과 같이 sella와 상악골 결절 후연을 지나는 선에서 상악골 결절 후연에 접하는 점으로 정의하였다.

4. 통계

측모두부방사선사진 상의 각 계측점과 선은 0.07mm 두께의 아세테이트 종이 위에 한 명의 연구자가 0.3mm 샤프 펜슬로 tracing 하였고, 모든 측정치는 같은 연구자가 0.01mm 단위까지 caliper를 사용하여 측정하였다. 측정

정확도를 알아보기 위한 반복 측정에서는 통계적으로 유의한 차이가 없었다(paired t-test, $P > 0.05$). 이상에서 얻은 각 계측항목을 SPSS v14.0 통계 패키지 (SPSS for Windows, Version 14.0, SPSS Inc, Chicago, III)를 이용하여 아래와 같이 통계 처리하였다. 통계 분석 시에는 0.05 이하의 P값을 유의성 있는 차이로 인정하였다.

- 1) T1 시기에 A군과 B군의 계측항목의 평균 및 표준편차를 구하고 유의성 검정을 하였다(Wilcoxon rank sum test).
- 2) A군과 B군의 수술에 의한 변화량 (T2-T1) 사이의 유의성 검정을 하였다 (Wilcoxon rank sum test).
- 3) A군과 B군의 술후 변화량 (T3-T2) 사이의 유의성 검정을 하였다 (Wilcoxon rank sum test).

Ⅲ. 연구결과

1. T1시기의 두 군의 계측항목의 비교

T1시기의 계측항목의 평균 및 표준편차를 구하고, 두 군 사이의 유의성을 비모수적 방법인 Wilcoxon rank sum test를 이용하여 검정하였다 (Table 2). 수직계측 항목, 수평계측 항목 등 8개의 계측항목에서 유의성 있는 차이는 보이지 않았다 ($P > 0.05$).

2. A군과 B군의 수술에 의한 변화량(T2-T1)의 비교

검사항목의 X, Y축은 각각 전후방, 상하방 변화를 나타낸

다. 전상방의 움직임은 양의 값으로, 후하방의 움직임은 음의 값으로 나타내었다. 수술에 의한 각 계측항목의 변화량을 측정된 결과 모든 환자는 술전에 계획한 것과 같이 치조치아 절편이 시계방향으로 이동하였다. 상악골의 전방 이동량은 A군에서 평균 1.83±1.41mm, B군에서 평균 1.77±1.57mm였으며 상악골의 posterior impaction양(PMT의 수직 변화량)은 A군에서 평균 2.67±0.59mm, B군에서 평균 2.87±0.90mm였다. 수술에 의한 각 계측항목의 변화량은 두 군 사이에 유의성 있는 차이를 보이지 않았다 (Table 3, P>0.05).

3. A군과 B군에서 posterior impaction 양의 비교

A군과 B군에서 posterior impaction의 술전 계획량과 실제 수술량 사이의 비교가 Table 4에 나와있다. A군과 B군에서 술전 계획한 posterior impaction 양의 평균값은 각각 3.33mm, 3.26mm였다. 술후 계측된 posterior

impaction 양은 A군과 B군에서 각각 2.67±0.59mm, 2.87±0.90mm로 계측되어 Le Fort I 및 U-shaped 골절 단술을 이용한 B군에서 술전 계획량에 더 가까운 계측치를 보였다.

4. A군과 B군에서 술후 변화량 (T3-T2)의 비교

추적 검사 기간 중에 합병증은 나타나지 않았으며 목소리나 발음, 구개 형태의 큰 변화도 보이지 않았다. A군과 B군에서 술후 변화량 (T3-T2)의 평균과 표준편차 및 두 군 사이의 비교가 Table 4에 나와 있다. A군과 B군 모두 상악골의 전후방 및 수직적 위치와 관련된 항목 (VRP-ANS, VRP-PMT, HRP-ANS, HRP-PMT)의 변화량은 0-0.5mm의 범위로 양호한 초기 안정성을 나타내었다. 또한 술후 변화량의 각 계측항목에서 두 군 사이에 유의성 있는 차이를 보이지 않았다 (P>0.05).

Table 2. Comparison of Group A and B on the presurgical stage by Wilcoxon rank sum test

Parameters	Group A (n=15)		Group B (n=15)		P value
	Mean	SD	Mean	SD	
Horizontal measurements					
VRP-ANS (mm)	70.87	3.75	72.22	5.45	0.051
VRP-A point (mm)	67.30	5.07	66.43	10.11	0.317
VRP-U1 (mm)	73.52	3.50	75.00	5.34	0.185
VRP-PMT (mm)	17.67	4.04	18.77	5.27	0.869
Vertical measurements					
HRP-ANS (mm)	29.37	3.22	29.29	2.13	0.340
HRP- A point (mm)	37.50	3.62	36.97	2.86	0.408
HRP- U1 (mm)	62.60	3.20	62.45	3.51	0.420
HRP-PMT (mm)	38.80	2.89	38.70	5.19	0.059

Group A, Only Le Fort I osteotomy; Group B, Le Fort and U-shaped osteotomies

Table 3. Surgical change(T2-T1) evaluated by Wilcoxon rank sum test

Parameters	Group A (n=15)		Group B (n=15)		P value
	Mean	SD	Mean	SD	
Horizontal measurements					
VRP-ANS (mm)	1.83	1.41	1.77	1.57	0.818
VRP-A point (mm)	1.45	1.26	1.30	1.54	0.805
VRP-U1 (mm)	1.01	1.48	0.87	2.37	0.177
VRP-PMT (mm)	1.23	1.86	1.47	1.36	0.257
Vertical measurements					
HRP-ANS (mm)	-0.33	0.67	-0.33	0.96	0.116
HRP- A point (mm)	-0.73	2.10	-0.73	1.07	0.138
HRP- U1 (mm)	-0.33	0.79	-0.27	0.88	0.735
HRP-PMT (mm)	-2.67	0.59	-2.87	0.90	0.293

Group A, Only Le Fort I osteotomy; Group B, Le Fort and U-shaped osteotomies

Table 4. Comparison of the amount of posterior impaction between the A and B group

Patient No.	Group A			Group B		
	Prediction (mm)	Actual (mm)	Discrepancy (mm)	Prediction (mm)	Actual (mm)	Discrepancy (mm)
1	3.0	2.0	1.0	4.0	3.5	0.5
2	4.0	2.5	1.5	4.0	3.0	1.0
3	4.0	3.0	1.0	3.0	3.0	0.0
4	3.0	3.0	0.0	5.0	4.5	0.5
5	5.0	3.5	1.5	6.0	5.0	1.0
6	2.0	2.0	0.0	2.0	2.0	0.0
7	3.0	2.5	0.5	3.0	2.5	0.5
8	4.0	3.5	0.5	2.0	2.0	0.0
9	3.0	3.0	0.0	3.0	3.0	0.0
10	2.0	2.0	0.0	3.0	2.5	0.5
11	4.0	3.0	1.0	2.0	2.0	0.0
12	2.0	2.0	0.0	3.0	2.5	0.5
13	3.0	2.5	0.5	4.0	3.0	1.0
14	3.0	2.0	1.0	2.0	2.0	0.0
15	5.0	3.5	1.5	3.0	2.5	0.5
Mean(SD)	3.33(0.98)	2.67(0.59)	0.67(0.59)	3.26(1.16)	2.87(0.90)	0.40(0.39)

Table 5. Postsurgical change(T3-T2) evaluated by Wilcoxon rank sum test

Parameters	Group A (n=15)		Group B (n=15)		P value
	Mean	SD	Mean	SD	
Horizontal measurements					
VRP-ANS (mm)	-0.07	0.18	-0.10	0.21	0.345
VRP-A point (mm)	-0.21	0.42	0.07	0.65	0.881
VRP-U1 (mm)	0.20	1.39	0.33	0.90	0.196
VRP-PMT (mm)	-0.07	0.42	-0.23	0.26	0.135
Vertical measurements					
HRP-ANS (mm)	0.10	0.43	0.17	0.28	0.305
HRP- A point (mm)	0.67	0.46	-0.13	0.23	0.603
HRP- U1 (mm)	-0.23	0.78	0.01	1.11	0.779
HRP-PMT (mm)	-0.03	0.41	0.10	0.31	0.605

Group A, Only Le Fort I osteotomy; Group B, Le Fort and U-shaped osteotomies

Ⅳ. 고찰 및 결론

장안모 또는 개교합을 동반한 상악골의 수직적 과성장과 같은 증례 혹은 상악골의 posterior impaction을 이용한 교합평면의 변화와 같이 상악골의 상방 변위가 필요할 때 내림입천장동맥(descending palatine artery) 주위의 뼈 또는 inferior nasal concha는 Le Fort I 상악골 절단술을 통한 상방 변위에 장애물이 될 수 있다. Bell 등은 상악골의 상방 변위가 6mm 이상이 될 경우 inferior nasal concha의 dissection 또는 turbinectomy를 제안하였다^{2,4)}. 내림 입천장 동맥 주변의 뼈는 상악골의 posterior impaction을 위해 각아낼 수 있으나 혈관 손상의 위험성이 있다. 이런 내림 입천장 동맥은 절찰 후 상악골의 posterior impaction이 쉽게 될 수 있으나, Lanigan 등⁵⁾은 내림 입천장 동맥의 절찰 후

상악골의 무혈관괴사 증례를 보고하기도 하였다.

이의 대안으로 소개된 말굽형 골절단술(horseshoe osteotomy)은 Hall과 Roddy⁶⁾가 처음 보고하였으며, 이를 'total maxillary alveolar osteotomy(TMAO)' 라고 하였다. Wolford와 Epker⁷⁾, West와 McNeil⁸⁾도 비슷한 변형 상악 골절제술을 기술하였으나 Le Fort I 골절제술과 함께 시행하지는 않았다. '말굽형 골절단술'이라는 용어는 Bell과 McBride²⁾이 처음 사용하였다. 그들의 논문에서 말굽형 골절단술(horseshoe osteotomy)은 Le Fort I과 합쳐진 구개골절제술로 소개되었다. TMAO나 변형 TMAO⁶⁻¹⁰⁾의 술 후 상악골의 안정성에 대한 논문은 있지만, Le Fort I 골절제술과 병행된 말굽형 골절제술 후에 상악골의 안정성에 대한 기술은 거의 없었다.

많은 연구에서 상방으로 재위치된 상악의 안정성은 우수

한 것으로 알려져 있다⁶⁻¹⁹⁾. Proffit 등²⁰⁾은 가장 안정성이 우수한 악교정 술식은 상악의 상방 재위치라고 보고하였다. 그러나 이러한 상방 재위치는 Le Fort I과 말굽형 골절단술(two-piece osteotomy technique)을 이용한 것이 아니고, Le Fort I, TMAO, 변형 TMAO⁶⁻¹¹⁾과 같은 single piece technique에 의한 것이다. 위 논문들과 상황(상악교정방법, 술후 악간고정 등)이 다르기 때문에 이 연구와 데이터를 비교하는 것은 객관적이지 못하다.

양악 수술을 시행한 골격성 제III급 부정교합 환자 30명을 대상으로 한 본 연구에서 Le Fort I 골절단술만 이용한 군과 Le Fort I 및 U-shaped 골절단술을 이용한 군의 각 계측항목을 비교하였을 때 유의성 있는 차이가 나타나지 않아 각 군의 술전 조건은 동등한 것으로 여겨졌다. 또한 수술에 의한 각 계측항목의 변화량을 측정한 결과 상악골의 전방 이동량과 posterior impaction의 양 및 하악 원심골편의 후방 이동량 역시 두 군 사이에 유의성 있는 차이를 보이지 않아 수술에 의한 변화량도 두 군에서 유사한 것으로 평가되었다. 이러한 조건에서 상악골의 posterior impaction 시행 후, Le Fort I 골절단술만 이용한 군과 Le Fort I 및 U-shaped 골절단술을 이용한 군 사이의 술 후 상악골편의 초기 안정성을 비교 평가한 결과 두 군 사이에 술 후 초기 안정성의 유의성 있는 차이는 없었다.

또한 본 연구에서 Le Fort I과 U-shaped 골절단술을 이용한 수술 방법은 Le Fort I 골절단술만을 이용하는 방법에 비해 술전 계획된 posterior impaction양에 근접하여 상악골을 상방 재위치시킬 수 있어 Le Fort I과 U-shaped 골절단술을 이용하는 것이 보다 예지성 있는 술식으로 나타났다. 이는 U-shaped 골절단술을 이용하는 경우 내림입천장 동맥(descending palatal artery) 손상 가능성이 감소되고 시야 확보가 용이해지기 때문인 것으로 생각된다. 그리고 Le Fort I 골절단술을 이용한 군과 유사하게 Le Fort I 및 U-shaped 골절단술을 이용한 군에서도 ANS, A point, PMT의 술후 변화가 매우 작아(0.5mm 이하), 양악 수술에서 술후 상악의 안정성도 만족스러운 것으로 평가되었다.

Reyneke 등¹⁾은 상악골 후방부를 상방으로 올려서 교합평면을 두개저 기준평면에 대해 경사지게 만드는 방법이 그 반대의 경우보다 안정성의 측면에서 유리하다고 하였다. 반면, Wolford¹⁹⁾는 특정한 악안면 변형이 있는 경우에는 상악 복합체를 전상방으로 회전 또는 교합평면각을 감소시킴으로써 보다 안정된 결과를 얻을 수 있다고 하였다. 현재까지도 교합평면의 증가와 감소 시 수술 후 안정성에 대해서는 이견이 존재한다. 본 연구에서는 상악골의 후방부를 상방 이동시켜 하악골의 원심골편이 후방으로 이동될 때 재발의 원인이 될 수 있는 시계반대방향으로의 회전을 방지하고자 하였다. 이를 위한 Le Fort I 골절제술과 병행되는 U-shaped 골절단술은 다음과 같은 장점이 있다.

- (1) 예지성 있는 상악의 후방부 상방 재위치가 가능하다.
- (2) Le Fort I 골절제술과 하방골절이 조심스럽게 행해진다면 하행 구개 동맥의 절단 위험이 없다.
- (3) 비기도가 좁아지거나 비기도의 기능에 영향을 주는 일 없이 상악의 상방 이동이 가능하다.

반면에 이 골절제술 조합은 다음과 같은 두 가지 단점이 있다.

- (1) 구치부에서 U-자형 구개골 절제시 치근에 손상을 줄 위험성이 있다.
- (2) 구개골이 밀접하지 않은 cleft환자에서 이 골절제술을 적용하기 힘들다.

결론적으로 Le Fort I형 골절단술과 U-자형 골절제술의 조합은 특히 하행 구개 동맥을 절단하지 않고, 상악 후방부의 상방 재위치에 유용한 술식이다. 본 연구를 통하여 이 골절단술 조합을 통해 상악의 상방 재위치된 환자의 술후 12개월의 안정성은 만족스러움이 밝혀졌다. 그러나 이 골절단술 조합으로 치료된 환자의 장기간 추적검사와 더 많은 환자 대상의 추가적 연구가 필요하다.

References

1. Reyneke JP, Evans WG : Surgical manipulation of the occlusal plane. *Int J Adult Orthogn Surg* 5 : 99, 1990.
2. Bell WH, McBride KL : Correction of the long face syndrome by Le Fort I results: a report on some new technical modifications and treatment results. *Oral Surg Oral Med Oral Pathol* 44: 493, 1977.
3. Yoshioka I, Khanal A, Kodama M *et al* : Postoperative skeletal stability and accuracy of a new combined Le Fort I and horseshoe osteotomy for superior repositioning of the maxilla. *Int J Oral Maxillofac Surg* 5 : 2009 [Epub ahead of print]
4. Bell WH, Sinn DP : Turbinectomy to facilitate superior movement of the maxilla by Le Fort I stotomy. *J Oral Surg* 37: 129, 1979.
5. Lanigan DT, Hey JH, West RA : Aseptic Necrosis Following Maxillary Osteotomies: Report of 36 Cases. *J Oral Maxillofac Surg* 48 : 142, 1990.
6. Hall HD, Roddy Jr SC : Treatment of maxillary alveolar hyperplasia by total maxillary alveolar osteotomy. *J Oral Surg* 33 : 180, 1975.
7. Wolford LM, Epker BN : The combined anterior and posterior maxillary osteotomy: a new technique. *J Oral Surg* 33 : 842, 1975.
8. West RA, McNeill RW : Maxillary alveolar hyperplasia, diagnosis and treatment planning. *J Maxillofac Surg* 3 : 239, 1975.
9. Epker BN : Superior Surgical Repositioning of the Maxilla: Long Term Results. *J Maxillofac Surg* 9 : 237, 1981.
10. Gauthier A, Lezy JP, Vacher C : Vascularization of the palate in maxillary osteotomies: anatomical study. *Surg Radiol Anat* 24(1) : 13, 2002.
11. Bailey LJ, Phillips C, Profeit WR *et al* : Stability following superior repositioning of the maxilla by Le Fort I osteotomy: Five-year follow-up. *Int JAdult Orthod Orthog Surg* 9

- : 163, 1994.
12. Ferguson JW, Luyk NH : Control of vertical dimension during maxillary orthognathic surgery: A clinical trial comparing internal and external fixed reference points. *J Craniomaxillofac Surg* 20 : 333, 1992
 13. Greebe RB, Tuinzing DB : Superior repositioning of the maxilla by a Le Fort I osteotomy: a review of 26 patients. *Oral Surg* 63 : 158, 1987.
 14. Hoppenreijts TJM, Freihofer HPM, Stoelinga PJW *et al* : Skeletal and dento-alveolar stability of Le Fort I intrusion osteotomies and bimaxillary osteotomies in anterior open bite deformities. *Int J Oral Maxillofac Surg* 26 : 161, 1997.
 15. Kahnberg KE, Sunzel B, Astrand P : Planning and control of vertical dimension in Le Fort I osteotomies. *J Craniomaxillofac Surg* 18 : 267, 1990.
 16. Polido WD, Ellis E3rd, Sinn DP : An assessment of the predictability of max-illary surgery. *J Oral Maxillofac Surg* 60 : 266, 1985.
 17. Schendel SA, Eisenfeld JH, Bell WH *et al* : Superior repositioning of the maxilla: Stability and soft tissue osseous relations. *Am J Orthod* 70 : 663, 1976.
 18. Van Sickels JE, Larsen AJ, Triplett RG : Predictability of maxillary surgery: A comparison of internal and external reference marks. *Oral Surg* 61 : 542, 1986.
 19. Wolford LM, Chemello PD, Hilliard FW : Occlusal Plane Alteration in Orthognathic Surgery. *J Oral Maxillofac Surg* 51 : 730, 1993.
 20. Proffit WR, Phillips C, Turvey TA : Stability following superior repositioning of the maxilla by Le Fort I intrusion osteotomy. *Am J Orthod Orthog Surg* 11 : 151, 1987.

저자 연락처

우편번호 210-702
강원도 강릉시 강릉대학교로 120번지
강릉원주대학교 치과대학 구강악안면외과학교실
박영욱

원고 접수일 2009년 9월 1일
게재 확정일 2009년 11월 12일

Reprint Requests

Young-Wook Park

Dept. OMFS, College of Dentistry, Gangneung-Wonju National University
Gangneung Daehangno 120, Gangneung, Gangwon-do, 210-702, South Korea
Tel : 82-33-640-3102 Fax : 82-33-640-3103
E-mail : ywpark@gwnu.ac.kr

Paper received 1 September 2009
Paper accepted 12 November 2009