

가임 여성에서 제왕절개술 동안 Deciduos의 유병율과 자궁내막증과의 관계

가톨릭대학교 의과대학 산부인과학교실¹, 미즈파크여성병원²

김민정¹ · 김현정² · 송재연¹ · 김수연¹ · 정재은¹ · 조현희¹ · 김진홍¹
김장흠¹ · 유영옥¹ · 권동진¹ · 김미란* · 임용택^{1*}

The Prevalence of Deciduos and the Relationship with Endometriosis in Fertile Women during Cesarean Delivery

Min-Joung Kim¹, Hyun-Jung Kim², Jae-Yen Song¹, Sue-Yeon Kim¹, Jae-Eun Chung¹,
Hyun-Hee Jo¹, Jin-Hong Kim¹, Jang-Heub Kim¹, Young-Ok Lew¹,
Dong-Jin Kwon¹, Mee-Ran Kim^{1*}, Yong-Taik Lim^{1*}

¹Department of Obstetrics and Gynecology, College of Medicine The Catholic University of Seoul, Korea

²Mizpark Women's Hospital, Seoul St. Mary's Hospital

Objective: To investigate the prevalence, the distribution of deciduos, and the relationship with endometriosis in fertile women during Cesarean delivery.

Methods: In this study, pelvic tissues suspicious for ectopic deciduas were taken for biopsy during Cesarean section from 154 parturients of full term pregnancy from January 1990 to December 2003. And then those patients were followed up till April 2008.

Results: Tissues from 94 parturients (94/154, 61%) were evaluated histopathologically, and ectopic decidua was observed in 70.2% (66/94). Ectopic sites were ovaries only (65/94, 69.1%), ovaries and uterine serosa (12/94, 12.8%), uterine serosa only (9/94, 9.6%), and pelvic serosa. Twenty seven (27/66, 40.9%) parturients had past history of diagnosis and treatments for endometriosis. We have tried to connect 39 (39/66, 59.1%) patients who had never been diagnosed for endometriosis but pathologically confirmed for deciduos, and 18 patients were able to contact by phone. Twelve patients (12/18, 66.6%) showed no symptoms of endometriosis and had not received any treatments for endometriosis.

Conclusion: We can conclude that most of incidental cases confirmed pathologically for deciduos during pregnancy do not symptomatically progress. [Korean. J. Reprod. Med. 2009; 36(2): 121-127.]

Key Words: Ectopic decidua (deciduos), Endometriosis, Pregnancy

자궁내막증은 자궁밖에 자궁내막조직이 존재하는 것으로 골반 내 장기에 흔히 발생하며, 월경통, 성교통, 출혈 등의 증상이 나타난다. 임신 중에는 정확한 원인은 밝혀져 있지 않지만 자궁내막에서 영양공급, 방어목적 및 임신 시 일어나는 호르몬의

변화와 외상 등으로 인해 탈락막 변화 (decidual change)가 보이는데 자궁내막증을 가지고 있는 임신부의 경우 자궁내막조직에서처럼 자궁 밖에서 탈락막 변화가 동반되므로 다양한 임상 양상 및 병리조직학적 변화가 보인다. Ectopic decidua는 자궁 내막이 아닌 자궁 밖에서의 탈락막 침착물로 1864년 Walker에 의해 복강 내 임신 여성의 수술 중에 처음 보고되었다.¹ 현재까지 우리나라에서는 자궁내

주관책임자: 김미란·임용택, 우) 137-070 서울특별시 서초구 반포동 505, 가톨릭대학교 의과대학 산부인과학교실
Tel: (02) 590-1484, Fax: (02) 595-1549
e-mail: mrkim@catholic.ac.kr

막증과 임신 중 ectopic decidua에 관련하여 보고된 바가 없어 저자들은 가톨릭대학교 강남성모병원 산부인과에서 산과적인 적응증으로 제왕절개를 시행한 산모들을 대상으로 ectopic decidua의 유병율, 임상 양상, 제왕절개술 전후 CA125 수치 변화, 자궁내막증 기왕력들과의 상관관계에 대한 연구를 시행하였다.

연구대상 및 방법

1990년 1월부터 2003년 12월까지 가톨릭대학교 의과대학 강남성모병원 산부인과 외래를 다니며 만삭임신에 이른 154명의 임신부에서 산과적인 적응증으로 제왕절개를 시행했던 산모를 대상으로 하였다. 모든 환자들은 2008년 4월까지 강남성모병원 외래를 마지막으로 방문 시까지 추적 분석하였다. 제왕절개술은 동일 수술자에 의하여 이루어졌으며 모든 대상자들에게서 생체실험 윤리규정과 헬싱키 선언에 합당한 연구에 대한 충분한 설명을 시행하고 조직검사에 대한 동의서를 받았으며 동일한 기준에 의하여 deciduosis가 의심되었던 병소에서 조직검사를 시행하였다.

제왕절개술시 복강 내를 시계방향 또는 시계반대방향으로 장관, 방광, 자궁, 나팔관, 난소, 더글라스와 광인대에 deciduosis 존재유무를 주의 깊은 시진, 촉진으로 확인하였다. 복막에 착상된 병변은 (peritoneal implant) 적색 병변 (red lesion), 투명 병변 (clear lesion), 흑색 병변 (bluish-black)이 powder-burn 양상으로 보이는 경우와 난소하부유착 (subovarian adhesion), 황갈색 복막반 (peritoneal patch), 윤상복막결손 (circular peritoneal defect)을 보이는 경우 조직검사를 시행하였다. 난소에 매끈한 벽을 가진, 초콜릿 색의 액체를 함유한 갈색의 자궁내막종이 있을 경우 낭종을 제거하면서 조직검사를 시행하였다. 직장질중격과 자궁방광중격, 자궁천골인대 같은 섬유근성 골반 구조물, 근육성 벽에서는 장관이나 자궁천골인대를 미세하게 당기거나 촉진해보아 의심되는 경우 조직검사를 시행하였다.

조직검사에서 deciduosis로 확진된 산모에서 임신 전 자궁내막증 진단 여부, 임신 전후 수술 여부, 임신 전과 제왕절개술 후 2개월 이후 CA125 수치 변화, 수술 기간 사이의 간격과 관련되어 임상적 차이점을 조사하였으며, 통계학적인 분석은 SPSS 13.0 K for WINDOWS를 사용하여 t-test를 이용하였고 $p < 0.05$ 인 경우에 통계학적 유의성이 있는 것으로 판정하였다.

이전에 자궁내막증 기왕력이 없고 제왕절개술시 조직검사에서 deciduosis로 확진된 산모들 중 2008년 4월까지 외래 추적중인 환자는 외래차트를 확인하고 그렇지 않은 환자들은 전화연락을 통해 자궁내막증으로의 지속 여부를 확인하였다.

결 과

1990년 1월부터 2003년 12월까지 만삭임신으로 산과적 적응증에 의해 제왕절개술을 시행한 154명 중 94예 (94/154, 61%)에서 의심되는 병소가 있어 조직검사를 시행하였으며 66예 (66/94, 70.2%)에서 deciduosis로 확인되었다. 임신 중 ectopic decidua로 의심되었던 병소는 난소 (65/94, 69.1%), 난소와 자궁장막 (12/94, 12.8%), 자궁장막 (9/94, 9.6%), 복막 (2/94, 2.1%) 순이었다 (Figure 1).

조직학적으로 deciduosis로 확인된 66예 중 28예 (28/66, 42.4%)는 임신 전에 이미 자궁내막증으로 진단받아 다른 치료를 받았던 경력이 있던 여성이었고, 38예 (38/66, 57.6%)는 임신 전 자궁내막증으로 진단받지 않았던 경우였다 (Figure 2). 44예 (44/66, 66.7%)는 임신 전 제왕절개수술 (19/66, 28.8%) 및 산부인과적 다른 수술 (25/66, 37.9%)을 시행한 경우이었으며, 22예 (22/66, 33.3%)는 임신 전에 다른 수술 병력이 없는 여성들이었다. 조직학적으로 deciduosis로 확인된 여성 중에, 임신 전에 이미 자궁내막증으로 진단받았던 여성과 임신 전에 자궁내막증의 기왕력이 없었던 여성들간에 제왕절개술 전후 CA125 수치 사이에 통계학적인 차이는 없었다 (Table 1).

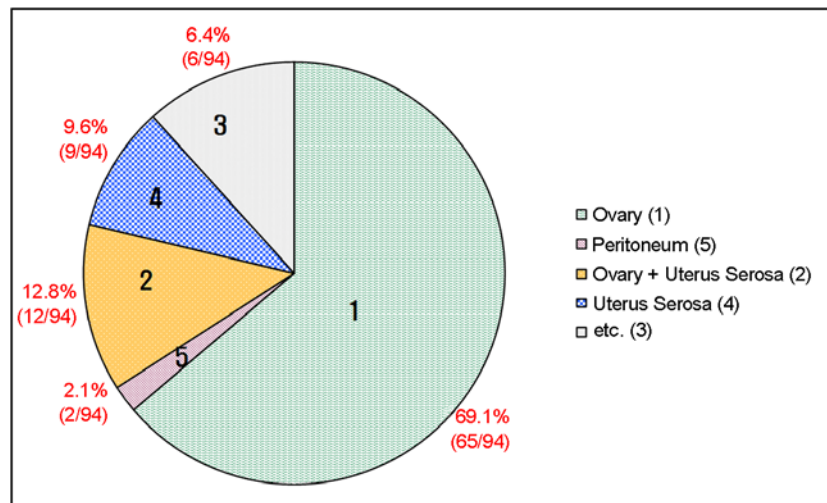


Figure 1. Suspicious lesions of ectopic decidua in various abdominal organs (Biopsies were done.) Ovary (65/94, 63.8%) is the most frequently involved organ and then uterine serosa, pelvic peritoneum showed decidualosis in following order.

Min-Joung Kim. The Prevalence of Deciduosis and the Relationship with Endometriosis. Korean J Reprod Med 2009.

Table 1. Manifestations of women with decidualosis during pregnancy with/without prior endometriosis history (mean ± SD)

	Past History of endometriosis		p-value
	Yes	No	
No (%)	28 (42.4%)	38 (57.6%)	
Age (yrs)	32.321±4.55	31.474±3.05	0.368
Preop. CA125 (U/ml)	55.96±99.70	18.34±9.93	0.142
Postop. CA125 (U/ml)	13.94±14.03	10.83±6.96	0.357

Min-Joung Kim. The Prevalence of Deciduosis and the Relationship with Endometriosis. Korean J Reprod Med 2009.

임신 전에 이미 자궁내막증으로 진단받았던 여성들은 만성골반통 (26.5%), 월경통 (24.5%), 천골통 (19.3%)을 주로 호소하였고 그의 성교통, 불임 등의 증상이 있었다. 제왕절개술 시행 시 decidualosis로 조직학적 확진을 받았으나 이전에 자궁내막증으로 진단받지는 않았던 여성들은 평소에 월경통 (31.4%)을 주로 호소하고 있었고 소수에서 성교통, 골반통, 요통, 두통 등이 있었다.

임신 중 ectopic decidua로 조직학적 확진을 받고 외래로 추적검사 중이던 여성 중에 6명이 자궁내막증으로 전자궁적출술을 시행받았다. 임신 전에 이미 자궁내막증 4기, 2기 (1996년 개정된 미국생식의

학회의 분류법에 의한 병기 분류)로 진단받았던 여성이 각각 2명, 1명이었고, 임신 전에 진단받지 않았던 3명의 경우는 임신 후 자궁내막증과 자궁근종과 같이 동반되어 전자궁적출술을 시행받았다. 임신 전에 자궁내막증의 기왕력이 없었던 여성들을 2008년 4월까지 추적분석 결과 13명이 제왕절개술 후 외래를 오지 않거나 한번 외래 방문하고 추적관찰되지 않았고 나머지 25명의 평균 외래 추적관찰 기간은 63.96개월이었다. 2008년 4월 현재 추적 결과 제왕절개술 시행 시 decidualosis로 조직학적 확진을 받았으나 자궁내막증 기왕력이 없었던 38명 중 20명은 연락처가 변경되어 통화가 불가능

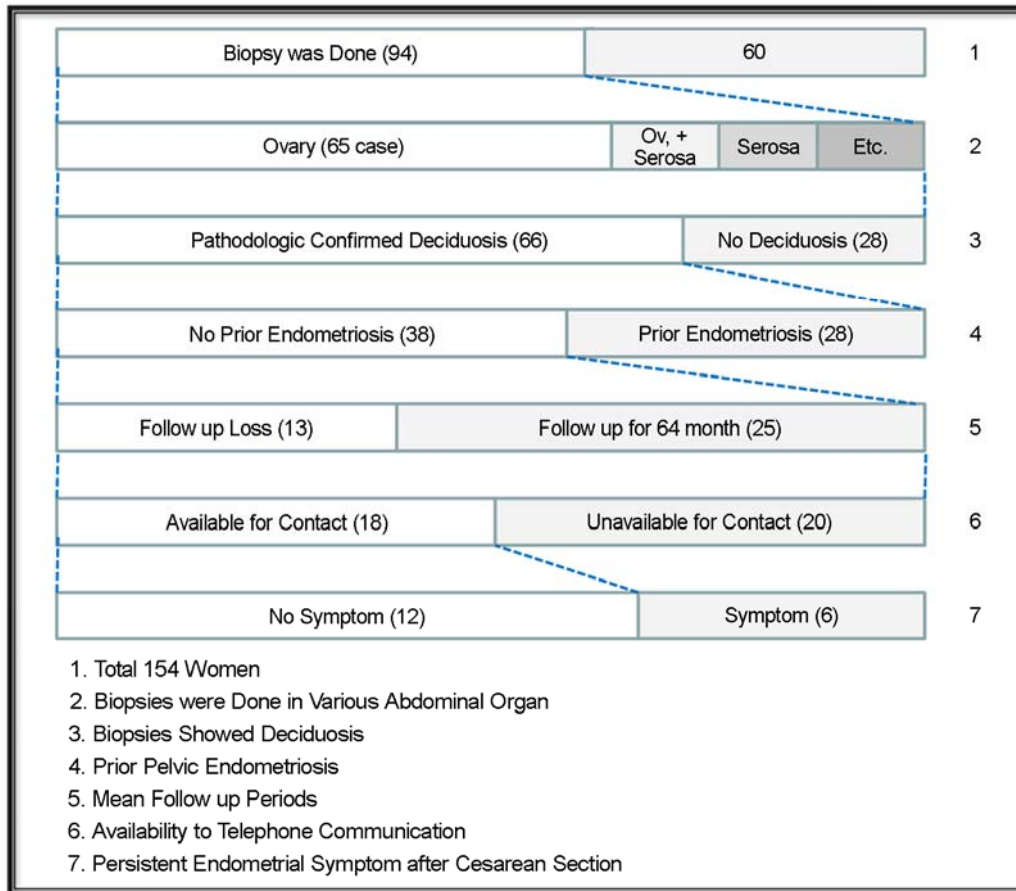


Figure 2. Schematic diagram. Ov.: ovary

Min-Joung Kim. The Prevalence of Deciduosis and the Relationship with Endometriosis. Korean J Reprod Med 2009.

하였고 12명은 수술 이후 다른 증상이나 특별한 치료 없이 지내고 있었다. 전자궁절제술을 포함하여 자궁내막증으로 치료받고 있는 경우가 5예 (전자궁절제술 3예)있었고, 만성적인 우하복부 통증이 있지만 다른 병원에서 진찰 결과 특별한 이상이 없다고 하여 보존적 치료만 하고 있는 경우가 1예 있었다 (Figure 2).

고 찰

Ectopic deciduas (deciduosis)는 임신 기간 동안 정상적 자궁내막이 임신에 적합하도록 변하는 과정으로 프로제스테론에 의해 유도된 이러한 변화는 정상적 자궁내막을 두껍게 하고 자궁내막 간질세포

를 이상발달 시킨다. Zaytsev 등은 과거 자궁내막증의 병력이 없는 10명의 환자에서 제왕절개술시 복강 내 서로 다른 부위에서 시행한 조직검사상 복강 중피세포하층 (submesothelial) 조직의 deciduosis를 확인하였고 이후 추적관찰상 자궁내막증이 발생하지 않음을 보고하였다. 2측, 임신 중 deciduosis는 생리적 현상으로 넓게 분포한 중피세포하층 세포의 형태, 독특한 결절, 또는 육안적으로 단단한 중피의 형태로 나타나는 자궁내막증과는 감별해야 한다고 하였다.

정상적인 deciduosis 세포는 일차적으로 프로제스테론 또는 난소와 태반호르몬의 영향으로 임신 중 자궁내막의 간질세포가 변형되어 나타나는 것이지만, 임신이 아닌 경우에도 전기적, 기계적, 화

학적 자극에 의해 실험 동물의 자궁에서 탈락막화 반응 (decidual reaction)을 확인할 수 있다.^{3,4} 난소의 ectopic decida는 임신하지 않은 폐경 전후기 환자에서 황체에서 분비된 프로게스테론 또는 프로게스테론 유사 물질에 의해 발생한 것이 보고되었으며, 황체가 없는 경우 부신 피질에서 분비된 프로게스테론 때문에 발생하는 것으로 보인다.⁵

Ectopic decida는 1864년 Walker에 의해 처음 보고된 이래로, 만삭 산모의 난소에서 90.5~100%에서 보고되었다.⁶⁻⁹ 난소, 자궁경부, 나팔관, 복막(peritoneum), 그물막(omentum), 횡경막, 간과 비장, 충수, 골반과 대동맥주위 림프절, 신장강(renal pelvis)과 폐 등과 같은 다양한 부위에 발생이 알려져 있으며, 육안적으로 확인된 복막의 deciduosis는 보고된 바가 적다.¹⁰⁻¹³ 육안적 소견은 명확하지 않으나, 0.2~2.0 cm의 황색, 회색, 갈색 또는 붉은 결절이 보고된 바 있으며,¹⁰⁻¹³ ectopic decida 세포는 바이멘틴(vimentin)에 면역반응을, 부분적으로 근육에 특이한 액틴(actin)과 데스민(desmin)에 양성반응을 나타낸다.¹⁴ Ectopic decida와 자궁내막증의 분포는 비슷하다.¹⁵ 본 연구에서도 임신 중 ectopic decida로 의심되었던 병소는 난소(65/94, 69.1%), 난소와 자궁장막(12/94, 12.8%), 자궁장막(9/94, 9.6%), 복막으로 일반적인 자궁내막증의 분포와 유사하였다.

Ectopic decida의 형성이 자궁내막증 또는 임신 시 독립적인 복강 내 간질의 프로게스테론에 대한 반응에 의한 것인지는 확실하지 않으며, 생리적 반응인지, 병적인 과정인지는 논란의 여지가 있다. Herr과 Israel은 만삭임신 시 난소에서 deciduosis 세포의 발생은 전형적으로 나타나는 일정한 현상이라고 보고하였다.^{7,8}

난소의 ectopic decida 육안적 소견은 독특한 양상을 보이거나 결절과 용종으로 보이며, 현미경적으로 탈락막화 반응은 특징적으로 중피 아래에 감염과 동반되어 단일 세포, 별개의 결절 또는 모여져서 자라는 모양으로 나타난다.^{7,8,16-18} 임신 기간 동안 난소의 종양이 급격하게 커지고 도플러 초음

파상이나 자기공명영상(MRI)상 악성의 형태를 띠어 진단적 수술을 시행한 결과 조직검사상 자궁내막종의 탈락막화였던 경우가 종종 있었다.^{19,20} 또한 대동맥주위와 골반 내 림프절에 ectopic decida는 림프종 또는 편평세포암종과 같은 악성 종양과 혼동될 수 있다.^{9,17,18} 본 연구에 포함된 여성들은 임신 기간 중 초음파상 림프종이나 난소에 악성 종양과 유사한 종양이 있었던 예는 없었다.

Ectopic decida와 자궁내막증이 유사한 부위에 호발되는 점에 있어 병적인 관계가 관련되어 있을 것으로 생각되지만, 모두 호르몬의 영향을 받고 있으며, 이전에 임상적으로 자궁내막증으로 알려진 환자에서 이후에 deciduosis로의 진행은 보고된 바가 없어 명확한 기전을 설명하기는 어렵다. 본 연구에서 deciduosis가 확인된 66예 중 28예(28/66, 42.4%)만이 임신 전에 자궁내막증으로 진단받아 다른 치료를 받았던 경력이 있던 여성이었고, 38예(38/66, 57.6%)는 임신 전 자궁내막증으로 진단받지 않았던 경우였으며 이전의 자궁내막증 기왕력과 이들 군간의 나이, 제왕절개술 전후 CA125간의 통계학적 차이는 없었다. 임신 중 나타나는 deciduosis가 임신 전 자궁내막증으로 진단받아 다른 치료를 받고 있던 군과 자궁내막증의 기왕력이 없었던 군을 비교 시 통계적으로 의미 있게 차이가 없어, 임신 중 발생하는 호르몬의 영향을 받은 생리적 현상으로 생각될 수 있었다. 일반적으로 자궁내막증의 유병율은 5~18%로 알려져 있는데,²¹ 본 연구에서는 이전에 자궁내막증으로 치료를 받았었던 또는 현재 받고 있는 여성들이 임신하게 되어 연구대상에 포함되어 자궁내막증의 기왕력이 42.4%까지 높아지게 된 것으로 추정된다.

Ectopic decida는 대부분 우연히 발견되지만 가끔 질출혈,²² 충수염과 비슷한 복통,^{2,14,23} 임신 제 3삼분기, 진통 중 또는 분만 후 심각한 대량 출혈,²⁴ 물콩팥증과 혈뇨와 공기가슴증 등과 동반될 수 있다.^{25,26}

본 연구에서 외래 추적검사를 지속해온 일부 여성에서 임신 전에 자궁내막증으로 진단받지 않았

지만 임신 중 deciduosis로 진단받고 이후 자궁내막증으로 지속되어 결국 전자궁적출술을 시행한 경우가 3예 있었다. 그러나 3예 모두 평소에 월경통과 성교통을 호소해 오던 여성이어서 원래 자궁내막증이 있었지만 임신 전에 진단을 받지 못했을 가능성이 크다. 임신 중에 deciduosis로 조직학적 확진을 받았지만 자궁내막증의 기왕력이 없었던 38명을 대상으로 2008년 4월 전화연락을 시도한 결과 통화 가능했던 18명중 전자궁적출술을 시행한 3명을 제외하고 2명만이 수술 후 지속적으로 자궁내막증 치료를 받아왔고 1명은 만성적으로 하복부 통증을 호소했다. 나머지 12명 (12/18, 66.6%)은 다른 증상이 없어 특별한 치료 없이 지내고 있었다.

Ectopic decidua는 내인적인 프로제스테론 요소에 대한 표면 체강 간질의 반응에 의한 활동성이며 생리적 과정으로 생각된다. 연구에 포함된 모든 환자가 가임력이 확인된 산모이었고, 임신이 deciduosis에 있어 중요한 호르몬 변화에 영향을 주었을 것으로 생각된다.

본 연구는 연구대상의 수가 적고 대상자의 무작위추출이 불완전하며 추적관찰 기간 동안 많은 예에서 추적이 안되었던 제한점이 있지만 제왕절개술 이후 deciduosis가 있었던 여성에서의 자궁내막증 발생 여부를 1990년부터 2008년까지 장기적으로 분석해 보았다는 사실이 고무적이다. 이상과 같은 연구 결과로 제왕절개 시 발견되는 deciduosis는 대부분 생리적인 것이고 분만 후에 감소할 것으로 사료되지만, 향후 자궁내막증의 발생에 있어서 상호 연관성은 더 많은 연구가 계속되어야 할 것이다.

참 고 문 헌

- Ashraf M, Boyd CB, Beresford WA. Ectopic decidual cell reaction in paraaortic and pelvic lymph nodes in the presence of cervical squamous cell carcinoma during pregnancy. *J Surg Oncol* 1984; 26: 6-8.
- Zaytsev P, Taxy JB. Pregnancy-associated ectopic decidua. *Am J Surg Pathol* 1987; 11: 526-30.
- Hetherington CM. Induction of deciduomata in the mouse by carbon dioxide. *Nature* 1968; 219: 863-4.
- Schneider V. Ectopic decidual reaction of the uterine cervix. *Acta Cytolog* 1981; 25: 616-21.
- Orr CJB. Deciduosis of the cervix manifesting as antepartum hemorrhage and simulating carcinoma. *Am J Obstet Gynecol* 1961; 82: 884-6.
- Schneider V, Barnes LA. Ectopic decidual reaction of the uterine cervix. Frequency and cytologic presentation. *Acta Cytol* 1981; 25: 616-21.
- Herr J. Decidual cells in the human ovary at term. *Am J Anat* 1978; 152: 7-28.
- Israel L. The ovary at term: decidua-like reaction and surface cell proliferation. *Obstet Gynecol* 1954; 3: 339-407.
- Debbie C, Sharon H, Sathima N. Ectopic deciduas of pelvic lymph nodes: a potential diagnostic pitfall. *Arch Pathol Lab Med* 2005; 129: 117-20.
- Shaw W. The distribution and significance of ectopic decidual cells. *J Obstet Gynaecol Br Emp* 1927; 34: 28-39.
- Tang LC, Cheung MYW. Intraperitoneal bleeding from ectopic decidua following hormonal contraception. Case report. *Br J Obstet Gynecol* 1985; 92: 102-3.
- O'Sullivan D, Heffernan CK. Deciduosis peritonei in pregnancy. Report of two cases respectively simulating carcinoma and tuberculosis. *J Obstet Gynaecol Br Emp* 1960; 67: 1013-6.
- Kwan D, Pang LSC. Deciduosis peritonei. *J Obstet Gynaecol* 1964; 1: 804-6.
- Suster S, Moran CA. Deciduosis of the appendix. *Am J Gastroenterol* 1990; 85: 841-5.
- Winkelstein CE. Decidua in pelvic lymph nodes. *Obstet Gynecol* 1967; 29: 824-7.
- Hofbauer J. Decidual formation on the peritoneal surface of the gravid uterus. *Am J Obstet Gynecol* 1929; 17: 603-12.
- Rewell RE. Extra-uterine decidua. *J Pathol* 1971; 105: 219-22.
- Yoonessi M. Benign glandular elements and decidual reaction in retroperitoneal lymph nodes. *J Sur Oncol* 1982; 19: 81-6.
- Piccinni DJ, Spitale LS, Cabalier LR, Dionisio de Cabalier ME. Decidua in the peritoneal surface mimicking metastatic nodules: findings during cesarean section. *Rev Fac Cien Med Univ Nac Cordoba* 2002; 59: 113-6.
- Malpica A, Deavers MT, Shahab I. Gross deciduosis peritonei obstructing labor: a case report and review of the literature. *Int*

- J Gynecol Pathol 2002; 21: 273-5.
21. Moen MH. Endometriosis in women at interval sterilization. Acta Obstet Gynecol Scand 1987; 66: 451-3.
22. Schneider V, Barnes LA. Ectopic decidual reaction of the uterine cervix. Frequency of cytologic presentation. Acta Cytol 1981; 25: 616-21.
23. Hulme-Moir I, Poss MS. A case of early postpartum abdominal pain due to hemorrhagic decidualis peritonei. J Obstet Gynecol Br Cwlth 1969; 76: 746-9.
24. Richter MA, Choudhrey A, Barton JJ, Merrick RE. Bleeding ectopic decidual as a cause of intra-abdominal hemorrhage, A case report. J Reprod Med 1983; 28: 430-2.
25. Bettinger HF. Ectopic decidual in the renal pelvis. J Pathol Bacteriol 1947; 59: 686-97.
26. Flider DB, Moran CA, Travis WD, Koss MN, Mark EJ. Pleuropulmonary endometriosis and pulmonary ectopic decidualosis: a clinicopathologic and immunohistochemical study of 10 cases with emphasis on diagnostic pitfalls. Hum Pathol 1998; 29: 1495-503.

= 국문초록 =

목적: 임신 능이 확인된 가임 여성에서 다능성 세포가 화생되거나 이전에 존재하던 골반 내 자궁내막증으로부터 발생하는 decidualosis의 발생빈도와 분포, 자궁내막증과의 관계를 알아보려고 하였다.

연구방법: 1990년 1월부터 2003년 12월까지 만삭임신에 이른 154명에서 제왕절개술시 의심되는 병변에서 조직검사를 시행하여 decidualosis의 빈도를 조사하였다.

결과: 여러 다른 장기의 ectopic deciduala는 94명 (94/154, 61%)에서 조사되었고, 이 중 66명 (66/94, 70.2%)에서 조직검사상 decidualosis로 진단되었다. 발생빈도는 난소 (65/94, 69.1%), 난소와 자궁장막 (12/94, 12.8%), 자궁장막 (9/94, 9.6%), 복막 (2/94, 2.1%) 순이었다. 이 중 27예 (27/66, 40.9%)는 임신 전에 이미 자궁내막증으로 진단받아 다른 치료를 받았던 경력이 있던 여성이었고, 39예 (39/66, 59.1%)는 임신 전 자궁내막증으로 진단받지 않았던 경우였다. 임신 중에 decidualosis로 조직학적 확진을 받았지만 자궁내막증의 기왕력이 없었던 38명을 대상으로 2008년 4월 전화연락을 시도한 결과 통화 가능했던 18명 중 12명 (66.6%)이 다른 증상이 없어 특별한 치료 없이 지내고 있었다.

결론: 본 연구에서 임신 시 조직학적으로 decidualosis가 확인된 대부분의 경우 자궁내막증으로의 진행은 없었다.

중심단어: Decidualosis, 자궁내막증, 임신, 제왕절개술
