

## 폐경기 호르몬 치료 중 발생한 악성 흑색종 1례

서울대학교 의과대학 산부인과학교실<sup>1</sup>, 서울대학교 의학연구원 인구의학연구소<sup>2</sup>

성중엽<sup>1</sup> · 김 훈<sup>1</sup> · 김용진<sup>1</sup> · 구승엽<sup>1,2\*</sup> · 김석현<sup>1,2</sup> · 최영민<sup>1,2</sup> · 김정구<sup>1</sup> · 문신용<sup>1,2</sup>

### A Case of Malignant Melanoma During Hormone Therapy

Jung Yeob Sung<sup>1</sup>, Hoon Kim<sup>1</sup>, Yong Jin Kim<sup>1</sup>, Seung Yup Ku<sup>1,2\*</sup>, Seok Hyun Kim<sup>1,2</sup>,  
Young Min Choi<sup>1,2</sup>, Jung Gu Kim<sup>1</sup>, Shin Yong Moon<sup>1,2</sup>

<sup>1</sup>Department of Obstetrics and Gynecology, College of Medicine, <sup>2</sup>Institute of Reproductive Medicine and Population, Medical Research Center, Seoul National University, Seoul, Korea

Over the last several decades, the incidence of malignant melanoma has been increasing rapidly. The annual incidence rates have increased approximately 3~7% in Caucasian population. The rate of increase is highest in perimenopausal period in women. The relationship between risk of melanoma and female hormone is still unclear. The safety of hormone therapy for the melanoma patients is not known. We experienced a case of melanoma in whom underwent hormone therapy for 10 years. We report this case with a brief review of literature.

[Korean. J. Reprod. Med. 2009; 36(3): 225-230.]

**Key Words:** Malignant melanoma, Hormone therapy, Estrogen, Menopause

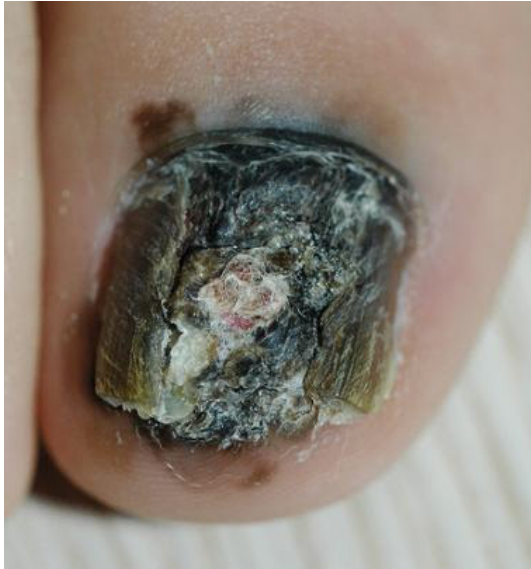악성 흑색종의 유병률은 지속적으로 증가하고 있다. 지역 및 연구에 따라 차이를 보이나, 미국, 유럽의 역학 연구 및 암 통계에 따르면, 그 증가율은 매년 약 3~7%로 보고되고 있다. 비록 우리나라를 비롯한 동양권에는 드물게 발생하는 것으로 알려져 아직 정확한 유병률 및 위험도 등에 대한 연구는 없는 상태이나, 세계적으로 유병률이 증가하는 추세이고, 진행된 악성 흑색종은 그 예후가 매우 불량하기 때문에, 이에 대한 관심을 가질 필요가 있다.

여성에서 흑색종의 유병률은 사춘기 이후부터 증가하여 폐경전후기에 가장 높은 증가율을 보인다. 최근 호르몬 치료에 대한 관심이 높아지고, 호르몬 치료의 기회의 창 효과 (window of opportunity

effect)가 알려지면서 호르몬 치료의 시기도 앞당겨지는 경향을 보이고 있는데, 이 시기는 흑색종의 증가율이 가장 높은 시기이다.

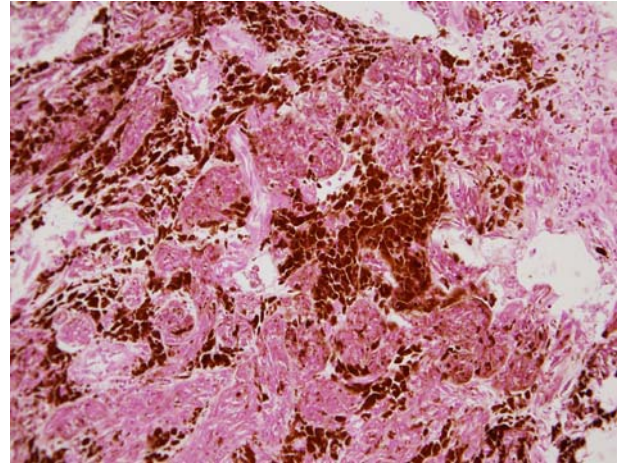
여성에서 가임기에 흑색종 유병률이 증가하고, 임신 혹은 경구 피임제 복용 시 피부에 색소 침착이 일어나는 현상 등에 비추어 악성 흑색종과 여성 호르몬과의 관련성이 대두되었으나, 아직 그 관계는 명확하지 않은 상태이며, 흑색종 환자에 대한 호르몬 치료의 안전성 역시 입증되지 않은 상태이다. 흑색종 환자는 계속해서 늘어나는 추세로, 향후 호르몬 치료를 필요로 하는 흑색종 환자도 늘어날 것으로 예상된다. 저자들은 55세부터 지속적 황체호르몬 병합요법을 이용한 에스트로겐 보충요법 및 티볼론 제제로 호르몬 치료를 받은 65세 여성에서 발생한 악성 흑색종 1례를 경험하여, 이를 문헌고찰과 함께 보고하는 바이다.

주관책임자: 구승엽, 우) 110-744 서울특별시 종로구 연건동 28, 서울대학교 의과대학 산부인과학교실  
Tel: (02) 2072-1971, Fax: (02) 762-3599  
e-mail: jyhsyk@snu.ac.kr



**Figure 1.** Right big toe of patient shows melanochia with pigmentation on nail fold and subungual area. Onycholysis combined.

*Jung Yeob Sung. A Case of Malignant Melanoma During Hormone Therapy. Korean J Reprod Med 2009.*



**Figure 2.** Microscopic finding of malignant melanoma. Atypical spindle shaped, nodular subtype melanocytes and prominent nucleoli containing melanin pigment were seen (H&E,  $\times 200$ ).

*Jung Yeob Sung. A Case of Malignant Melanoma During Hormone Therapy. Korean J Reprod Med 2009.*

## 증 례

환 자: 김 OO, 65세

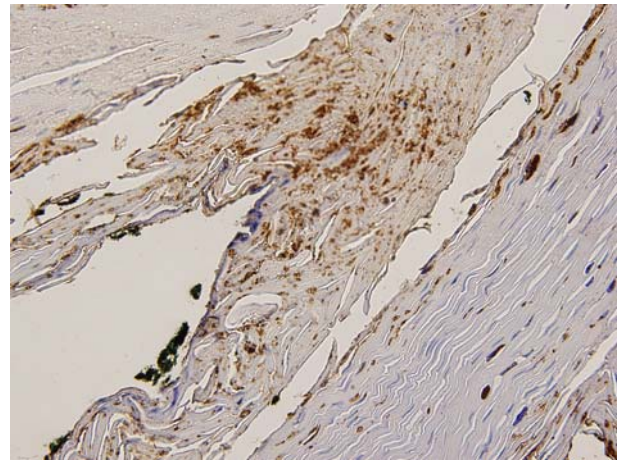
주 소: 호르몬 치료에 대해 상담 위해 방문

산과력: 2-0-0-2

월경력: 52세에 폐경됨.

현병력: 환자는 55세부터 지속적 황체호르몬 병합요법을 이용한 에스트로겐 보충요법 (daily conjugated equine estrogen 0.625 mg, medroxyprogesterone acetate 2.5 mg)을 시작하였고, 6년 전부터 티볼론 제제로 변경하여 유지 중으로 혈관 운동 증상 및 비뇨 생식기계 증상은 없는 상태였다.

2년 전 우측 엄지발톱이 깨지고 분비물이 나는 증상이 있었으나, 다른 치료 없이 경과 관찰하였다. 이후 병변이 점점 커져 3개월 전 피부과 방문하였다 (Figure 1). 조직 검사를 시행하였고, 악성 흑색종으로 진단되었다. 추가로 시행한 흉부 단순 촬영 및 족부 단순 촬영, 복부 및 골반 컴퓨터 단층 촬영, 전신 양전자 방출 단층 촬영을 시행하였고, 전



**Figure 3.** The result of immunostaining for S-100 is positive ( $\times 40$ ).

*Jung Yeob Sung. A Case of Malignant Melanoma During Hormone Therapy. Korean J Reprod Med 2009.*

이 병변은 없는 상태로 정상이었다. 환자는 우측 발가락의 병변에 대해 광범위 절제술을 시행 받았다. 병리 조직 검사 및 면역 조직 화학 염색을 시행하였고, 악성 흑색종에 합당한 소견이었다 (Figure 2, 3). 병변이 망상진피까지 침윤하고 있어 수술 후 추가 치료로 고용량의 인터페론을 한 주기 투여 받

은 상태였다.

과거력: 40세에 고혈압 진단 받은 후, aspirin, telmisartan, hydrochlorothiazide을 복용 중이었고, 42세에 치질 수술, 52세에 양안 백내장 수술을 시행 받았다.

이학적 소견: 환자의 의식 및 전신 상태는 양호하였고, 체질량지수는 23.3이었다.

검사 소견: 고용량의 인터페론 투여 후 시행한 간 기능 검사 결과 AST, ALT 수치가 각각 5 IU/L, 122 IU/L로 상승 소견을 보였으나, 내원 전 다시 시행한 검사 결과 30 IU/L, 42 IU/L로 호전된 상태였다. 혈중 총 콜레스테롤, 중성지방은 각각 188 mg/dl, 48 mg/dl로 정상 소견이었으나, HDL 콜레스테롤은 44 mg/dl로 약간 감소한 상태였다. 그 외 혈당, 신기능 및 전해질 검사는 모두 정상이었으며, 자궁 경부 세포 검사도 정상이었다.

DEXA를 이용하여 측정한 골밀도 검사 결과 정상이었으며, 1년 전 시행한 검사 결과와 별 차이를 보이지 않았다. 유방촬영술 결과 정상이었다.

향후 치료 계획: 복용 중인 티볼론 제제는 중단하기로 하였다. 향후 혈관 운동 증상이 생기는 경우 가바펜틴, 파록세틴 등의 비 호르몬 제제 사용을 고려하기로 하였다.

## 고 찰

악성 흑색종은 멜라닌 세포로부터 발생하는 악성 종양으로, 그 유병률은 계속해서 증가하고 있다. 2008년 미국 암 통계에 따르면, 전체 암 중 일곱 번째로 호발하며, 2004년 통계보다 약 7,000명이 증가된 62,480명이 보고되었다.<sup>1</sup> 그 유병률은 계속 증가하는 추세로, 지역 및 연구에 따라 차이를 보이지만, 매년 약 3~7% 정도의 증가율을 보이고 있다.<sup>2</sup> 국내 자료는 불충분한 상태이나, 사망 원인 통계에 따르면, 피부의 악성 흑색종에 의한 사망률은 2000년 100,000명당 0.2명, 2007년에는 0.4명이었다.

악성 흑색종의 위험인자로 자외선에의 노출이

대표적이며, CDKN2A, CDK4 유전자가 연관된 것으로 알려져 있다. 흑색종 환자의 약 10%에서 가족력을 찾아 볼 수 있으며, 그 외 연령, 인종, 이형성 모반과 같은 전구 병변의 크기 및 개수에 따라 유병률에 차이를 보인다.<sup>3,4</sup>

남성의 경우 흑색종의 유병률은 연령에 따라 지속적으로 증가하지만, 여성의 경우 사춘기 이후부터 빠르게 증가하여, 폐경기 이후에는 그 증가율이 감소한다.<sup>5,6</sup> 또한 임신한 여성 혹은 경구 피임제를 복용하는 여성에서 피부에 색소 침착현상이 나타나기도 하는데,<sup>7</sup> 이러한 점에 비추어 볼 때, 악성 흑색종과 여성 호르몬 사이에 관련성이 있을 가능성이 있다.

1970년대에 인간 흑색종 세포에서 에스트로겐 수용체가 발견되었으나,<sup>8</sup> 특이성이 없어 생물학적인 의의를 찾아 볼 수 없었다.<sup>9</sup> 이후 69명의 흑색종 환자를 대상으로 시행한 다른 연구에선, 오직 2명의 흑색종 환자에서만 에스트로겐 수용체를 확인할 수 있었고, 그 염색 정도도 매우 불량하였다.<sup>10</sup>

Snell 등은 흑색종 세포에 에스트로겐을 투여하였을 때, 멜라닌 색소의 양이 증가하는 것을 발견하여, 이를 통해 임신 혹은 경구 피임제 복용 시 피부에 색소 침착이 생기는 것을 설명하였다.<sup>6</sup> 하지만, 이러한 색소 침착은 흑색종 세포의 색소 형성 기능의 자극에 의한 것이지, 흑색종 자체의 증식에 의한 것이 아니었으며,<sup>11</sup> 햄스터의 흑색종 세포를 대상으로 한 연구에서도 에스트로겐이 흑색종 세포의 증식력에 변화를 일으키지 않았고, 일부에서는 오히려 흑색종의 성장을 억제시키는 것이 발견되었다.<sup>12</sup>

여성 호르몬과 악성 흑색종의 관련성을 연구한 역학 연구로, Palmer 등은 1992년도에 615명의 흑색종 환자와, 2107명의 대조군을 대상으로 환자 대조군 연구를 시행하였으나, 경구 피임제 복용과 흑색종 사이에 연관성을 찾을 수 없었다. 일부 진행된 흑색종 환자군에서 경구 피임제를 복용한 환자의 경우, 그렇지 않은 경우에 비해 상대 위험도 1.5로 유의성이 나타났으나, 두 변수 사이에 양-반응

관계를 확인할 수 없었고, 선택 치우침 (selection bias)이 작용한 것으로 생각되었다.<sup>13</sup> Feskanich 등은 Nurses' Health Study와 Nurses' Health Study II, 두 개의 대규모 코호트를 대상으로 연구를 시행하였으나, 피임제 복용력과 흑색종과의 관련성은 찾을 수 없었다. 다만, 현재 피임제를 복용 중인 여성에서 흑색종이 증가하는 경향을 보였는데, 이 연구는 호르몬을 복용하는 동안에 태양 광선에의 노출 정도를 반영하지 못한 한계점이 있었으며, 경구 피임제를 복용하는 환자군은 의사의 검진 기회가 상대적으로 많아 검출 치우침 (detection bias)이 작용한 것으로 생각되었다. 그리고 폐경 전 여성을 대상으로 하였으므로 폐경 후 호르몬 치료와의 관계는 알 수 없었다.<sup>14</sup> Karagase 등은 2002년에 이전에 발표되었던 10개의 환자 대조군 연구를 포함하여, 2391명의 환자 및 3199명의 대조군을 대상으로 메타분석을 시행하였는데, 경구 피임제를 복용하지 않거나 1년 미만으로 복용한 군과, 1년 이상 복용한 군으로 나누어 분석을 하였을 때, 악성 흑색종과 경구 피임제 복용은 관련성이 없음을 보고하였다.<sup>15</sup>

폐경 후 호르몬 치료를 다룬 연구로, Lea 등은 2006년도에 318명의 흑색종 환자와, 395명의 대조군 환자를 대상으로 경구 피임제 복용 및 폐경기 호르몬 치료에 대한 환자 대조군 연구를 시행하였고, 경구 피임제 복용이나, 호르몬 치료는 흑색종의 위험성을 증가시키지 않는다고 보고하였다.<sup>16</sup> Mackie 등은 초기 악성 흑색종으로 수술 받은 환자를 대상으로 호르몬 치료 여부에 따른 결과를 연구하였는데, 총 206명의 흑색종 환자 중 호르몬 치료를 받은 군의 경우 83명 중 1명이 흑색종으로 사망하였고, 호르몬 치료를 받지 않은 군의 경우 123명 중 22명이 흑색종으로 사망하여, 흑색종 환자에게 호르몬 치료를 시행해도 예후에는 차이가 없다고 보고하였다.<sup>17</sup>

대부분의 연구가 후향적 역학 연구로 밖에 이루어 질 수 없어서 다인성 질환인 악성 흑색종을 다루는데 불리한 면이 있었으며, 시행된 일부 코호트 연구의 경우에도 흑색종의 발병에 영향을 줄 수 있

는, 태양 광선에의 노출 정도 및 개인의 피부 과민성 등을 통제하지 못해 일관된 결과를 보이지 못하였다.

이상의 결과를 살펴 볼 때, 여성 호르몬과 악성 흑색종의 관련성은 여성에서 가임기에 유병률의 증가가 일어난다는 점을 제외하면, 대부분의 연구에서 부정적인 결과를 보였으며, 가임기와 폐경기의 유병률 변화를 여성 호르몬 한가지로만 설명하기에는 무리가 있을 것으로 생각된다.

비록 여성 호르몬과 악성 흑색종의 관련성이 미미하다고 생각되지만, 흑색종 환자를 대상으로 시행하는 호르몬 치료의 안전성도 아직은 명확하지 않은 상태이다. 또한 대부분의 연구가 피부 악성 흑색종을 대상으로 하고 있어, 말단 흑자 흑색종이 호발하는 우리나라에 적용하기는 무리가 있을 것이다.

따라서 흑색종 환자가 폐경기 증상을 호소할 때, 호르몬 치료를 할 것인지 신중하게 생각해야 한다. 증례의 경우, 악성 흑색종으로 진단 및 수술을 받은 지 3개월 밖에 되지 않았고, 현재 추가 치료 중인 상태로, 복용 중이었던 티볼론 제제는 중단하기로 하였고, 이후 혈관 운동 증상이 생기는 경우가 바펜틴이나 파록세틴과 같은 비 호르몬 제제를 사용해 보기로 하였다.

증례의 경우 흑색종 진단 시 환자는 티볼론 제제를 복용하고 있던 상태로, 티볼론 제제는 조직에 따라 나타내는 효과가 다르며, 유방암이나 자궁내막암과 같은 에스트로겐 의존적인 질환을 앓거나 위험이 있는 경우, 약물사용에 신중할 것을 권고하고 있다. 하지만, 실제로 티볼론 제제가 멜라닌 세포에서 어떤 작용을 하는지는 아직 알려지지 않은 상태이며, 흑색종과의 연관성에 대한 연구도 없는 상태였다. Kalogirou 등은 폐경여성을 대상으로 티볼론 제제 복용 전후 피부 조직의 변화를 살펴본데, 티볼론을 복용한 군에서 표피의 두께가 약간 증가한 것 외에 다른 변화를 보이지 않았다고 보고하였으며, 표피 두께의 변화도 통계적으로 유의하지 않았다.<sup>18</sup>

Durvasula 등은 흑색종 환자를 대상으로 호르몬 치료를 시행할 때, 완전 관해가 있는 후 적어도 2년이 지난 후 시작할 것을 제안하였는데, 이는 대부분의 재발이 2년 사이에 일어난다는 점을 고려한 것이었다.<sup>19</sup> 하지만 2년 이후에도 흑색종의 재발 가능성이 있기 때문에, 환자의 상태에 대해 충분히 검토를 시행하고 호르몬 치료 여부를 결정해야 할 것이며, 호르몬 치료가 필요한 경우, 이러한 점에 대한 환자의 충분한 이해를 얻은 후 시행해야 할 것이다.

악성 흑색종은 조기 진단이 매우 중요하여, 초기에 수술적으로 완전히 절제한 경우 5년 생존율이 80% 이상으로, 대부분 완치가 가능하다. 하지만 전이된 흑색종의 경우 적절한 치료 방법이 없는 상태이며, 그 예후도 불량하다. 이 점이 세계적으로 대두되어, 악성 흑색종 조기 발견을 위한 프로그램도 개발되고 있다. 흑색종이 호발하는 시기인 폐경전 후기에 들어선 여성을 검진할 때, 환자의 손과 발 및 피부에 대한 검진을 시행하는 것이 흑색종의 조기 발견에 도움을 줄 수 있으리라 생각된다.

## 참 고 문 헌

1. Jemal A, Siegel R, Ward E, Hao Y, Xu J, Murray T, et al. Cancer statistics, 2008. *A cancer journal for clinicians* 2008; 58: 71-96.
2. Marks R. Epidemiology of melanoma. *Clin Exp Dermatol* 2000; 25: 459-63.
3. Bressac-de-Paillerets B, Avril MF, Chompret A, Demenais F. Genetic and environmental factors in cutaneous malignant melanoma. *Biochimie* 2002; 84: 67-74.
4. Nicholas K. Genetics of melanoma predisposition. *Oncogene* 2003; 22: 3053-62.
5. Osterlind A, Tucker MA, Stone BJ, Jensen OM. The Danish case-control study of cutaneous malignant melanoma. III. Hormonal and reproductive factors in women. *Int J Cancer* 1988; 42: 821-4.
6. Boyle P, Robertson C. Age-period-cohort modeling of malignant melanoma in Scotland : epidemiologic implications. *Am J Epidemiol* 1987; 125: 766.
7. Snell RS, Bischitz PG. The effect of large doses of estrogen and progesterone on melanin pigmentation. *J invest Dermatol* 1960; 35: 73-82.
8. Fisher RI, Neifeld JP, Lippman ME. Oestrogen receptors in human malignant melanoma. *Lancet* 1976; 2: 337-9.
9. Chaudhuri PK, Walker MJ, Briele HA, Beattie CW, Gupta TK. Incidence of estrogen receptors in benign nevi and human malignant melanoma. *JAMA* 1980; 244: 791-3.
10. Miller JG, Gee J, Price A, Garbe C, Wagner M, Mac Neil S. Investigation of oestrogen receptors, sex steroids and soluble adhesion molecules in the progression of malignant melanoma. *Melanoma Res* 1997; 7: 197-208.
11. Sanchez NP, Pathak M, Sato S, Fitzpatrick TB, Sanchez JL, Mihm Mc jr. Melasma: a clinical, light microscopic, ultrastructural, and immunofluorescence study. *J Am Acad Dermatol* 1981; 4: 698-710.
12. Bertrand G. Melanotic adenocarcinoma of the uterus. *Neuroendocrine tumor of the uterus. Ann pathol* 1988; 9: 295-304.
13. Palmer HR, Rosenberg L, Strom BL, Harlap S, Zaubler AG, Warchauer ME, et al. Oral contraceptive use and risk of cutaneous malignant melanoma. *Cancer Causes Control* 1992; 3: 547-54.
14. Feskanich D, Hunter DJ, Willett WC, Spiegelman D, Stampfer MJ, Speizer FE, et al. Oral contraceptive use and risk of melanoma in premenopausal women. *Br J Cancer* 1999; 81: 918-23.
15. Lea CS, Holly EA, Hartge P, Lee JS, Guerry D 4<sup>th</sup>, Elder DE, et al. Reproductive risk factors for cutaneous melanoma in women: a case-control study. *Am J Epidemiol* 2007; 165: 505-13.
16. Karagas MR, Stukel TA, Dykes J, Miglionico J, Greene MA, Carey M, et al. A pooled analysis of 10 case-control studies of melanoma and oral contraceptive use. *Br J Cancer* 2002; 86: 1085-92.
17. Mackie RM, Bray CA. Hormone replacement therapy after surgery for stage 1 or 2 cutaneous melanoma. *Br J cancer* 2004; 90: 770-2.
18. Kalogirou D, Aroni K, Kalogirou O, Antoniou G, Botsis D, Kontoravdis A. Histological changes induced by tibolone and estrogen/glucocorticoid on aging skin. *Int J Fertil Womens Med.* 2000; 45: 273-8.
19. Durvasula R, Ahmed SM, Vashisht A, Studd JW. Hormone replacement therapy and malignant melanoma: to prescribe or not to prescribe? *Climacteric* 2002; 5: 197-200.

---

= 국문초록 =

악성 흑색종의 유병률은 계속 증가하고 있는데, 미국 및 유럽의 역학조사에 따르면, 그 증가율은 매년 3~7% 정도로 보고되고 있다. 여성에서 악성 흑색종의 유병률은 호르몬 치료를 시작하는 폐경전후기에 그 증가율이 가장 높다. 악성 흑색종과 여성 호르몬사이의 관련성에 관한 여러 연구가 있었으나, 아직 그 관계는 불명확한 상태이다. 또한 흑색종 환자에 대한 호르몬 치료의 안전성 역시 입증되지 않은 상태이다. 저자들은 55세부터 지속적 황체호르몬 병합 요법을 통한 에스트로겐 보충요법 및 티볼론 제제로 호르몬 치료를 받은 65세 여성에서 발생한 악성 흑색종 1례를 경험하여, 이를 문헌고찰과 함께 보고하는 바이다.

**중심단어:** 악성 흑색종, 호르몬 치료, 에스트로겐, 폐경

---