

葛根이 좌골신경 손상 흰쥐의 후지 근육위축에 미치는 영향

장승욱 · 김연섭*

경원대학교 한의과대학 해부경혈학교실

Effect of *Puerariae Radix* on Hind Limb Muscle Atrophy of Sciatic Nerve Transected Rats

Sung Wook Jang, Youn Sub Kim*

Department of Anatomy-Pointlogy, College of Oriental Medicine, Kyungwon University

This study evaluated the effects of *Puerariae Radix* on the skeletal muscle atrophy. Muscle atrophy was induced by the sciatic nerve transection in Sprague-Dawley rats, then aqueous-extract of *Puerariae Radix* was administered for 12 days. Muscle wet weight was measured in soleus, plantaris, and medial gastrocnemius. Muscle fiber type was classified by MHCf immunohistochemistry. Muscle fiber type proportion and cross section area of muscle fiber also was observed in medial gastrocnemius. Bax and Bcl-2 expressions in medial gastrocnemius of the damaged hind limb were evaluated with immunohistochemistry. The results are as follows; *Puerariae Radix* attenuated muscle atrophy in soleus of the sciatic nerve transected rats, but there was statistic significance. *Puerariae Radix* attenuated significantly atrophy in plantaris at 12 days and in medial gastrocnemius at 8 days and 12 days. *Puerariae Radix* improved histology of the atrophic changes and increased significantly cross section areas of type-I and type-II muscle fibers in medial gastrocnemius of the sciatic nerve transected rats. *Puerariae Radix* did not affect to muscle fiber type proportion in medial gastrocnemius of the sciatic nerve transected rats. *Puerariae Radix* attenuated significantly Bax positive nuclei but did not affect to Bcl-2 positive muscle fibers in medial gastrocnemius of the sciatic nerve transected rats. According to above results, *Puerariae Radix* may have an anti-atrophy effect on the denervated skeletal muscle through anti-apoptotic effects on muscle fibers.

Key words : *Puerariae Radix*, soleus, plantaris, MHCf, Bax, Bcl-2

서 론

葛根은 콩과에 속한 다년생 藤本인 葛 (Pueraria thunbergiana Benth.)의 뿌리를 건조한 것으로 味는 甘辛하며, 發散透表, 解肌除熱하는 효능과 生津止渴하는 효능이 있다고 하였다.¹⁻³⁾ 최근에 葛根의 효능에 대한 연구보고들에 의하면, 葛根의 isoflavonoid 성분들이 reactive oxygen species (ROS)를 제거하는 우수한 항산화 효능을 가지고 있으며, 이러한 항산화 효능에 의하여 세포자연사를 억제한다고 하였다.^{4,6)} 葛根의 항산화 작용에 대해서는 본 교실에서도 nitric oxide 손상에 의한 BV-2 미교세포에 대하여 유의한 효능을 보고한바 있으며, 나아가 뇌신경세포의 허혈 손상에

대해서도 일정한 보호효능이 있음을 보고한바 있다.⁷⁾

한편으로, 말초신경의 손상은 신경세포의 퇴행성 변화와 함께 신경손상의 원위부에서 신경섬유의 변성을 유발하고 표적장기의 위축을 가져온다. 특히 골격근은 탈신경지배성 위축 (denervation atrophy)이 일어나 근육 총량 및 근력의 감소, 근섬유 굵기의 감소가 유발되며,^{8,9)} 지근섬유가 속근섬유로 바뀌는 근섬유형의 변환, 섬유성 및 지방결합조직 량의 증가 등이 유발된다.^{10,11)}

이러한 근육위축이 일어나는 기전 역시 탈신경지배된 근육 세포에서는 미토콘드리아의 감소와 기능이상이 초래되고 미토콘드리아에서 ROS 생성이 증가하며,^{12,13)} 산화적 손상에 의한 근육 세포의 자연사 기전이 증가한 결과로 설명하고 있다.^{14,15)} 그러므로 우수한 항산화 효능 및 신경세포손상 보호작용을 가지고 있는 葛根이 뇌신경세포에 대해서만이 아니라 근육세포의 산화적 손상에 의한 근육위축에도 유의한 효능을 나타낼 것으로 생각된다.

* 교신저자 : 김연섭, 경기도 성남시 수정구 산65 경원대학교 한의과대학

· E-mail : ysk@kyungwon.ac.kr, · Tel : 031-750-5420

· 접수 : 2009/01/29 · 수정 : 2009/02/28 · 채택 : 2009/03/10

이에 본 연구에서는 葛根이 골격근의 근육위축에 미치는 영향을 관찰하기 위해서 흰쥐의 한쪽 좌골신경을 손상하여 후지근육의 위축을 유발하고 12일간 葛根 물추출액기스를 경구투여 하였다. 이후 근육위축이 유발된 측과 반대측 각각 후지 근육들의 무게 변화, 내측비복근의 근섬유형 비율 및 단면적의 변화, 세포자멸사 관련 인자인 Bax와 Bcl-2 발현의 변화를 면역조직화학 염색을 통하여 관찰한바 유의한 결과를 얻었으므로 이에 보고하는 바이다.

재료 및 방법

1. 실험동물

실험동물은 바이오지노믹스(주)에서 구입한 10주령 (250~260 g)의 Sprague-Dawley계 수컷 흰쥐를 사용하였다. 흰쥐는 온도 (21~23°C), 습도 (40~60%), 조명 (12시간 명/암)이 자동적으로 유지되는 사육실에서 무균음수와 사료가 자유롭게 공급되었으며, 실험실 환경에 1주 이상 적응시킨 후 사용하였다.

2. 약물의 조제 및 투여

본 실험에 사용한 약물은 葛根 (*Puerariae Radix*)으로, 약물의 조제는 일반적인 물추출 액기스 제조방법에 의하여 葛根 200 g을 3,000 ml의 물과 함께 냉각기가 장착된 전탕기에서 2시간동안 전탕한 다음 여과하고 rotary evaporator로 감압 농축 후 동결건조하여 75.0 g을 얻었다. 실험동물의 1회 투여량은 흰쥐 체중 100 g 당 체중비례 계산량의 10배인 25 mg을 1회 투여량으로 하였다. 약물의 투여는 각각의 1회 투여량을 2 ml의 음용수에 녹여 1일 1회, 12일간 경구투여 하였다.

3. 실험군의 구분

葛根이 좌골신경 손상에 의한 후지 근육위축에 미치는 효과를 관찰하기 위하여, 좌골신경을 손상한 대조군 (Control)과 좌골신경을 손상한 실험동물에 12일 동안 葛根 물추출액기스를 경구투여한 葛根투여군 (Sample)으로 나누었다. 각 군 당 실험동물은 24마리씩 배정하였으며, 좌골신경 손상 후 1일, 5일, 8일 및 12일에 각각 6마리를 희생시켜 좌골신경을 손상하지 않은 쪽 (정상측, Intact-side)과 좌골신경을 손상한 쪽 (손상측, Damaged-side) 모두에서 후지근육을 분리하여 근육 무게 측정에 사용하였으며, 최종 12일째에는 면역조직화학 염색을 시행하였다.

4. 좌골신경 손상 유발

이소푸르란 (일성신약, Korea)을 사용하여 흡입마취 하에서, 흰쥐의 둔부 쪽의 피부를 절개하고 대둔근과 대퇴이두근 사이에서 대퇴부 뒤쪽으로 지나가는 좌골신경을 노출 시키고, 노출된 좌골신경이 다시 접합하지 못하도록 약 5 mm정도를 절제하였다.¹⁶⁾ 이후 절개부의 피부를 봉합하고 마취에서 깨어나게 한 다음 정상적으로 사육하였다.

5. 근육조직의 채취 및 무게 측정

좌골신경 손상 후 1일, 5일, 8일 및 12일에 실험동물을 pentobarbital sodium으로 깊게 마취한 상태에서 단두하여 희생시키고, 정상측과 손상측 후지로부터 가자미근 (Soleus, SOL), 족척근 (Plantaris, PLT) 및 내측비복근 (Medial Gastrocnemius, MGN)을 각각 분리 채취하여 -50°C의 dry ice-isophentan 용액으로 동결시키고 -80°C에 보관하였다. 각 근육의 무게는 전자저울로 측정하였으며, 실험동물의 체중을 측정한 다음 체중 100 g 당 근육 무게를 계산하여 자료로 사용하였다.

6. 근섬유형의 구분

근섬유형은 myosin heavy chain protein (MHC)의 면역조직화학 염색에 의하여 구분하였다. 근육조직 절편을 0.05 M PBS로 5분간 3회 씻어내고, 1% H₂O₂에서 10-15분 정도 반응시킨 다음 다시 3회 씻어낸 뒤 10% normal horse serum (Vectastain)과 bovine serum albumin (Sigma)를 PBS에 섞은 blocking solution에 한 시간 정도 반응시켰다. 이후 3회 씻어 낸 후, primary antibody를 처리하였다. Primary antibody는 myosin heavy chain-II (MHCII, anti-mouse monoclonal, 1:20, Novocastra, UK)를 사용하였다. 이후 PBS와 Triton X-100을 섞은 용액으로 희석한 후 4°C에서 overnight으로 반응시킨 다음 조직을 PBS로 씻어내고, abidin-biotin immuno-peroxidase의 방법 (ABC Vectastain Kit)에 따라 각각 한 시간씩 반응시켰다. 다음 NiCl₂·H₂O (Sigma, USA)를 섞은 diaminobenzidine tetrachloride (Sigma, USA)에서 5분간 발색 반응시키고, 조직을 poly-L-lysine 코팅된 슬라이드에 붙인 후 2-3시간 건조시킨 다음 탈수, 봉합하여 조직 표본을 제작하였다. MHC-II antibody에 반응하여 짙은 색으로 염색된 근섬유는 type-II로, 반응하지 않고 흰색으로 남아있는 근섬유는 type-I로 구분하였다.¹⁷⁾

7. 근섬유혈별 단면적 굵기 및 비율의 측정

염색된 근육조직을 CCD 카메라가 부착된 광학현미경 하에서 200 배율로 사진 촬영하여 컴퓨터에 저장하고, 'NIH Image J' software를 사용하여 사진의 동일한 면적 (137,600 μm²)에서 type-I 근섬유와 type-II 근섬유를 계수하여 각각의 비율을 계산하였다. 근섬유의 굵기는 각 근섬유형별로 50개의 근섬유를 무작위로 설정하고, 'NIH Image J' software를 사용하여 근섬유의 경계를 세밀하게 그린 다음 단면적을 측정하였다.

8. Bax와 Bcl-2의 면역조직화학염색

근육조직 절편의 일부는 H&E 염색을 시행하였으며, Bax와 Bcl-2 발현을 관찰하기 위해서는 면역조직화학 염색을 시행하였다. 그 과정은 위의 MHC 염색과정과 동일하며, primary antibody는 Bax (anti-mouse, 1:100, Santacruz, USA)와 Bcl-2 (anti-mouse, 1:100, Santacruz, USA)를 사용하였다.

9. 면역조직화학염색 결과의 관찰

Bax와 Bcl-2 발현의 변화를 정량적으로 관찰하기 위하여, 면역조직화학적으로 염색된 근육조직의 영상을 CCD 카메라를 통

하여 영상분석시스템에 저장하고 "NIH Image J" software를 사용하여 동일한 일정면적 내에서, Bax는 양성반응을 나타낸 핵의 숫자를 측정하여 100,000 μm^2 당으로 계산하였으며, Bcl-2는 양성반응을 나타낸 근섬유의 비율을 측정하였다.

결 과

1. 가자미근 무게의 변화

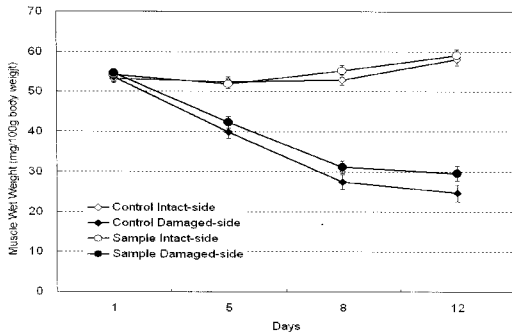


Fig. 1. Changes of muscle wet weight of Soleus of the sciatic nerve transected rats. Sample group is not different from the control group statistically. Control: group of sciatic nerve transection. Sample: group of sciatic nerve transection and treatment with water-extract of Puerariae Radix. Intact-side: contralateral hind limb to sciatic nerve transection. Damaged-side: ipsilateral hind limb to sciatic nerve transection. Data presented as mean \pm standard error (n=6).

2. 족저근 무게의 변화

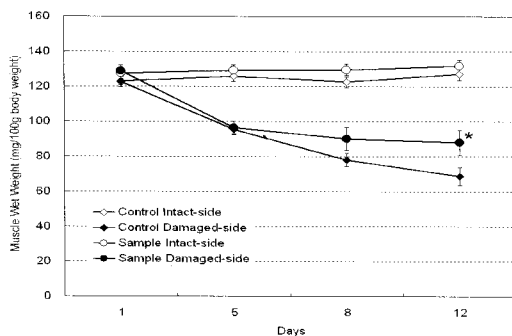


Fig. 2. Changes of muscle wet weight of Plantaris of the sciatic nerve transected rats. Sample group (Puerariae Radix) is significantly attenuated the muscle weight loss at 12th day (*, P<0.05) as compared with the control group. Statistical significance was calculated between same side of the control and the sample with Student's T-test.

3. 내측비복근 무게의 변화

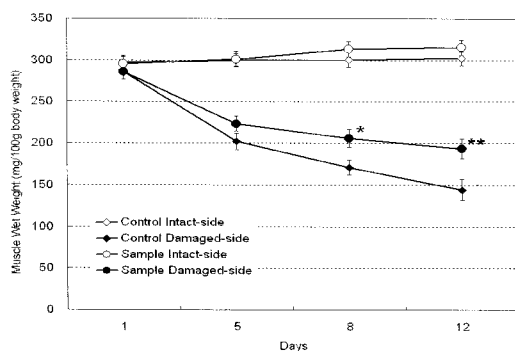


Fig. 3. Changes of muscle wet weight of medial gastrocnemius of the sciatic nerve transected rats. Sample group (Puerariae Radix) is significantly attenuated the muscle weight loss from 8th day (*, P<0.05) to 12th day (**, P<0.01) as compared with the control group.

4. 내측비복근의 조직학적 변화

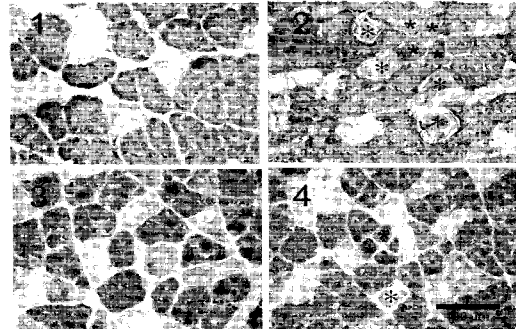


Fig. 4. Representative medial gastrocnemius sections stained with MHCf antibody (1, intact-side of control group; 2, damaged-side of control group; 3, intact-side of sample group; 4, damaged-side of sample group). Dark stained muscle fibers are type-II and white muscle fibers are type-I. Section 2 shows a lot of severe atrophic muscle fibers (* marked) and muscle fibers under the atrophy process (* marked). Section 4 shows significant decrease of the number of muscle fibers under the atrophy process as compared to section 2.

5. 내측비복근 근섬유형별 단면적의 변화

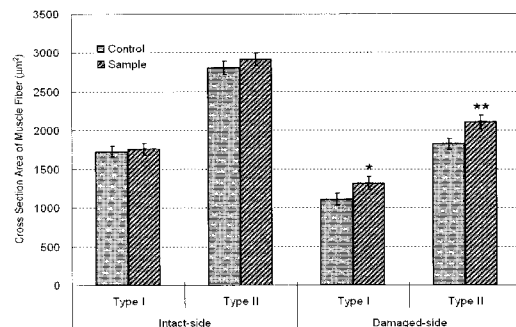


Fig. 5. Changes of cross section area of muscle fibers in medial gastrocnemius of the sciatic nerve transected rats. Damaged-side demonstrates significant decrease of cross section area of type-I and type-II muscle fibers in both control and sample group. As compared with the control group, sample group (Puerariae Radix) demonstrates significant increase of cross section area of type-I (*, P<0.05) and type-II (**, P<0.01) muscle fibers.

6. 내측비복근 근섬유형의 변화

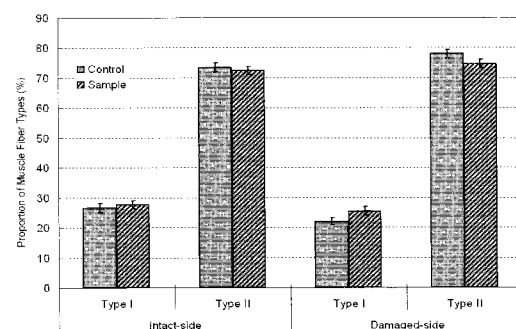


Fig. 6. Changes of muscle fiber type proportion in medial gastrocnemius of the sciatic nerve transected rats. Damaged-side

demonstrates decrease of type-I % and increase of type-II % in both control and sample group. Sample group (Puerariae Radix) is not different from the control group statistically.

7. 내측비복근에서 Bax 발현의 변화

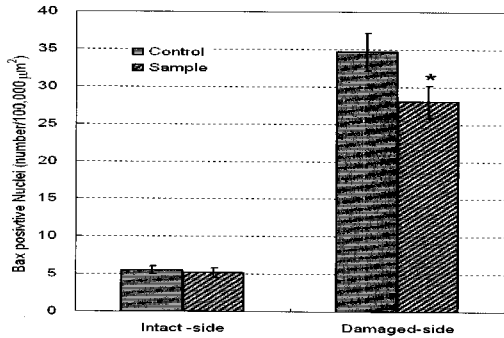


Fig. 7. Changes of Bax positive nuclei in medial gastrocnemius of the sciatic nerve transected rats. Damaged-side demonstrates significant increase of Bax positive nuclei in both control and sample group. As compared with the control group, sample group (Puerariae Radix) demonstrates significant decrease of Bax positive nuclei in medial gastrocnemius (*, P<0.05). Statistical significance was calculated between same side of the control and the sample with Student's T-test.

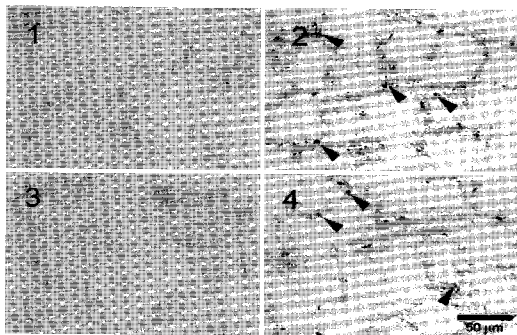


Fig. 8. Representative medial gastrocnemius sections stained with Bax antibody (1, intact-side of control group; 2, damaged-side of control group; 3, intact-side of sample group; 4, damaged-side of sample group). Brown nuclei (arrow head) are Bax positive nuclei. As compared with the control group, sample group (Puerariae Radix) demonstrates significant decrease of Bax positive nuclei in medial gastrocnemius.

8. 내측비복근에서 Bcl-2 발현의 변화

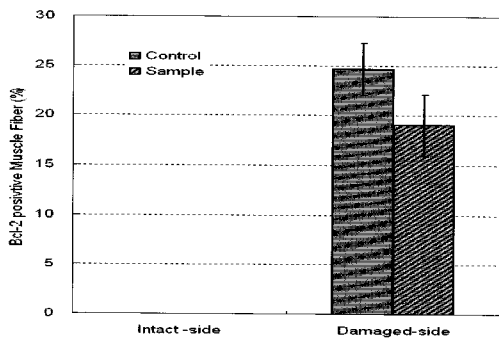


Fig. 9. Changes of percent of Bcl-2 positive muscle fiber in medial gastrocnemius of the sciatic nerve transected rats. Damaged-side demonstrates significant increase of Bcl-2 positive muscle fibers in both control and sample group. As compared with the control group, sample group (Puerariae Radix) demonstrates decrease of Bcl-2 positive muscle fibers, but it is not significant statistically.




Fig. 10. Representative medial gastrocnemius sections stained with Bcl-2 antibody (1, intact-side of control group; 2, damaged-side of control group; 3, intact-side of sample group; 4, damaged-side of sample group). Brown muscle fibers are Bcl-2 positive fiber. As compared with the control group, sample group (Puerariae Radix) demonstrates decrease of Bcl-2 positive muscle fibers, but it is not significant statistically.

고찰

發散透表, 解肌除熱 및 生津止渴하는 葛根의 효능에 대한 연구 중 가장 두드러진 분야는 葛根의 isoflavone 성분 중 하나인 daidzin이 미토콘드리아에서 aldehyde dehydrogenase (ALDH)를 억제하고 human alcohol dehydrogenase (ADH)를 억제함으로써 알콜 섭취를 억제하는 기전을 밝힌 연구이다.¹⁸⁻²⁰⁾ 이후 葛根의 유효성분으로 puerarin, genistin, daidzein 등의 isoflavone들과 많은 saponin들이 밝혀졌다.^{21,22)} 葛根의 saponin들은 간세포 손상을 보호하는 효능이 있으며,²³⁾ isoflavone들은 간세포에 대한 항산화 효능이 있음이 많이 연구 보고되었다.²⁴⁾ 나아가 葛根은 흰쥐 뇌 해마에서 c-Fos²⁵⁾와 NADPH-d,²⁶⁾ HSP70²⁷⁾ 등의 발현과 신경세포 손상²⁸⁾과 신경세포 손상²⁹⁾에 대해서도 유의한 영향을 미친다고 보고되었다. 최근에는 葛根이 에스트로젠과 유사한 효능을 가지고 있어 골대사에 유의한 효능이 있음^{28,29)}과 뇌혈관 내피세포와³⁰⁾ 미교세포⁷⁾ 등에 대한 항산화 효능이 보고되었다. 그러므로 본 연구에서는 葛根이 신경세포에 대해서만 아니라 신경세포 손상에 의한 근육세포의 산화적 손상에도 유의한 효능을 나타낼 것이라는 가정으로, 葛根이 골격근의 근섬유 위축에 미치는 영향을 관찰하였다.

탈신경지배된 근육세포에서는 미토콘드리아의 감소와 기능 이상이 초래되고 미토콘드리아에서 ROS 생성이 증가하므로, 산화적 손상에 의한 근육세포의 자연사 기전이 증가하여 근육위축이 초래된다고 하였다.¹²⁻¹⁵⁾ 특히 골격근의 탈신경지배성 위축 (denervation atrophy)은 근육 총량 및 근력의 감소, 근섬유 굵기의 감소, 지근섬유가 속근섬유로 바뀌는 근섬유형의 변환, 섬유성 및 지방결합조직 량의 증가 등이 유발된다.⁸⁻¹¹⁾

흰쥐에서 한쪽 좌골신경을 손상하고 12일 동안 葛根 물추출 엑기스를 투여하면서 후지근육들의 무게 변화를 관찰하면, 가자미근은 정상측에 비하여 손상측에서 5일째부터 위축이 나타나기 시작하여 12일째에는 약 57.6%의 위축이 유발 되었다. 葛根을 투여한 sample군 역시 5일째부터 위축이 나타나기 시작하여 12일째에는 약 50.0%의 위축이 유발 되었고, control군의 손상측과 비교할 때 근육위축이 억제되는 경향만 있을뿐 통계적 유의성은 없

었다. 족척근은 12일째에 약 45.8%의 위축이 유발 되었으며, 葛根을 투여한 sample군은 약 33.2%의 위축이 유발되어 control군의 손상측과 비교할 때 12일째에 $P<0.05$ 의 유의성 있는 근육위축의 억제가 관찰되었다. 내측비복근 역시 좌골신경 손상에 의하여 5 일째부터 위축이 나타나기 시작하여 12일째에는 약 52.3%의 위축이 유발 되었고, 葛根을 투여한 sample군은 12일째에 약 38.6%의 위축이 유발 되어 control군의 손상측과 비교할 때 8일째에는 $P<0.05$, 12일째에는 $P<0.01$ 의 유의성 있는 근육위축 억제가 관찰 되었다. 또한 葛根의 효능이 확실히 관찰된 내측비복근에서 조직학적인 변화를 관찰한 결과에서도 葛根은 근위축 소견을 유의하게 개선하였다.

葛根의 효능이 각 근육에 대해서 각기 다른 유의성이 관찰 된 것은 각 근육을 구성하고 있는 근섬유의 특성에 따른 결과로 생각된다. 골격근은 조직화학적, 생화학적 및 조직학적 특성이 다른 type-I, type-IIa 및 type-IIb 근섬유로 구성되어 있다. Type-I 근섬유는 지근섬유 (slow twitch fiber) 또는 적색근섬유로 비교적 가늘고, myoglobin을 많이 저장하고 있으며 유산소대사에 의하여 에너지를 얻으므로 비교적 많은 미토콘드리아와 주위에 모세혈관의 분포가 풍부하며, 수축은 느리지만 피로에 대한 저항력이 강한 것이 특징이다. Type-IIb 근섬유는 type-I 근섬유에 비하여 굵고 myoglobin 함량이 적어 백색근섬유이며, 무산소대사에 의하여 에너지를 얻으므로 미토콘드리아와 모세혈관의 분포가 적은 대신 근섬유 내에 에너지원으로 글리코젠을 풍부하게 저장하고 있으며, 수축은 빠르고 근력이 강하지만 쉽게 피로해지는 특성을 가지고 있다. Type-IIa는 type-I과 type-IIb의 중간형에 속한다. 또한 가지미근은 주로 type-I 근섬유로 구성되어 있으며, 비복근은 주로 type-II 근섬유로 구성되어 있다.^{31,32} 근육위축의 초기에는 주로 type-II 근섬유가 위축되고 type-I 근섬유는 근육위축 후기에 장기적으로 위축이 일어난다고 하였다.³³ 이러한 근육 특성을 감안할 때, 葛根은 주로 근육위축 초기에 주로 type-II 근섬유로 구성된 근육의 위축에 유의하게 작용하는 것으로 생각된다.

또한 척수신경 손상, 후지체공, tetrodotoxin 처치 등에 의하여 골근육의 신경지배가 차단되면 근섬유의 위축은 물론 근섬유형 비율의 변화 즉, type-I 지근섬유가 type-II 속근섬유로 바뀌는 "slow-to-fast shift" 현상이 일어난다고 하였다.^{33,35} 본 연구에서는 MHC에 대한 면역조직화학 염색에 의하여 내측비복근의 근섬유형을 type-I과 type-II로 구분하고 각각 근섬유형별 단면적의 굵기와 비율의 변화를 관찰하였다. 그 결과, 좌골신경을 손상한 control군의 손상측은 type-I과 type-II 근섬유 단면적이 정상측에 비하여 약 35% 감소하여 심한 근섬유 위축이 관찰되었다. 葛根을 12일간 투여한 sample군의 손상측 type-I 근섬유는 control군 손상측의 type-I 근섬유에 비해서는 $P<0.05$ 의 유의성 있는 단면적의 증가를 나타내었으며, type-II 근섬유 역시 control군 손상측의 type-II 근섬유에 비해서는 $P<0.01$ 의 유의성 있는 단면적의 증가를 나타내었다. 이러한 결과는 葛根이 신경 차단에 의한 근섬유 위축을 억제한다는 것을 명확히 보여준다.

그러나 본 연구에서, 신경손상에 의하여 type-I 근섬유 비율

이 감소하고 type-II 근섬유 비율이 증가하는 "slow-to-fast shift" 결과에 대해서는 葛根이 유의한 영향을 미치지 못하였다. 근섬유 단면적의 위축은 억제하였으나 근섬유형의 변화에는 영향을 미치지 못한 이러한 결과는, type-I과 type-IIa MHC 비율이 높은 근육에서는 type-I과 type-IIa 근섬유의 감소와 type-IIb와 type-IIx의 증가가 명확하지만 type-I 근섬유의 비율이 낮은 근육에서는 명확하지 않다는 보고³⁶와 gastrocnemius에서는 중간형인 type-IIa가 감소하고 type-IIx가 증가한다는 보고³⁷를 감안할 때, 근섬유의 구분을 보다 더 세밀하게 type-I, type-IIa, type-IIb 및 type-IIx로 구분하여 그 비율의 변화를 측정하지 못한 것에 따른 결과로 판단되며, 이러한 점은 차후 연구를 통하여 재관찰되어야 할 필요성이 있다고 생각한다.

세포자연사 (apoptosis)는 DNA가 oligonucleosome 조각으로 갈라지는 것에 의하여 세포핵이 응축되고 파쇄되어 세포가 사망 것이다. 이러한 세포자연사 기전은 Bcl-2 family proto-oncogenes에 의하여 조절되며, 그 중 Bcl-2는 세포의 사망을 억제하고, Bax는 세포자연사를 촉진하는 단백질이라는 것은 잘 알려진 사실이다.³⁸ 근육세포의 생성과 다양한 원인에 의한 근육세포의 위축에도 세포자연사 기전이 관여하고 있다.¹⁵ 특히 척수신경의 손상에 따른 근육위축에는 근육세포에서 미토콘드리아의 감소와 기능이상도 초래되고 미토콘드리아에서 ROS 생성이 증가하고^{12,13} 그 결과 산화적 손상에 의한 근육세포의 자연사 기전이 증가한 결과로 설명하고 있다.^{14,15}

좌골신경을 손상하고 12일 후에 내측비복근에서 Bax와 Bcl-2 발현을 관찰한바, 손상측에서 Bax 발현이 정상측에 비하여 명확히 증가하였으며, 12일간 葛根을 투여한 sample군의 손상측 내측비복근에서는 유의한 Bax 발현의 감소가 관찰되었다. 또한 손상측에서 Bcl-2 역시 명확하게 증가하였으며, 葛根 투여에 의하여 감소는 하였으나 통계적 유의성은 없었다. 기존의 연구들에서 근육이 위축될 때 위축되는 근섬유에서 Bax와 Bcl-2 발현이 동시에 증가하는 것에 대해서는, Bcl-2와 Bax 발현의 강도가 세포의 손상 강도와 직접적인 관련성이 있으며, 세포자연사 이외의 기전에 의해서 사망하는 세포에서도 Bcl-2가 발현된다는 보고와³⁹ 괴사성 세포사망의 기전에 빠진 근섬유에서는 세포질 내에 과립상의 Bcl-2 발현이 증가한다는 보고⁴⁰가 있다. 이러한 보고들과 본 실험의 H&E 염색 및 MHCf 염색에 따른 조직소견을 볼 때, 본 실험에서 Bcl-2 발현이 증가한 근섬유들은 괴사성 세포사망 기전에 이른 것으로 판단된다. 그러므로 葛根은 근육위축시 괴사성 근육 세포 사망을 억제하지 못하는 것으로 생각된다.

연구결과들을 총괄하면, 葛根은 신경자극의 차단에 따른 골격근의 위축 중 주로 type-II 근섬유로 구성된 근육에 유의하게 작용하며, 근섬유 굵기의 위축을 억제하고, 근육세포의 자연사기전을 억제하는 것으로 판단된다.

결 론

葛根이 골격근의 근육위축에 미치는 영향을 관찰하기 위해 서 흰쥐의 한쪽 좌골신경을 손상하여 후지근육의 위축을 유발하

고 12일간 葛根 물추출액기스를 경구투여 한 다음 근육위축이 유발된 측과 반대측 각각 후지 근육들의 무게 변화, 내측비복근의 근섬유형 비율 및 단면적의 변화, 세포자연사 관련 인자인 Bax와 Bcl-2 발현의 변화를 면역조직화학 염색을 통하여 관찰한바 유의한 결과는 다음과 같다. 葛根은 좌골신경 손상에 의한 가자미근의 근위축을 억제하였으나 통계적 유의성은 없었다. 葛根은 좌골신경 손상에 의한 측근근의 근위축을 투여 12일째, 내측비복근의 근위축을 투여 8일과 12일째에 유의하게 억제하였다. 좌골신경 손상에 의한 내측비복근의 근위축에서, 葛根은 근위축의 조직학적 소견을 개선하고, type-I과 type-II 근섬유 모두에서 유의하게 단면적을 증가시켰다. 좌골신경 손상에 의한 내측비복근의 근위축에서, 葛根은 type-I 근섬유 비율이 감소와 type-II 근섬유 비율의 증가에 대하여 유의한 영향이 없었다. 좌골신경 손상에 의한 내측비복근의 근위축에서, 葛根은 Bax 양성반응 근육세포 핵을 유의하게 감소시켰으나, Bcl-2 양성반응 근섬유 비율엔 유의한 영향이 없었다.

참고문헌

- 이상인. 본초학. 서울, 의학사, pp 65-66, 1975.
- 이상인, 안덕균, 신민교. 한약임상응용. 서울, 성보사, pp 370-372, 1982.
- 김호철. 한약약리학. 서울, 집문당, pp 92-94, 2001.
- Kang, K.A., Chae, S., Koh, Y.S., Kim, J.S., Lee, J.H., You, H.J., Hyun, J.W. Protective effect of puerariae radix on oxidative stress induced by hydrogen peroxide and streptozotocin. *Biol Pharm Bull.* 28(7):1154-1160, 2005.
- Guang, H.M., Zhang, X.M., Li, Y.Q., Wei, X.B., Wang, Z.Y., Liu, H.Q. Protective effects of hydroxyethylpuerarin on cultured bovine cerebral microvascular endothelial cells damaged by hydrogen peroxide. *Yao Xue Xue Bao.* 40(3):220-224, 2005.
- Jiang, R.W., Lau, K.M., Lam, H.M., Yam, W.S., Leung, L.K., Choi, K.L., Waye, M.M., Mak, T.C., Woo, K.S., Fung, K.P. A comparative study on aqueous root extracts of *Pueraria thomsonii* and *Pueraria lobata* by antioxidant assay and HPLC fingerprint analysis. *J Ethnopharmacol.* 96(1-2):133-138, 2005.
- 김상현, 김연섭. 갈근의 뇌해마 신경세포 손상보호와 항산화 효능에 대한 연구. *동의생리병리학회지* 19(2):416-425, 2005.
- Finol, H.J., Lewis, D.M., Owens, R. The effects of denervation on contractile properties of rat skeletal muscle. *J Physiol.* 319: 81-92, 1981.
- Goldspink D.F. The effects of denervation on protein turnover of rat skeletal muscle. *Biochem J.* 156: 71-80, 1976.
- Jakubiec-Puka, A., Kordowska, J., Catani, C., Carraro, U. Myosin heavy chain isoform composition in striated muscle after denervation and self-reinnervation. *Eur J Biochem.* 193: 623-628, 1990.
- Lu, D.X., Huang, S.K., Carlson, B.M. Electron microscopic study of long-term denervated rat skeletal muscle. *Anat Rec.* 248: 355-365, 1997.
- Muller, F.L, Song, W., Jang, Y.C., Liu, Y., Sabia, M., Richardson, A., Van Remmen, H. Denervation-induced skeletal muscle atrophy is associated with increased mitochondrial ROS production. *Am J Physiol Regul Integr Comp Physiol.* 293(3):R1159-1168, 2007.
- Li, Y.P., Atkins, C.M., Sweatt, J.D., Reid, M.B. Mitochondria mediate tumor necrosis factor-alpha/NF-kappaB signaling in skeletal muscle myotubes. *Antioxid Redox Signal.* 1(1):97-104, 1999.
- Ferreira, R., Vitorino, R., Neuparth, M.J., Appell, H.J., Amado, F., Duarte, J.A. Cellular patterns of the atrophic response in murine soleus and gastrocnemius muscles submitted to simulated weightlessness. *Eur J Appl Physiol.* 101(3):331-340.
- Dupont-Versteegden, E.E. Apoptosis in skeletal muscle and its relevance to atrophy. *World J Gastroenterol.* 12(46):7463-7466, 2006.
- Liu, M., Zhang, D., Shao, C., Liu, J., Ding, F., Gu, X. Expression pattern of myostatin in gastrocnemius muscle of rats after sciatic nerve crush injury. *Muscle Nerve.* 35(5):649-656, 2007.
- Arguello, A., Lopez-Fernandez, J.L., Rivero, J.L. Limb myosin heavy chain isoproteins and muscle fiber types in the adult goat (*Capra hircus*). *Anat Rec.* 264(3):284-293, 2001.
- Keung, W.M., Vallee, B.L. Daidzin: a potent, selective inhibitor of human mitochondrial aldehyde dehydrogenase. *Proc Natl Acad Sci USA.* 90(4):1247-1251, 1993.
- Keung, W.M. Biochemical studies of a new class of alcohol dehydrogenase inhibitors from *Radix puerariae*. *Alcohol Clin Exp Res.* 17(6):1254-1260, 1993.
- Keung, W.M., Klyosov, A.A., Vallee, B.L. Daidzin inhibits mitochondrial aldehyde dehydrogenase and suppresses ethanol intake of Syrian golden hamsters. *Proc Natl Acad Sci USA.* 94(5):1675-1679, 1997.
- Rong, H., Stevens, J.F., Deinzer, M.L., Cooman, L.D., Keukeleire, D.D. Identification of isoflavones in the roots of *Pueraria lobata*. *Planta Med.* 64(7):620-627, 1998.
- Arao, T., Kinjo, J., Nohara, T., Isobe, R. Oleanene-type triterpene glycosides from *puerariae radix*. IV. Six new saponins from *Pueraria lobata*. *Chem Pharm Bull.* 45(2):362-366, 1997.
- Arao, T., Udayama, M., Kinjo, J., Nohara, T. Preventive effects of saponins from the *Pueraria lobata* root on in

- in vitro immunological liver injury of rat primary hepatocyte cultures. *Planta Med.* 64(5):413-416, 1998.
24. Guerra, M.C., Speroni, E., Broccoli, M., Cangini, M., Pasini, P., Minghetti, A., Crespi-Perellino, N., Mirasoli, M., Cantelli-Forti, G., Paolini, M. Comparison between chinese medical herb *Pueraria lobata* crude extract and its main isoflavone puerarin antioxidant properties and effects on rat liver CYP-catalysed drug metabolism. *Life Sci.* 67(24):2997-3006, 2000.
 25. Jang, M.H., Shin, M.C., Lee, T.H., Bahn, G.H., Shin, H.S., Lim, S., Kim, E.H., Kim, C.J. Effect of *Puerariae radix* on c-Fos expression in hippocampus of alcohol-intoxicated juvenile rats. *Biol Pharm Bull.* 26(1):37-40, 2003.
 26. Jang, M.H., Shin, M.C., Chung, J.H., Shin, H.D., Kim, Y., Kim, E.H., Kim, C.J. Effects of *Puerariae radix* on cell proliferation and nitric oxide synthase expression in dentate gyrus of alcohol-intoxicated Sprague-Dawley rats. *Jpn J Pharmacol.* 88(3):355-358, 2002.
 27. 김연섭. 갈근이 뇌허혈 손상 흰쥐의 해마 구역별 HSP70 발현에 미치는 영향. *동의생리병리학회지* 18(1):167-171, 2004.
 28. Kim, O.S., Choi, J.H., Soung, Y.H., Lee, S.H., Lee, J.H., Ha, J.M., Ha, B.J., Heo, M.S., Lee, S.H. Establishment of in vitro test system for the evaluation of the estrogenic activities of natural products. *Arch Pharm Res.* 27(9):906-911, 2004.
 29. Wang, X., Wu, J., Chiba, H., Umegaki, K., Yamada, K., Ishimi, Y. *Puerariae radix* prevents bone loss in ovariectomized mice. *J Bone Miner Metab.* 21(5):268-275, 2003.
 30. Guang, H.M., Zhang, X.M., Li, Y.Q., Wei, X.B., Wang, Z.Y., Liu, H.Q. Protective effects of hydroxyethylpuerarin on cultured bovine cerebral microvascular endothelial cells damaged by hydrogen peroxide. *Yao Xue Xue Bao.* 40(3):220-224, 2005.
 31. Gupta, R.C., Misulis, K.E., Dettbarn, W.D. Activity dependent characteristics of fast and slow muscle: biochemical and histochemical considerations. *Neurochem Res.* 14(7):647-655, 1989.
 32. Gillespie, M.J., Gordon, T., Murphy, P.R. Motor units and histochemistry in rat lateral gastrocnemius and soleus muscles: evidence for dissociation of physiological and histochemical properties after reinnervation. *J Neurophysiol.* 57(4):921-937, 1987.
 33. Dupont-Versteegden, E.E., Houle, J.D., Gurley, C.M. and Peterson, C.A. Early changes in muscle fiber size and gene expression in response to spinal cord transection and exercise. *Am J Physiol Cell Physiol.* 275: C1124-C1133, 1998.
 34. Chatzisotiriou, A.S., Kapoukranidou, D., Gougoulas, N.E., Albani, M. Effect of neonatal spinal transection and dorsal rhizotomy on hindlimb muscles. *Brain Res Dev Brain Res.* 157(2):113-123, 2005.
 35. Megighian, A., Germinario, E., Rossini, K., Midrio, M., Danieli-Betto, D. Nerve control of type 2A MHC isoform expression in regenerating slow skeletal muscle. *Muscle Nerve.* 24(1):47-53, 2001.
 36. Haddad, F., R.E. Herrick, G.R. Adams and K.M. Baldwin. Myosin heavy chain expression in rodent skeletal muscle: effects of exposure to zero gravity. *J Appl Physiol.* 75: 2471-2477, 1993.
 37. Jankala, H., V.P. Harjola, N.E. Petersen and M. Harkonen. Myosin heavy chain mRNA transform to faster isoforms in immobilized skeletal muscle: a quantitative PCR study. *J Appl Physiol.* 82: 977-982, 1997.
 38. Nicholso, D.W. Mechanisms of apoptotic control. *Nature.* 407: 810-816, 2000.
 39. Chen, J., Graham, S.H., Chan, P.H., Lan, J., Zhou, R.L., Simon, R.P. Bcl-2 is expressed in neurons that survive focal ischemia in the rat. *Neuroreport.* 6: 394-398, 1995.
 40. Olive, M., Ferrer, L. Bcl-2 and Bax protein expression in human myopathies. *J Neurol Sci.* 164: 76-81, 1999.